

CAPÍTULO 98

FRACTURAS DIAFISARIAS DEL CÚBITO Y RADIO

Autores: Miguel Manuel Andújar Alemán,
Jorge Reyes Santana

Coordinador: Osman Hernán José
Benavides Gonzales
*Hospital Universitario de Gran Canaria Doctor
Negrín*

1. INTRODUCCIÓN

El codo, el antebrazo y la muñeca funcionan en conjunto como una única estructura funcional. El cúbito constituye el pivote central de dicha estructura, en torno al cual gira el radio. Ambos huesos se encuentran unidos por el ligamento anular en la articulación radiocubital proximal, la membrana interósea que supone un refuerzo central y a nivel de la muñeca, principalmente el complejo fibrocartilago triangular (Figura 1).

Las lesiones que afectan a la morfología del radio y el cúbito provocarán por tanto cambios en la biomecánica del codo, antebrazo y muñeca limitando de esta manera su amplitud de movimiento y funcionalidad.

Debido a que las pequeñas alteraciones en la anatomía de estos dos huesos pueden provocar grandes limitaciones funcionales, su manejo suele ir enfocado a la corrección anatómica⁽¹⁾.

1.1. Mecanismo de lesión

Las fracturas diafisarias de radio y cúbito suponen entre un 5 - 12% de todas las fracturas del antebrazo. Ocurren principalmente por uno de los tres mecanismos siguientes:

- **Impacto directo:** los traumatismos directos en el antebrazo pueden causar fracturas, como la fractura aislada de cúbito (fractura del "bastonazo").
- **Traumatismos indirectos:** muchas de las lesiones que veremos en este capítulo también se pueden producir por un apoyo en carga axial con componente rotacional del antebrazo.
- **Traumatismos de alta energía:** accidentes de tráfico, lesiones deportivas y precipitaciones. Pueden causar fracturas más complejas, bifocales o conminutas.

Ante las lesiones de alta energía siempre se deben descartar luxaciones o fracturas a nivel del codo y la muñeca.

1.2. Presentación clínica

Los pacientes suelen presentar dolor intenso en el sitio de la fractura, deformidad visible del antebrazo e impotencia funcional para movimientos de pronación y supinación.

En aquellas situaciones en las que el traumatismo haya sido de alta energía o fuese una lesión por aplastamiento, debe realizarse una evaluación neurovascular completa del miembro superior, así como valorar correctamente la presencia de un síndrome compartimental asociado. Si el dolor no disminuye con analgésicos o si el dolor aumenta al estiramiento pasivo de los dedos debe descartarse.

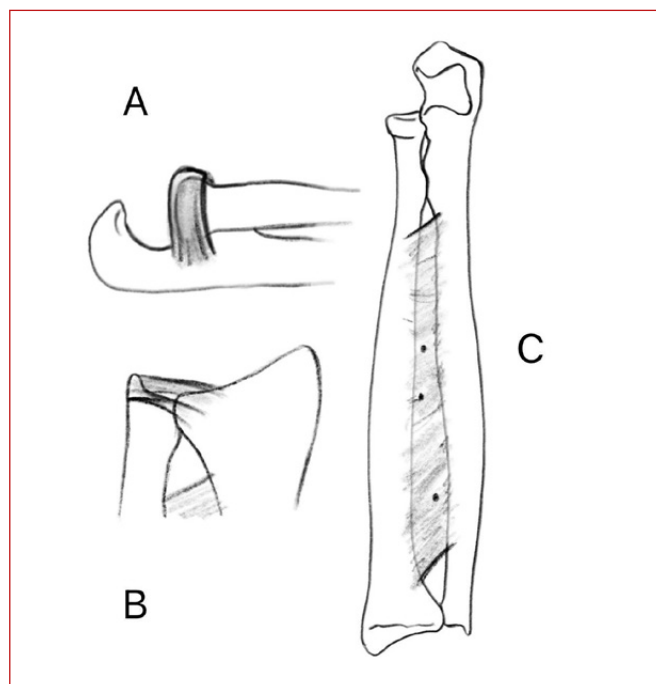


Figura 1. A: dibujo anatómico del antebrazo proximal desde una visión lateral donde se representa el ligamento anular de la cabeza radial. B: dibujo anatómico del antebrazo distal con representación de la articulación radio cubital distal. C: dibujo anatómico de un antebrazo completo junto con la membrana interósea.

Se debe medir en estos casos la presión intracompartimental del antebrazo: si supera los 30 mmHg o es mayor de 30 mmHg de la presión arterial diastólica, junto a una alta sospecha diagnóstica, está indicada una fasciotomía urgente⁽²⁾.

1.3. Diagnóstico

El diagnóstico se basa en:

- Radiografías anteroposterior y lateral del antebrazo, incluyendo codo y muñeca, para evaluar la extensión y patrón de la fractura.
- Tomografía computarizada (TC) en casos complejos o cuando se sospechan lesiones articulares asociadas.
- RMN: rara vez indicada. Se utiliza para valorar la integridad de la articulación radio cubital distal, en especial lesiones del fibrocartilago triangular.

1.4. Clasificación

Las fracturas diafisarias del cúbito y radio se clasifican según:

- Ubicación: tercio proximal, medio o distal.
- Abiertas o cerradas.
- Patrón de fractura: según la clasificación clásica de la AO: transversa, oblicua - espiral, conminuta.

En general, abordaremos este tema según la siguiente lista, de acuerdo con las estructuras lesionadas y desde un enfoque práctico:

- Fractura cerrada de radio y cúbito.
- Fractura aislada del cúbito o del radio.
- Fractura - luxación de Monteggia.
- Fractura - luxación de Galeazzi.
- Fractura abierta de radio y cúbito.

1.5. Tratamiento

La mayoría de las fracturas de antebrazo requieren un tratamiento quirúrgico ya que se consideran equivalentes a fracturas articulares. El objetivo es la reducción anatómica y la estabilidad absoluta que permita una movilización precoz y una recuperación funcional completa. Sin embargo, existen situaciones particulares en las que se puede valorar el tratamiento no quirúrgico:

- Fracturas no desplazadas o mínimamente desplazadas.
- Pacientes pediátricos, en función de su edad y debido a su capacidad de remodelación ósea.

En estos supuestos se procederá a la inmovilización con yeso braquiopalmar durante 4-6 semanas con el codo a 90° y pronosupinación neutra con seguimiento radiológico durante el primer mes para asegurar la consolidación adecuada y descartar desplazamientos secundarios.

No se recomienda realizar reducción cerrada e inmovilización con yeso circular en adultos ya que aumentaría tanto el riesgo de síndrome compartimental como de desplazamientos secundarios. Recordemos que el desplazamiento de la fractura dará lugar a cambios en la morfología del antebrazo y, por tanto, en su rango de movimiento.

Tratamiento quirúrgico

Las técnicas quirúrgicas incluyen:

1.5.1. Reducción abierta y fijación interna (RAFI) con placas y tornillos tipo DCP o LC-DCP de 3,5 mm con 6 corticales a cada lado de la fractura. Para realizar una correcta osteosíntesis se requiere compresión entre los fragmentos con tornillos interfragmentarios o con tornillos en los agujeros oblongos de las placas. En casos de conminución se deberá optar por osteosíntesis menos rígida con placas tipo puente entre los fragmentos y tornillos bloqueados para, de esta manera, evitar un acortamiento y posterior dismetría.

Con respecto al abordaje quirúrgico, en el caso del radio se puede optar por el abordaje posterolateral de Thompson, si están afectados los tercios proximal y medio, o el abordaje volar de Henry que permite una exposición longitudinal completa del radio. Para tratar el cúbito el abordaje suele ser dorsal directo, medial a la cresta cubital.

El orden de la síntesis es un tema controvertido, aunque se acepta que se debe comenzar por el hueso con el trazo de fractura más simple, y si ambos son complejos, comenzar por el cúbito simplifica la síntesis dado que se comporta como poste central del antebrazo. Durante y después de la cirugía se debe comprobar siempre una pronosupinación libre y completa. A la hora del cierre quirúrgico se sugiere evitar el cerrar fascias musculares para evitar el síndrome compartimental^(2,3) (Figura 2).

1.5.2. Enclavado intramedular con clavos elásticos: solo está indicado en niños con alto potencial de crecimiento en los casos en los que la reducción cerrada e inmovilización con yeso haya sido insuficiente y nunca en hueso maduro. El objetivo de este tipo de síntesis es proporcionar estabilidad al hueso sin afectar

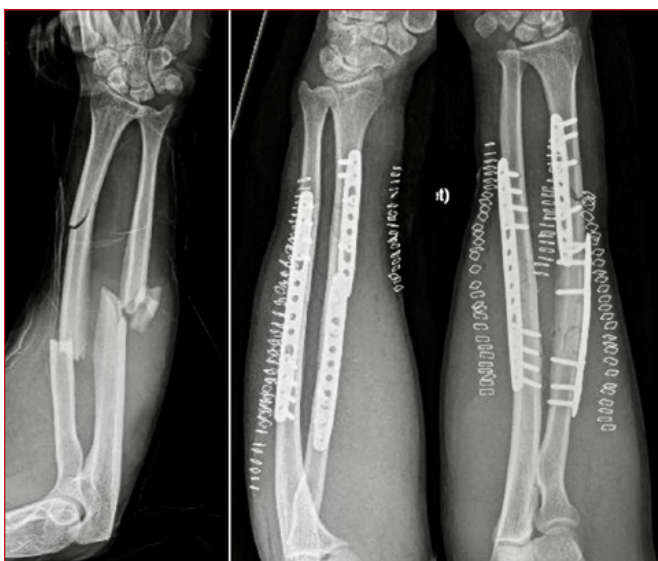

Figura 2. Radiografías pre y postquirúrgicas de fractura segmentaria de radio y conminuta de cúbito con utilización de placas LC-DCP a compresión.

su capacidad de crecimiento longitudinal, simplemente haciendo de tutor endomedular.

El uso de clavos preconformados endomedulares enroscados para adultos sigue en debate, aunque existen estudios que los califican de prometedores para cierto grupo de pacientes con características especiales como poca cobertura cutánea, segmentariedad o fracturas abiertas ^[4].

1.5.3. Fijación externa: en casos con gran pérdida de sustancia ósea, daño extenso a las partes blandas o gran contaminación en fracturas abiertas.

1.6. Complicaciones

Las fracturas diafisarias del cúbito y radio pueden asociarse a diversas complicaciones:

- **Malunión:** deformidades con angulaciones mayores a 20° van a limitar la pronosupinación. Pueden corregirse con osteotomías multiplanares pero requieren de planificación preoperatoria exhaustiva y son técnicamente complejas.
- **Síndrome compartimental:** emergencia ortopédica que requiere fasciotomía urgente. Como complicación postquirúrgica puede prevenirse evitando el cierre de fascias y realizando hemostasia rigurosa.
- **Infección:** particularmente en fracturas abiertas o tras cirugía, con una incidencia del 2,5%.
- **Pseudoartrosis:** falta de consolidación ósea, que puede requerir cirugía de revisión con aporte de injerto o incluso aporte de tejido vascularizado como el peroné en caso de defectos óseos importantes.

Más frecuente en el cúbito y por mala reducción, infección o fijación inestable.

- **Sinostosis radiocubital:** formación de puente óseo entre radio y cúbito, limitando la pronosupinación. Ocurre en un 2% de todas las fracturas. La de tipo 1 es en zona distal; la de tipo 2 en tercio medio y la de tipo 3 en zona proximal. La más frecuente es la de tipo 2 y es en la que se obtienen mejores resultados después de una cirugía de liberación y extirpación de barras óseas.
- **Refractura:** especialmente tras la retirada prematura del material de osteosíntesis, que no debe ser antes del año.
- **Lesiones neurológicas:** en el caso de fracturas cerradas suelen ser neuroapraxias transitorias, mientras que en fracturas abiertas si se trata de una herida limpia se puede proceder a una sutura primaria y si es sucia, aproximar los cabos para una reparación diferida.
- **Lesiones vasculares:** por lo general no está indicado reparar la lesión de un solo vaso dada la alta probabilidad de trombosis. Antes de cualquier cirugía se debe realizar el test de Allen para comprobar la viabilidad de la arteria cubital y la arteria radial. Si ambas arterias están afectadas hay que considerar la reparación microquirúrgica de ambas o la amputación ^[5].

2. FRACTURAS AISLADAS DE DIÁFISIS DEL CÚBITO SIN INESTABILIDAD DE CABEZA RADIAL

Estas fracturas normalmente están producidas por un impacto directo al protegerse frente a una agresión con un objeto contundente (fractura del bastonazo) o por un mecanismo indirecto con el brazo en extensión.

2.1. Clínica

Suele presentarse como un cuadro de dolor agudo e intenso bien localizado en el dorso del antebrazo coincidiendo con el lugar del impacto. Debemos explorar signos como aparición de hematoma, soluciones de continuidad en dermis y crepitación a la palpación.

2.2. Diagnóstico

Nos valemos de la clínica y de las radiografías simples para su diagnóstico pero siempre se debe explorar y realizar radiografías del codo y la muñeca para descartar que esta fractura forme parte de un conjunto de patología como es la fractura de Monteggia o de Galeazzi invertida.

2.3. Tratamiento

Las angulaciones mayores de 10° o desplazamientos mayores del 50% convierten a estas fracturas en desenlaces impredecibles, pudiendo beneficiarse de un tratamiento quirúrgico con reducción abierta y placa de compresión.

Este tratamiento permite una estabilidad y movilización temprana por lo que en pacientes adultos ha de plantearse incluso en fracturas con poco desplazamiento si lo que se busca es una recuperación funcional rápida.

El tratamiento conservador con férula braquiopalmar se reserva para fracturas no desplazadas y siempre que se haya descartado afectación proximal y distal.

3. FRACTURAS AISLADAS DE LA DIÁFISIS DEL CÚBITO CON INESTABILIDAD DE LA CABEZA RADIAL - FRACTURA DE MONTEGGIA

Consiste en una fractura del cúbito asociado a una luxación de la cabeza radial. Suele ocurrir por un mecanismo indirecto, por caída con mano extendida o por un traumatismo directo en cara posterior del antebrazo. Puede existir una lesión del nervio interóseo posterior por lo que una exploración neurovascular distal siempre es crucial.

3.1. Diagnóstico

El diagnóstico se realiza con una clínica de deformidad, dolor e inflamación del codo y el antebrazo proximal con radiografías del codo, antebrazo y muñeca en 2 proyecciones. En ocasiones el estudio con TAC es útil para la planificación quirúrgica sobre todo en casos con repercusión articular o fracturas asociadas o equivalentes ⁽⁶⁾.

La clasificación de Bado categoriza estas lesiones en cuatro tipos principales, basándose en la dirección de la luxación de la cabeza radial y las características de la fractura asociada.

- **Tipo I** (70% de los casos).
 - Fractura del tercio proximal o medio del cúbito.
 - Luxación anterior de la cabeza radial.
 - Es el tipo más común en niños y adultos jóvenes.

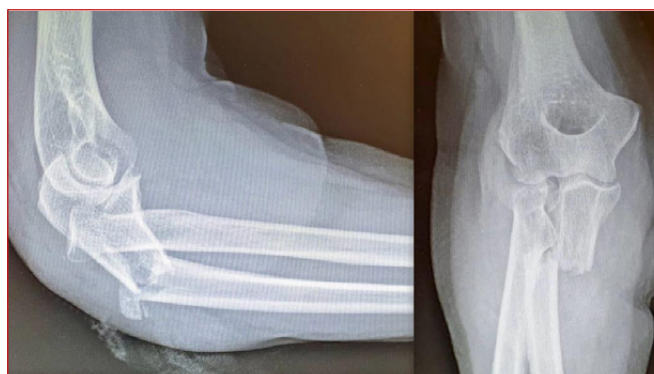

Figura 3. Radiografías lateral y AP de codo donde se demuestra una fractura luxación de Monteggia Bado II.

- **Tipo II** (15% de los casos) (Figura 3).
 - Fractura del tercio proximal o medio del cúbito.
 - Luxación posterior de la cabeza radial.
 - Representa el 70-80% de las fracturas de Monteggia en adultos.
 - Para este subgrupo existe la clasificación de Júpiter (Tabla 1) que detalla los diferentes tipos y ayuda a la orientación terapéutica.
- **Tipo III** (20% de los casos).
 - Fractura de la metáfisis cubital (distal al proceso coronoide).
 - Luxación lateral de la cabeza radial.
- **Tipo IV** (5% de los casos).
 - Fractura del tercio proximal o medio del cúbito y radio.
 - Luxación de la cabeza radial en cualquier dirección.

Tabla 1. Clasificación de Júpiter para Fracturas - Luxaciones tipo II de Monteggia

Tipo	Descripción	Tratamiento
Tipo IIA	Fractura cubital que afecta al olécranon distal y a la apófisis coronoide.	RAFI cúbito placa tipo DCP +/- RAFI apofisis coronoide +/- reconstrucción ligamentosa.
Tipo IIB	Fractura cubital en la unión de la metáfisis con la diáfisis, distal a la apófisis.	RAFI cúbito placa tipo DCP simple o doble +/- reconstrucción ligamentosa.
Tipo IIC	Fractura cubital diafisaria.	RAFI cúbito placa tipo DCP +/- reconstrucción ligamentosa.
Tipo IID	Fractura cubital que se extiende a lo largo del tercio proximal hasta la mitad del cúbito.	RAFI cúbito placa tipo DCP +/- RAFI apofisis coronoide +/- reconstrucción ligamentosa.

3.2. Tratamiento

En adultos se requiere una reducción cerrada e inmovilización con férula previo a la intervención quirúrgica. Normalmente precisan de una reducción abierta y fijación interna con placa de compresión dinámica en el cúbito, lo que ayuda a reducir la articulación radio-capitelar. Siempre se debe comprobar la estabilidad cúbito-humeral y de la cabeza del radio. En caso de inestabilidad persistente tras la fijación está indicado liberar el material interpuesto y reconstruir las estructuras ligamentosas pertinentes como el ligamento anular^(7,8).

En niños, suele ser suficiente con una reducción cerrada e inmovilización con yeso en supinación para aumentar la estabilidad de la cabeza radial.

4. FRACTURA AISLADA DE LA DIÁFISIS DEL RADIO

De manera general una fractura aislada de la diáfisis del radio suele ocurrir en los dos tercios proximales del radio, dado que es menos frecuente que se afecte el cúbito o la articulación radio cubital distal por la protección muscular que existe a dicho nivel proximal.

Las fracturas no desplazadas que no se acompañan de otras lesiones pueden tratarse de manera conservadora con yeso y radiografías seriadas mientras que aquellas desplazadas se benefician de una reducción abierta y fijación interna con placa a compresión.

5. FRACTURA DE GALEAZZI

Consiste en una fractura diafisaria de radio asociada a una luxación de la articulación radio cubital distal (ARCD). Esta lesión implica la rotura del complejo fibrocartilaginoso triangular y de los ligamentos radio-cubitales distales.

Suelen ocurrir por un mecanismo de carga axial con rotación del antebrazo. Se necesita de una clínica compatible y unas radiografías de muñeca, antebrazo y codo para diagnosticarla.

Según la localización de la fractura del radio:

- **Tipo I:** <7,5 cm de la línea articular distal.
- **Tipo II:** >7,5 cm de la línea articular.

Con respecto al tratamiento en adultos se opta por la reducción abierta y fijación interna con placa de compresión dinámica en el radio, lo que suele reducir la articulación radio cubital distal. Algunos autores defienden que es suficiente un yeso en supinación para mantener la articulación radio cubital distal reducida. Otros optan por una fijación provisional con aguja de

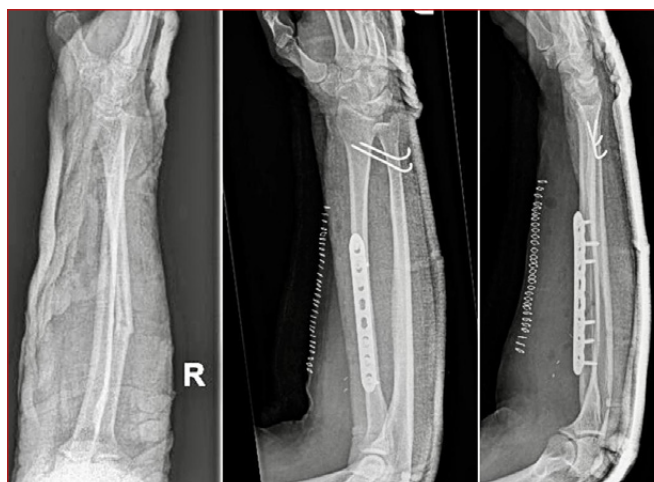

Figura 4. Radiografías pre y postquirúrgicas de fractura luxación de Galeazzi con placa a compresión y fijación de articulación radio cubital distal con 2 agujas de Kirschner.

Kirschner e incluso reparación artroscópica del fibrocartílago articular (Figura 4).

En niños se puede seguir un tratamiento conservador con yeso en supinación tras reducción cerrada exitosa y seguimiento estrecho con radiografías.

6. FRACTURAS DIAFISARIAS ABIERTAS DE CÚBITO Y RADIO

La presentación clínica de una fractura abierta de radio y cúbito suele ser evidente con gran deformidad, herida sangrante con exposición ósea, intenso dolor e impotencia funcional. Suelen producirse mediante mecanismos de alta energía, lo suficiente para romper ambos huesos y ocasionar bastante desplazamiento como para romper la piel.

Como en toda fractura, se debe evaluar de manera detallada el estado neurovascular de codo, antebrazo y muñeca, así como a nivel distal, además del estado de las partes blandas.

La clasificación más utilizada en estos casos sigue siendo la de Gustilo (grado I, II y III A-B-C) y el tratamiento suele ser antibioterapia intravenosa precoz con profilaxis antitetánica, analgesia, vendaje estéril e inmovilización, seguido inmediatamente de lavado y desbridamiento quirúrgico con reducción abierta y fijación con placa a compresión en ambos huesos si se trata de fracturas con poca contaminación y poco daño en partes blandas.

En el caso de fracturas con gran pérdida ósea, contaminación abundante o gran lesión de partes blandas con pérdidas de sustancia, se opta por una fijación externa provisional y reconstrucción con cobertura en un segundo tiempo.

7. FRACTURAS DIAFISARIAS DE CÚBITO Y RADIO EN LOS NIÑOS

Las fracturas del antebrazo son más frecuentes en los niños que en los adultos. El mecanismo de producción suele ser una caída sobre el miembro superior hiperextendido.

Como ya hemos explicado se presentan con una clínica de deformidad, dolor, tumefacción e impotencia funcional en el miembro afecto, aunque en niños puede ser menos llamativa o evidente en el caso de fracturas en rodete o en tallo verde.

El diagnóstico se confirmará con radiografías completas del antebrazo y si fuera necesario una radiografía comparativa del miembro contralateral.

En los niños las fracturas se pueden clasificar según su desplazamiento en fracturas incompletas (como Fx en rodete, Fx en tallo verde o Fx torus) o fracturas completas. El resto de las características se clasifican igual que en los adultos.

Debemos tener en cuenta que en los niños el periostio, debido a su grosor y consistencia, suele dificultar la reducción en fracturas completas y desplazadas. De manera general, si la fractura de ambos huesos es al mismo nivel existirá un desplazamiento en una sola dirección. Si las fracturas son a diferente nivel o se fracturó un solo hueso la angulación será multiplanar con un componente rotatorio.

A nivel distal nos ayudaremos de maniobras de pronación, a nivel de tercio medio mediante maniobras neutras y a nivel proximal mediante maniobras de supinación ⁽⁹⁾.

7.1. Tratamiento

El tratamiento de elección es el ortopédico o conservador siempre que se obtenga una reducción aceptable. El objetivo es una restauración anatómica y una recuperación funcional completa con la pronosupinación conservada. Cuanto menor sea el niño y más distal sea la fractura, tendrá mayor capacidad de remodelación.

El límite que se establece para determinar una angulación aceptable es 15° en una fractura no desplazada. Por debajo de estos grados la fractura no requiere reducción y se trata mediante yeso braquiopalmar o tipo sugar-tong durante 1 mes. Las angulaciones mayores requieren reducción con anestesia general, tracción axial y maniobras de rotación con yeso braquiopalmar 8 semanas (Figura 5).

El tratamiento quirúrgico es excepcional y se realiza con enclavado percutáneo intramedular de ambos huesos.

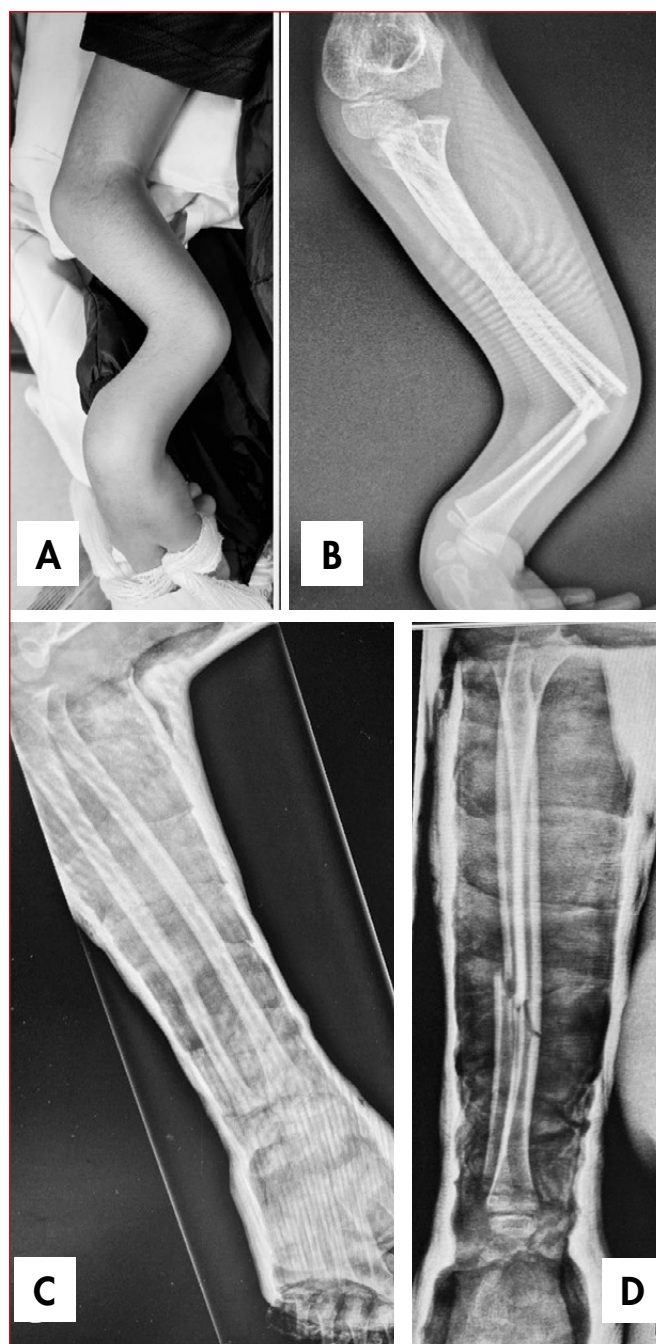


Figura 5. A: imagen clínica de una fractura diafisaria de cúbito y radio en un varón de 10 años de edad. B: imagen radiológica de antebrazo del mismo paciente. C: imagen radiológica de antebrazo post reducción cerrada y colocación de yeso braquiopalmar cerrado como manejo definitivo.

Está indicado para fracturas irreductibles o inestables tras una reducción cerrada, una reducción cerrada inaceptable, fracturas abiertas, complicaciones vasculares o nerviosas, complicaciones cutáneas, desplazamientos secundarios dentro del yeso, refracturas, síndrome compartimental o fracturas segmentarias.

Para casos de pseudoartrosis o muy conminutas se puede optar por placas de compresión dinámicas ⁽¹⁰⁾.

BIBLIOGRAFÍA

1. Correoso-Castellanos S, Villalon-Ogáyar J, Caba-Doussoux P. Tema 43 - Fracturas diafisarias del cúbito y radio. Abordajes de codo y antebrazo. Curso COT. Programa de Formación en Cirugía Ortopédica y Traumatología. 6º Edición. Octubre 2022.
2. Heim D, Luria S, Mosheiff R, Weil Y. Forearm shaft fractures. AO surgery Reference. "surgeryreference.aofoundation.org".
3. Lari A, Hassan Y, Altammar A, Esmaeil A, Altammar A, Prada C, Jarragh A. Interlocking intramedullary nail for forearm diaphyseal fractures in adults-A systematic review and meta-analysis of outcomes and complications. *J Orthop Traumatol.* 2024 Apr 13;25(1):16. DOI:10.1186/s10195-024-00761-7 PMID: 38615140; PMCID: PMC11016039.
4. Patel DS, Statuta SM, Ahmed N. Common Fractures of the Radius and Ulna. *Am Fam Physician.* 2021 Mar 15;103(6):345-54. PMID: 33719378.
5. Morrey BF, Gardner MJ. PART 1, Chapter 12. Forearm Fractures: Open Reduction Internal Fixation. *Fractures. Master Techniques in Orthopaedic Surgery.* Fourth Edition. 2021.
6. Xiao RC, Chan JJ, Cirino CM, Kim JM. Surgical Management of Complex Adult Monteggia Fractures. *J Hand Surg Am.* 2021 Nov;46(11):1006-15. DOI:10.1016/j.jhsa.2021.07.023 Epub 2021 Sep 7. PMID: 34507868.
7. Azar FM, Beauty JH, Perez E. Chapter 57: Fractures of the Shoulder, Arm and Forearm. *Campbell's Operative Orthopaedics.* 4º Volume Set - 14th Edition. 2021.
8. Marco-Martínez F, Cordero-Ampuero J. Parte 2 - Codo, Apartado 10. *Traumatología y Ortopedia - Miembro superior.* Sociedad Española de Cirugía Ortopédica y Traumatología. Tratado SECOT de cirugía ortopédica y traumatología. 1º Edición. 2022.
9. Dittmer AJ, Molina D 4th, Jacobs CA, Walker J, Muchow RD. Pediatric Forearm Fractures Are Effectively Immobilized With a Sugar-Tong Splint Following Closed Reduction. *J Pediatr Orthop.* 2019 Apr;39(4):e245-e247. DOI:10.1097/BPO.0000000000001291 PMID: 30839473.
10. Ahmed AM, Said E, Addosooki A, Attya HA, Awad AK, Ahmed EH, Tammam H. Intramedullary versus plate fixation of both bone forearm fractures in skeletally immature patients: a systematic review and meta-analysis. *Eur J Orthop Surg Traumatol.* 2024 Jul;34(5):2263-78. DOI: 10.1007/s00590-024-03925-7 Epub 2024 Apr 20. PMID: 38642124; PMCID: PMC11291663.