

CAPÍTULO 92

INESTABILIDAD GLENOHUMERAL

Autores: Alejandro Alonso Martínez, Vera Pérez Climent

Coordinador: William Paul Benavente Lazo
*Servicio de Cirugía Ortopédica y Traumatología.
Hospital General Universitario de Castellón*

1. INTRODUCCIÓN

La articulación glenohumeral (GH) es la más móvil del cuerpo humano, lo que conlleva un riesgo inherente de inestabilidad.

Es la diartrosis que con mayor frecuencia sufre luxaciones; representa el 45-50% de todas las luxaciones articulares.

La inestabilidad GH es frecuente, especialmente en población joven y deportista, pudiendo provocar pérdida funcional si no se diagnostica y trata correctamente.

Aproximadamente la mitad de los pacientes con una luxación sufrirán, al menos, un segundo episodio, siendo esto más frecuente cuanto más joven es el paciente (ISIS SCORE).

Definiciones

- **Laxitud:** es el movimiento pasivo y sin dolor de la cabeza del húmero sobre la glena, más allá del rango normal, pero sin síntomas ni alteración funcional. Se detecta en la exploración física, y no indica necesariamente una patología.
- **Inestabilidad:** se refiere al desplazamiento excesivo y con síntomas (como dolor o sensación de que el hombro "falla" o se sale), ya sea durante el movimiento o en reposo. Puede ocurrir de forma voluntaria o involuntaria.
- **Luxación:** es la pérdida completa del contacto entre la cabeza humeral y la glena. Generalmente, es dolorosa y requiere maniobras para su reducción.
- **Subluxación:** desplazamiento sintomático sin pérdida completa del contacto articular.

2. INCIDENCIA

La inestabilidad GH presenta dos picos de incidencia: en la segunda década de la vida, asociado a acti-

vidad deportiva y traumatismos; en la sexta década, con mayor incidencia de lesiones del manguito rotador. Existe una relación inversa entre edad y recurrencia: a menor edad del primer episodio, mayor riesgo de recidiva.

3. FISIOPATOLOGÍA

3.1. Estabilizadores estáticos

- **Morfología articular:** la fosa glenoidea, cóncava y poco profunda, articula con la cabeza humeral y contribuye a la estabilidad posteroinferior.
- **Rodete glenoideo (labrum):** estructura fibrocartilaginosa que aumenta la congruencia articular en un 50%, mejorando la estabilidad.
- **Cápsula articular:** su porción anterior actúa como estabilizador en rotación externa máxima.
- **Ligamentos glenohumerales (capsulares):** refuerzan la cápsula articular y se dividen en: superior, medio e inferior: tiene dos bandas (anterior y posterior); la banda anterior es el principal estabilizador frente a la luxación anterior.
- **Arco coracoacromial:** proporciona estabilidad anterosuperior.
- **Presión intraarticular negativa:** efecto de ventosa que ayuda a mantener las superficies articulares en contacto (efecto de adhesión-cohesión).

3.2. Estabilizadores dinámicos

- **Manguito rotador:** los músculos que lo componen generan una compresión activa de la cabeza humeral contra la glenoides, estabilizando la articulación durante el movimiento.
- **Músculos escapulares:** controlan la posición de la escápula y colaboran en la cinemática del hombro.
- **Propiocepción:** la retroalimentación sensorial contribuye al control neuromuscular de la articulación.
- **Porción larga del bíceps (PLB):** su trayecto sobre la cabeza humeral (anterior y superior) le permite oponerse a la luxación anterior.

4. CLASIFICACIÓN

Según la dirección (Neer) ⁽¹⁾:
(Clasificación más usada)

- Anterior: la más común (hasta 85%).
- Posterior: 2-5%.
- Inferior (*luxatio erecta*): rara.
- Multidireccional: en más de una dirección.

Según la etiología (Thomas y Matsen) ⁽²⁾:

- TUBS: traumática, unidireccional, lesión de Bankart, requiere cirugía.
- AMBRI: atraumática, multidireccional, bilateral, primero rehabilitación; cirugía si fracasa.

Según voluntariedad (Rockwood) ⁽³⁾:

- Tipo I: subluxación traumática sin luxación previa.
- Tipo II: subluxación traumática con luxación previa.
- Tipo IIIA: subluxación voluntaria con alteraciones psiquiátricas.
- Tipo IIIB: subluxación voluntaria sin alteraciones psiquiátricas.
- Tipo IV: subluxación involuntaria atraumática.

5. DIAGNÓSTICO

5.1. Diagnóstico clínico

Todas cursan con dolor e impotencia y tienen ciertas diferencias clínicas que en ocasiones son difíciles de interpretar por el dolor (Tabla 1).

Exploración física: maniobras específicas para evaluar laxitud y síntomas:

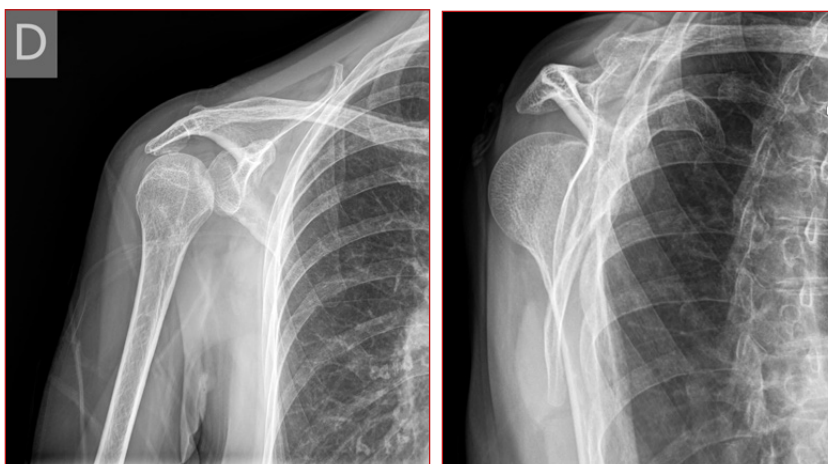

Figura 1. Izquierda: Rx AP imagen en bombilla. Derecha: Rx axial de luxación posterior.

- Test del surco: tracción inferior para detectar laxitud capsular inferior.
- Maniobra de cajón anterior/posterior: evalúa desplazamientos anormales.
- Test de aprensión y recolocación: reproduciendo sensación de inseguridad en inestabilidad anterior.
- Test de Jerk: detecta inestabilidad posterior.
- Test de Gagey: abducción pasiva; valores >105-110° indican hiperlaxitud capsular inferior.

5.2. Diagnóstico por imagen

- Radiografía simple: imprescindible (AP, axilar West Point, apical oblicua).
- TAC: valoración precisa de defectos óseos (glenoides, Hill-Sachs).
- RM y artro-RM: estándar para lesiones de partes blandas (Bankart, SLAP, cápsula, manguito). Artro-RM aumenta sensibilidad.
- Ecografía: valoración del manguito rotador, dependiente del operador.

Tabla 1. Diagnóstico clínico

Tipo de luxación	Frecuencia	Mecanismo	Signos clínicos clave
Anterior	85%	Abducción + extensión + rotación externa	Hombro "en charretera", imposibilidad para rotación interna
Posterior	2-5%	Convulsiones o trauma indirecto	Limitación rotación externa, signo de la bombilla en Rx (Figura 1)
Inferior	Rara	Abducción forzada	Brazo elevado en actitud de "saludo", riesgo de lesión neurovascular
Inestabilidad multidireccional		Hiperlaxitud congénita o adquirida, sobreuso deportivo	Dolor difuso, sensación de inestabilidad, fatiga muscular

5.3. Diagnóstico diferencial

- Lesiones del manguito rotador: dolor mecánico sin inestabilidad.
- Capsulitis adhesiva: limitación de movilidad sin inestabilidad.
- Síndrome de pinzamiento subacromial: dolor al elevar el brazo, sin luxación.
- Lesiones nerviosas o radicales cervicales: dolor referido.
- Osteoartritis glenohumeral: dolor crónico sin luxación.

5.4. Evaluación funcional y cuantificación

Cuestionarios como WOSI, OSIS y Constant-Murley ayudan a valorar impacto clínico y evolución. La evaluación de propiocepción y del control neuromuscular complementan la exploración, especialmente en inestabilidad multidireccional.

6. COMPLICACIONES

6.1. Recidiva de la luxación

Es la complicación más frecuente. No hay diferencia con el tiempo de inmovilización, motivo por el cual actualmente se prefiere una inmovilización corta. El riesgo de recurrencia es mayor en varones jóvenes, pacientes hiperlaxos y deportistas.

6.2. Lesiones óseas

- **Fractura de la tuberosidad mayor (troquíter):** la más frecuente.
- **Fractura de glenoides (Bony Bankart):** avulsión del reborde anterior de la glena que incluye al rodete glenoideo.

Fractura de la cabeza humeral (lesión de Hill-Sachs): impactación de la cara posterolateral de la cabeza humeral contra el reborde anterior de la glenoides durante la luxación (Figura 2).

Existen dos tipos de lesiones de Hill-Sachs:

- **On-track (no enganchante):** el defecto óseo está en el rango funcional de movimiento, sin riesgo de atrapamiento con la glena.
- **Off-track (enganchante):** el defecto óseo queda fuera del rango funcional, permite que la cabeza humeral se enganche con el reborde glenoideo (Figura 3).

6.3. Lesiones de partes blandas

- **Rotura del manguito rotador:** especialmente en mayores de 50 años⁽⁴⁾.

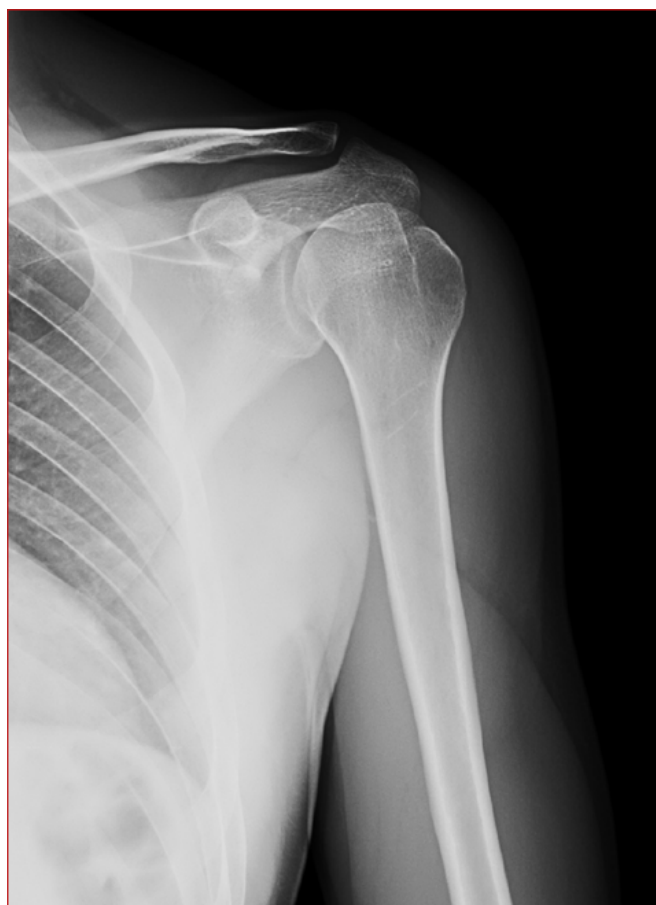

Figura 2. Rx AP Lesión de Hill-Sachs.

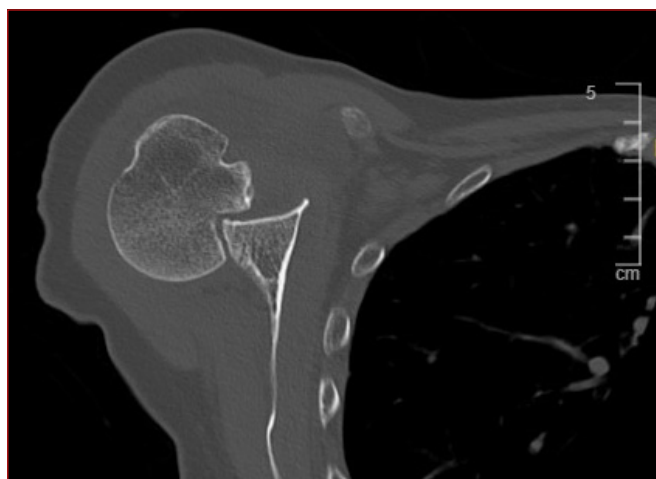


Figura 3. TC lesión Off track.

- **Lesión de Bankart:** avulsión del rodete glenoideo anterior sin componente óseo.
- **Lesión ALPSA (Anterior Labroligamentous Periosteal Sleeve Avulsión):** avulsión del complejo cápsulo-labral que se retrae medialmente, manteniéndose adherido al periostio.
- **Lesión de Kim:** lesión posteroinferior del labrum, típicamente observada en inestabilidad posterior.

6.4. Lesiones neurológicas

- **Lesión del nervio axilar:** la más común, aunque frecuentemente pasa desapercibida clínicamente.
- **Lesión del plexo braquial:** menos frecuente, pero puede presentarse en luxaciones de alta energía o con manipulación brusca.

7. TRATAMIENTO

7.1. Luxaciones agudas

Luxación anterior: reducción bajo sedación y analgesia.

Técnica recomendada: tracción en el eje del miembro, evitando rotación externa. Tras la reducción, se coloca inmovilización con cabestrillo y se realiza radiografía de control para confirmar congruencia articular. El cabestrillo debe mantenerse el menor tiempo posible (1–2 semanas), con retiros diarios para movilización activa de codo, muñeca y mano.

Luxación inferior: se realiza contracción en el hombro con tracción y abducción progresiva.

Luxación posterior: reducción mediante rotación interna en aducción, bajo sedación, con tracción y maniobras. Inmovilización con cabestrillo en rotación neutra durante 2–3 semanas.

Indicaciones quirúrgicas en luxaciones agudas:

- Interposición de partes blandas
- Fracturas desplazadas
- Lesiones de Bankart confirmadas
- Luxación >2–3 semanas.

7.2. Inestabilidades recidivantes

7.2.1. Luxación anterior recidivante

- **Tratamiento conservador:** rehabilitación intensiva enfocada en el fortalecimiento del manguito rotador y estabilizadores escapulo-humerales. Indicado en pacientes tipo AMBRI, atletas con alta rotación externa, y luxadores voluntarios.
- **Tratamiento quirúrgico.** Abierto:
 - Reparación anatómica de cápsula y lesión de Bankart.
 - Plicatura anterior (Putti-Platt, Magnuson-Stack): en desuso.
 - Tratamiento de defectos óseos con injertos o transferencias óseas (técnica de Latarjet). Tasa de éxito (>95%) y baja tasa de recidiva.

- **Artroscópico** ⁽⁵⁻⁷⁾:

- Reparación cápsulolabral,
 - Plicatura capsular.
 - Remplissage para defectos de Hill-Sachs grandes.
 - Técnicas de refuerzo.
 - Menor invasividad y mejor recuperación funcional.
- **Tratamiento quirúrgico programado según lesión asociada:**
 - Laxitud capsular: plicatura anterior.
 - Lesión de Bankart: reinserción del labrum al reborde glenoideo.
 - Lesión de Bankart ósea:
 - Defecto <10%: similar al tratamiento de lesión Bankart clásica.
 - Defecto 10-20%: requiere refuerzo óseo glenoideo (Latarjet).
 - Defecto >25%: requiere injerto óseo estructural (ej. cresta ilíaca).
 - Lesión de Hill-Sachs enganchante:
 - Remplissage: tenodesis del infraespinoso y cápsula posterior al defecto.
 - Defectos grandes: considerar aloinjerto o hemiartróplastia.
 - Fractura desplazada del troquíter: si no reduce adecuadamente, puede comprometer al supraespinoso; se indica reducción abierta y fijación interna.
 - Diagnóstico tardío (>3 semanas): puede ser imposible lograr reducción cerrada; considerar reducción abierta + estabilización.

En pacientes añosos o frágiles, puede optarse por tratamiento conservador si no hay dolor ni limitación funcional importante.

7.2.2. Luxación posterior recurrente:

- Rehabilitación inicial: 3–6 meses.
- **Tratamiento quirúrgico:**
 - **Abierto:**
 - Osteotomía glenoidea
 - Técnica de McLaughlin o McLaughlin-Neer para Hill-Sachs inverso
 - Plicatura capsular posterior
 - **Artroscópico:**

- Plicatura capsular posterior
- Reparación del labrum posterior

Lesiones asociadas:

- **Hill-Sachs inverso enganchante:**
 - Técnica de McLaughlin: tenodesis del subescapular al defecto.
 - Defectos grandes: aloinjerto o artroplastia.
- **Fractura desplazada del troquín:** frecuente; se recomienda reducción y fijación.
- **Inestabilidad recurrente:** puede requerir reconstrucción diferida con reparación de partes blandas del rodete o tope óseo glenoideo posterior.

Importante: contraindicado el tratamiento quirúrgico en luxaciones voluntarias.

Inestabilidad multidireccional (IMD):

Tratamiento conservador: rehabilitación prolongada (3-6 meses) con fortalecimiento, trabajo propioceptivo y educación postural.

Tratamiento quirúrgico: indicado solo tras fracaso del tratamiento conservador.

- **Técnicas:**
 - Capsulorrafia abierta o artroscópica
 - Plicatura pancapsular
 - Cierre del intervalo rotador

* Nota: Resultados variables. Existe riesgo de rigidez; la selección adecuada del paciente y el seguimiento rehabilitador son claves para el éxito.

BIBLIOGRAFÍA

1. Neer CS2. Anterior acromioplasty for the chronic impingement syndrome in the shoulder: a preliminary report. *J Bone Joint Surg Am.* 1983;65(4): 393-407.
2. Thomas SJ, Matsen FA, Smith KL, Wirth MA. An approach to the evaluation and surgical management of post-capsulorrhaphy shoulder stiffness. *J Shoulder Elbow Surg.* 1996;5(5):383-92.
3. Rockwood CA Jr, Matsen FA, Wirth MA, Lippitt SB. *The Shoulder.* 5th ed. Philadelphia: Saunders Elsevier; 2017.
4. González E, Pérez-Blanco A, Hernández JL, Torres R, López M. Influencia de la calidad del tendón en la reparación artroscópica del manguito rotador. *Rev Esp Artrosc Cir Articul.* 2022;29(3):180-8.
5. Martínez A, Ruiz Iban MA, Morales V, Cordero J, Calvo E. Comparación entre la reparación en hilera simple y doble hilera en roturas del manguito rotador. *Rev Esp Cir Ortop Traumatol.* 2023;67(4):245-52.
6. Sánchez M, Anitua E, Azofra J, Andía I, Padilla S, Mujika I. Resultados funcionales de la reparación artroscópica del manguito rotador con factores de crecimiento. *Rev Esp Cir Ortop Traumatol.* 2023;67(2):123-30.
7. Agüero Álvarez O, Martín-Ferrero MA, Ramírez J, Gómez-Barrena E. Tratamiento de las lesiones del manguito rotador mediante técnica artroscópica de doble hilera. *Rev Esp Artrosc Cir Articul.* 2024;31(1):36-43.