

## CAPÍTULO 86

## DEFORMIDADES DEL PIE

**Autores:** Pablo Armesto Guzón, Cristina Fernández Zavala

**Coordinador:** Guillermo Menéndez Solana  
Hospital Universitario Marqués de Valdecilla,  
Santander

## 1. HALLUX VALGUS

## 1.1. Deformidad y etiología

Deformidad multifactorial y tridimensional del primer radio que consiste en una desviación medial del primer metatarsiano y lateral de las falanges<sup>(1,2)</sup>. Esto conforma una entidad compleja que puede asociar otras patologías, como pie plano y metatarsalgias de transferencia.

Se genera un componente de alteración rotacional y pronación del *hallux*, afectando progresivamente a todas las estructuras anatómicas implicadas en la articulación (cápsula articular, ligamentos colaterales, sesamoideos, musculatura intrínseca y extrínseca).

No existe una causa única desencadenante, sino una suma de factores y condicionantes multifactoriales (predisposición anatómica, microtraumatismos repetidos, calzado inadecuado, etc.).

## 1.2. Diagnóstico

El paciente presentará deformidad, dificultad para calzarse y dolor, que podrá estar localizado en torno al bunion y la articulación, o aparecer en forma de metatarsalgia secundaria.

Durante la exploración física debemos realizar un examen sistemático prestando especial atención a la presencia de inestabilidad cuneo-metatarsiana, la aparición de hiperqueratosis plantares, las deformidades asociadas en dedos menores, la alineación del retropié y columna interna, o la retracción del sistema aquileo-calcáneo plantar.

El estudio radiológico (proyecciones dorsoplantar y lateral en carga) permite valorar mediante ángulos el grado de deformidad (Figura 1), la existencia de cambios degenerativos y la fórmula metatarsal. Esto nos permitirá clasificar la patología (Tabla 1) y plantear el tratamiento más adecuado<sup>(2)</sup>.

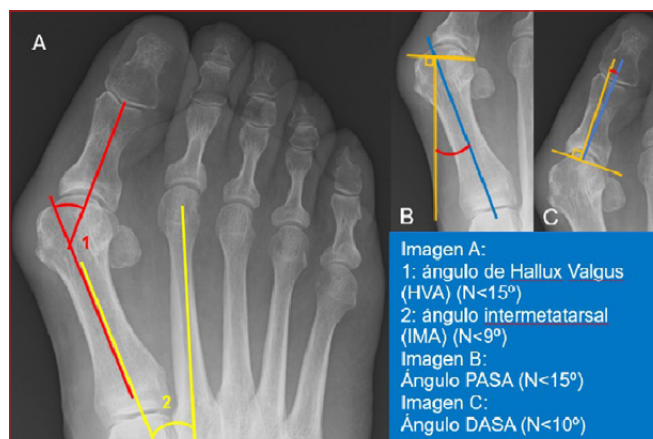


Figura 1. Ángulos y mediciones en el Hallux Valgus.

Tabla 1. Clasificación de Coughlin *Hallux Valgus*

Grado	HVA	IMA	Posición sesamoideos
Leve	<20°	<11°	Subluxación lateral <50%
Moderado	20°-40°	11°-16°	Subluxación lateral 50%-75%
Severo	>40°	>16°	Subluxación lateral >75%

## 1.3. Tratamiento

**1.3.1. Conservador:** de elección en la mayoría de los pacientes, consiste en la modificación de la actividad y el calzado (mínimo de 6 meses), junto al uso de ortesis plantares en los casos que lo requieran.

**1.3.2. Quirúrgico:** dependerá del grado de deformidad, así como de la presencia de cambios degenerativos. Diferenciaremos entre:

- Procedimientos sobre partes blandas, capsuloplastias, retensado medial y liberación de estructuras laterales (tenotomía del abductor del *hallux*), de escasa capacidad correctora por sí solas y actualmente en desuso como gesto aislado.
- Osteotomías de 1er metatarsiano que permiten diferentes grados de corrección en los tres planos. Estas buscan siempre trasladar la cabeza de M1 lateralmente para centrarla con los huesos sesamoideos, acortar para descomprimir la articulación metatarsofalángica y descender la cabeza en los casos necesarios, con el objetivo de mejorar el apoyo de M1.

- Cirugías de artrodesis de la primera articulación metatarsofalángica, en casos de grandes deformidades y/o presencia de degeneración articular.
- Cirugías de artrodesis de la primera articulación cuneo-metarsiana (Lapidus) ante casos de gran inestabilidad y/o artropatía de esta o grandes deformidades articulares.

Todos estos gestos pueden realizarse mediante técnicas abiertas o percutáneas.

## 2. HALLUX RÍGIDUS

### 2.1. Deformidad y etiología

Es una patología degenerativa de la primera articulación metatarsofalángica y metatarsosesamoidea que produce limitación de la movilidad, especialmente de la flexión dorsal, alterando la marcha y causando dolor<sup>[3]</sup>.

### 2.2. Diagnóstico

La clínica incluye dolor a la movilización articular y limitación de la flexión dorsal, lo que produce una alteración en la fase propulsiva de la marcha, induciendo una metatarsalgia secundaria de transferencia.

Se debe completar el estudio con radiografías dorso-plantares y laterales en carga, donde se verá un estrechamiento o pérdida del espacio articular y una formación osteofitaria, siendo característica la aparición de un osteofito dorsal en M1 (Tabla 2)<sup>[4]</sup>.

**Tabla 2. Clasificación de Coughlin y Shurnas**

Estadio 1	Osteofito marginal lateral, interlínea conservada
Estadio 2	Osteofito lateral y dorsal del metatarsiano, aplanamiento superficie metatarsal, esclerosis subcondral, interlínea afecta
Estadio 3	Osteofitos lat y dorsal muy evidentes, afectación de sesamoideos, pinzamiento articular >25% de su superficie.
Estadio 4	Osteofitosis grave y destrucción articular evidente

### 2.3. Tratamiento

**2.3.1. Conservador:** en primera instancia, modificaciones en el calzado (suela en balancín, cuñas cinéticas de Danamberg, ortesis plantares con prolongación de Morton...) <sup>[5]</sup>. Asociar farmacoterapia o terapias locales antiinflamatorias.

**2.3.2. Quirúrgico:** ante limitación importante y fracaso del tratamiento conservador.

- **Osteotomías M1:** encaminadas a descomprimir el espacio articular; se realiza un descenso y acortamiento del metatarsiano (Weil, Waterman) (estadios II, y en algunos casos seleccionados, de estadios III).
- **Queilectomía:** resección de corona osteofitaria y remodelado de cabeza de M1 para mejorar la flexión dorsal (estadios I a III seleccionados) <sup>[5]</sup>.
- **Osteotomías de falange:** asociadas a las anteriores, se realiza una osteotomía con cuña de sustracción dorsal con el fin de elevar el primer dedo y favorecer la fase de despegue (Moberg).
- **Artroplastia de resección (Keller) e interposición:** pacientes ancianos o no candidatos a artrodesis en estadios avanzados (III-IV). Resultados pobres e irregulares.
- **Artrodesis de 1ª articulación MTF:** de elección en estadios avanzados con degeneración articular importante (grado III-IV), siendo el "gold standard". Habitualmente se emplea el uso de fresas cóncavo-convexas y la fijación con mayor poder biomecánico es la configuración de tornillo de compresión y placa dorsal <sup>[5]</sup>.

## 3. PIE PLANO ADQUIRIDO DEL ADULTO (PPAA)

### 3.1. Etiología y clasificaciones

Esta deformidad, denominada actualmente "deformidad colapsante progresiva del pie" <sup>[6]</sup> se caracteriza por el hundimiento del arco plantar interno, un valgo de retropié y una abducción de antepié y mediopié en un proceso complejo, multifactorial y multinivel. La inestabilización de la columna medial por fracaso de sus estabilizadores estáticos (Spring ligament, fascia plantar, ligamento deltoideo...) y dinámicos (tendón tibial posterior) a consecuencia de su sobrecarga mecánica progresiva parece ser su origen, aunque puede tener múltiples causas asociadas (Tabla 3) <sup>[7]</sup>.

### 3.2. Diagnóstico

El diagnóstico es clínico y radiológico. A la exploración en carga se objetiva un hundimiento del arco medial longitudinal y un valgo del retropié. Además, se suele asociar un abductor del antepié debido al acortamiento relativo de la columna externa y una supinación compensatoria del mediopié para mantener un apoyo plantigrado.

**Tabla 3. Etiología del pie plano del adulto**

Etiologías del PPAA	
Constitucionales	Adquiridas
Pie plano idiopático	Obesidad
Coaliciones tarsianas	Pies diabéticos (Charcot)
Secuelas de deformidad congénita (Zambo)	Artrosis y artritis inflamatorias, fracturas y traumatismos
Otros: Sínd. Marfan, Ehlers-Danlos Polimorfismos de metaloproteinasas (MMP-13; MMP-18)	Otros: Disfunción de estructuras (Spring ligament, Fascia Plantar) Trastornos neuromusculares, Disfunción aquilea, tumores

Estas deformidades pueden verse por separado, pero es habitual que puedan combinarse. Es por ello, que la exploración física debe seguir una sistemática y contemplar las distintas áreas, ante la variabilidad clínica existente. El dolor en retropié, inicialmente medial (tendón tibial posterior, fascia plantar) aparece también en estructuras laterales (seno del tarso, peroneos) conforme avanza el proceso.

Es fundamental estudiar la flexibilidad de la deformidad mediante manipulación directa y test específicos (test de Jack, Rodríguez-Fonseca), y valorar la retracción del tríceps sural (test Silfverskiöld).

La radiología, basada en proyecciones dorsoplantar y lateral en carga, nos permite valorar la subluxación talonavicular, el equinismo y valgo del calcáneo, así como la verticalización astragalina (Figura 2). Las proyecciones de tobillo y del retropié (Saltzman, long axial view) son de mucha utilidad. La RM y la ecografía

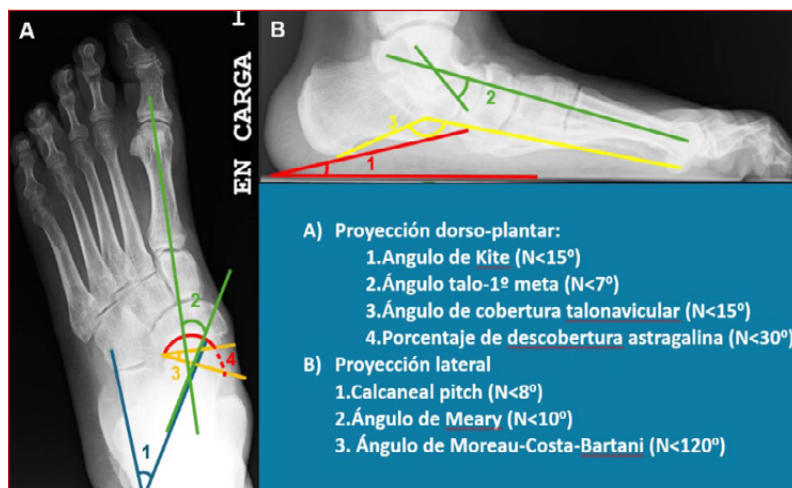


Figura 2. Ángulos y mediciones en el PPAA.

facilitan el estudio de partes blandas (TTP, ligamento deltoideo, etc.)<sup>[7]</sup>.

### 3.3. Tratamiento

El tratamiento inicialmente siempre debe ser conservador, basado en el uso de plantillas, AINEs y ejercicios de fortalecimiento y propiocepción. Solo cuando este fracasa habiéndose realizado de manera correcta, se plantea un tratamiento quirúrgico, que busca conseguir un pie indoloro, plantígrado y estable, mediante una cirugía "a la carta" en función de las alteraciones presentes en cada caso:

#### 3.3.1. Técnicas sobre hueso: la base de la cirugía.

- Técnicas de preservación articular: indicadas en pies flexibles (estadio II). Las principales son las osteotomías medializadoras de calcáneo para corrección de valgo (Koutsogiannis), la osteotomía de alargamiento de la columna externa para la corrección del abductor (Evans, Hintermann) o la osteotomía de descenso del 1er radio para corrección de la supinación (Cotton).
- Técnicas artrodesantes: en pies rígidos con degeneración articular (estadio III): triple artrodesis (talonavicular, subastragalina y calcáneo-cuboidea) y doble artrodesis (preservando articulación calcáneo-cuboidea, más empleada actualmente)<sup>[7]</sup>.
- Técnicas de artrorrisis subastragalina para pacientes seleccionados, en edad pediátrica, principalmente.

**3.3.2. Técnicas sobre partes blandas:** como complemento a las técnicas óseas: tenoscopia, transferencias tendinosas, reconstrucción de estructuras (TTP, Spring ligament, ligamento deltoideo) o alargamiento de tríceps sural, entre otras<sup>[7]</sup>.

## 4. PIE CAVO

### 4.1. Deformidad y etiología

Deformidad caracterizada por la elevación anormal del arco longitudinal del pie. Puede depender del antepié, por una excesiva verticalización de los metatarsianos (principalmente M1, cavo anterior) o de una excesiva verticalización del calcáneo (cavo posterior) aunque es frecuente que se encuentren rasgos de ambos tipos.

La verticalización de los metatarsianos, sumada a las garras digitales por hiperonía extensora y desbalance entre musculatura intrínseca y extrínseca, condiciona una hiperpresión y sobrecarga metatarsal de 2º rocker.

**Tabla 4. Síntesis de la clasificación de Myerson y Bluman del PPAA****Clasificación de Bluman y Myerson del PPAA**

Estadios	Hallazgos clínico-radiológicos
Estadio I	Tenosinovitis del tendón Tibial posterior sin deformidad de retropié evidente
Estadio II Valgo flexible de retropié y...	A: antepié supinado 1) supinación flexible 2) supinación rígida
	B: abducción del antepié
	C: inestabilidad franca de columna medial (1°CMT)
Estadio III Valgo rígido de retropié y...	A: dolor en seno del tarso B: abducción de antepié
Estadio IV Valgo tibiotalar	A: flexible y sin artrosis tibiotalar B: deformidad fija, artrosis tibiotalar

El tipo de pie cavo más frecuente es el idiopático; no obstante, existen numerosas causas que lo provocan (Tabla 5), pero ante la presencia de un pie cavo severo siempre se debe descartar una causa neurológica (siendo la enfermedad de Charcot-Marie-Tooth una de las causas neurológicas más frecuentes) <sup>(8,9)</sup>.

**4.2. Diagnóstico**

El motivo de consulta del paciente es variable, desde deformidades digitales y metatarsalgia hasta esguinces de repetición y tendinitis de los peroneos. Siempre se debe descartar afectación neurológica

y valorar la flexibilidad de la deformidad. La prueba de elección será la radiología en carga que permite valorar el ápex de la deformidad y su severidad, así como los cambios degenerativos.

Otras pruebas, como la ecografía o la RMN pueden informar sobre el estado de partes blandas y la exploración neurológica debe complementarse con estudios genéticos y neurofisiológicos, entre otros.

Se produce una inversión a nivel de la articulación subastragalina, dando lugar a un talón en varo que disminuye la capacidad de absorción de impactos y facilita la sobrecarga de estructuras laterales (tendones peroneos, complejo ligamentoso externo del tobillo) llevando en ocasiones a fracturas de estrés (5° MTT, cuboides) y a la retracción progresiva del tríceps sural y fascia plantar, que perpetúa la deformidad.

**Tabla 5. Etiología del pie cavo-varo****1. Neuromusculares**

Miopatías	Distrofia muscular, Enf. Charcot-Marie-Tooth
Afectación de nervios periféricos – raíces	Disrafia espinal, Polineuritis, Tumor intraespinal
Enfermedades del asta anterior de la médula	Poliomielitis, Disrafia espinal Diastematomielia, Siringomielia
Enfermedades de tractos nerviosos largos y sistema nervioso central	Ataxia de Friedreich, Sdre. de Roussy-Levy, Parálisis cerebral infantil

**2. Congénitas**

Deformidad residual de zambo, artrogriposis

**3. Traumáticas**

Quemaduras profundas, fracturas, síndrome compartimental

**4.3. Tratamiento**

**4.3.1. Conservador:** en cavos paucisintomáticos, estables y de avance lento: estiramientos del complejo aquileo-plantar y plantillas de descarga metatarsal con cuña externa de retropié.

**4.3.2. Quirúrgico:** en cavos tempranos rápidamente progresivos o fracaso de medidas conservadoras: diferentes técnicas de acuerdo con flexibilidad y ápex de la deformidad.

- **Técnicas de partes blandas:** en pies cavos flexibles, de forma aislada o asociadas a gestos óseos: liberación de la fascia plantar, alargamiento del tríceps sural, transferencias tendinosas (técnica de Jones, transferencia del tendón peroneo largo al corto, transferencia de extensores a mediopié, transferencia tibial posterior, etc.) <sup>(8)</sup>.
- **Técnicas sobre hueso:**
  - Osteotomías: de calcáneo (Dwyer, Samilson, hipervalguizante), mediopié (Japas) y osteotomías de elevación metatarsal <sup>(8,9)</sup>.

- Artrodesis: ante deformidades rígidas y deterioro articular. En el retropié destaca la triple artrodesis o la técnica de Lambrinudi <sup>(9)</sup>.

## BIBLIOGRAFÍA

1. Laffenêtre O, Saur M, Lucas y Hernández J. Hallux valgus: definición, fisiopatología, estudio clínico y radiológico, principios terapéuticos. *Aparato locomotor*. 2021;54(1):1-14.
2. Gil Monzó ER, Cuervas-Mons M, Fernández Ó. Hallux valgus. En: *Guías para Residentes*. N° 2. Madrid: Sociedad Española de Medicina y Cirugía del Pie y Tobillo (SEMCPPT); 2020.
3. Lucas DE, Hunt KJ. Hallux Rigidus: Relevant Anatomy and Pathophysiology. *Foot Ankle Clin*. 2015;20(3):381-97.
4. Cuevas-Mons M, Gil Monzó ER, de Prado M. Hallux rigidus. En: *Guías para residentes*. N° 1. Madrid: Sociedad Española de Medicina y Cirugía del Pie y Tobillo (SEMCPPT); 2020.
5. Coughlin MJ, Shurnas PS. Hallux rigidus: grading and long-term results of operative treatment. *J Bone Joint Surg Am*. 2003 Nov;85(11):2072-88.
6. Myerson MS, Thordarson DB, Johnson JE, Hintermann B, Sangeorzan BJ, Deland JT, et al. Classification and Nomenclature: Progressive Collapsing Foot Deformity. *Foot Ankle Int*. 2020 Oct;41(10):1271-6.
7. Poggio Cano D, Álvarez Gómez C, Gil Monzó E. Pie plano del adulto. En: Gil Garay L, Llusá Pérez M, editores. *Tratado COT 6.1: Pie y tobillo*. 1º ed. Madrid: Marbán Libros; 2022. p. 319-61.
8. Sociedad Española de Medicina y Cirugía del Pie y Tobillo. ¿Tenemos que revisar nuestro abordaje del pie cavo? *Monografías de actualización de la SEMCPPT*, n° 15. Madrid, 2023.
9. Vilá y Rico J, Mellado Romero MA, Sánchez Morata E, Abarquero Diezhandino A. Pie cavo varo y enfermedad de Müller-Weiss. En: Gil Garay L, Llusá Pérez M, editores. *Tratado COT 6.1: Pie y tobillo*. 1º ed. Madrid: Marbán Libros; 2022. p. 361-76.