

CAPÍTULO 72

PATOLOGÍA MENISCAL DE RODILLA

Autores: Juan Falcón Goicoechea, Carolina Perales Calzado

Coordinador: Felcito García-Álvarez García
Servicio de Traumatología y Cirugía Ortopédica.
Hospital Clínico Lozano Blesa, Zaragoza

1. INTRODUCCIÓN

Los meniscos de la rodilla son estructuras fibrocartilaginosas esenciales para la fisiología articular. Tienen un papel fundamental en la estabilidad articular, distribución de cargas, lubricación del cartílago y propiocepción^{1,2}. La lesión de menisco es la enfermedad ortopédica más frecuente (35% en individuos de mediana edad). La disfunción meniscal representa una causa común de dolor, constituyendo el motivo más frecuente de cirugía artroscópica.

La tendencia actual busca preservar la mayor cantidad de tejido meniscal posible, dado que su pérdida se asocia a alteración biomecánica y progresión acelerada hacia la artrosis de rodilla¹.

2. ANATOMÍA

2.1. Anatomía macroscópica

Los meniscos son dos estructuras fibrocartilaginosas semilunares situadas entre los cóndilos femorales y la meseta tibial² (Figura 1).

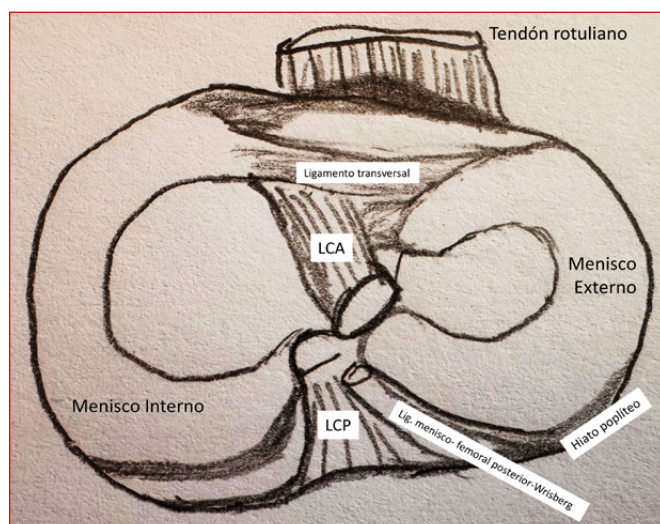


Figura 1. Meniscos interno y externo.

2.1.1. Menisco medial (interno):

- Forma semicircular en "C".
- Cuerno anterior: inserción anterior al **ligamento cruzado anterior (LCA)**.
- Cuerno posterior: más ancho.
- Inserciones firmes a la cápsula y al **ligamento colateral medial**.
- Menor movilidad, mayor susceptibilidad a lesiones.

2.1.2. Menisco lateral (externo):

- Forma de "O".
- Cuerno anterior: inserción posterior al LCA.
- Cuerno posterior: inserción posterior a eminencia intercondílea.
- Hiato del ligamento poplíteo en la unión cuerpo-cuerno posterior.
- Ligamentos meniscofemorales: conectan el cuerno posterior del menisco lateral con el cóndilo femoral medial: el de Humphrey [anterior al ligamento cruzado posterior (LCP)] y el de Wrisberg (posterior al LCP)¹.
- Mayor movilidad por inserciones laxas.

2.1.3. Menisco discoideo^{1,2}

- Relleno completo o incompleto de la zona habitualmente vacía del menisco, pérdida de la forma de "C".
- Incidencia: 2% -17%, más frecuente en Asia que en Occidente.
- Bilateral: 80%.
- Más frecuente en el menisco lateral.
- Puede cursar asintomático.

2.2. Anatomía microscópica

Composición tisular^{1,2}:

- Agua.
- Colágeno (75%) (el tipo I supone el 90% del colágeno total).
- Proteoglicanos, elastina.

Organización fibras colágenas:

- Radial: capas superficiales.
- Circunferencial: capas profundas (convierte compresión en tensiones tangenciales).

Células: fibroblastos y fibrocondrocitos.

2.3. Vascularización e inervación^{1,2}

Patrón vascular (plexo capilar perimeniscal de arterias geniculadas):

- Zona roja (periférica): 20-30% menisco medial, 10-25% lateral.
- Zona roja-blanca: transición vascular.
- Zona blanca (central): avascular, nutrición por difusión sinovial.

Implicación terapéutica²: las roturas en zona roja tienen potencial de curación y son candidatas a reparación.

Inervación: terminaciones nerviosas solo en zonas periféricas y cuernos (mecanorreceptores y nociceptores).

3. FUNCIONES BIOMECÁNICAS

- Transmisión de cargas: a través de los meniscos se transmite: 50% de la carga de la rodilla en extensión y 85% de la carga en flexión de 90°².
- Absorción de cargas: por viscoelasticidad meniscal.
- Aumento de congruencia articular: incrementa el área de contacto fémur-tibia².
- Estabilidad articular, especialmente en casos de déficit del LCA.
- Lubricación y nutrición: distribución del líquido sinovial.
- Propiocepción: regulación neuromuscular vía mecanorreceptores.

4. CLASIFICACIÓN DE LESIONES MENISCALES

Prevalencia: 60/100.000 habitantes. La lesión del menisco interno es dos veces más frecuente que la del externo¹.

4.1. Según la etiología

Traumáticas²:

- Pacientes jóvenes.
- Mecanismo: rotación con carga axial.
- Roturas longitudinales y periféricas.

- Potencial de reparación.
- 1/3 asociadas a rotura de LCA².

Degenerativas:

- 4^a- 6^a década de la vida.
- Cambios estructurales (deshidratación, pérdida de elasticidad).
- Roturas horizontales/complejas.
- Difícil reparación.

4.2. Según la morfología

Lesión periférica (10-30%):

- Desinserciones meniscales.
- Zona roja o transición (<5 mm del borde periférico).
- Incluye lesiones de rampa: roturas menisco-capsulares posteriores del menisco medial (aparecen en el 10-20% de las roturas del LCA)².

Lesión intersticial (Figura 2):

- **Longitudinal:** paralelas al eje meniscal, pueden progresar a asa de cubo.
- **Transversa/radial:** perpendiculares al eje, comprometen la transmisión de cargas.
- **Oblicua/pico de loro:** inestables, sintomáticas si se atrapan.
- **Horizontal:** degenerativas, dividen el menisco en capas.
- **Compleja:** combinación de patrones, degenerativas avanzadas.

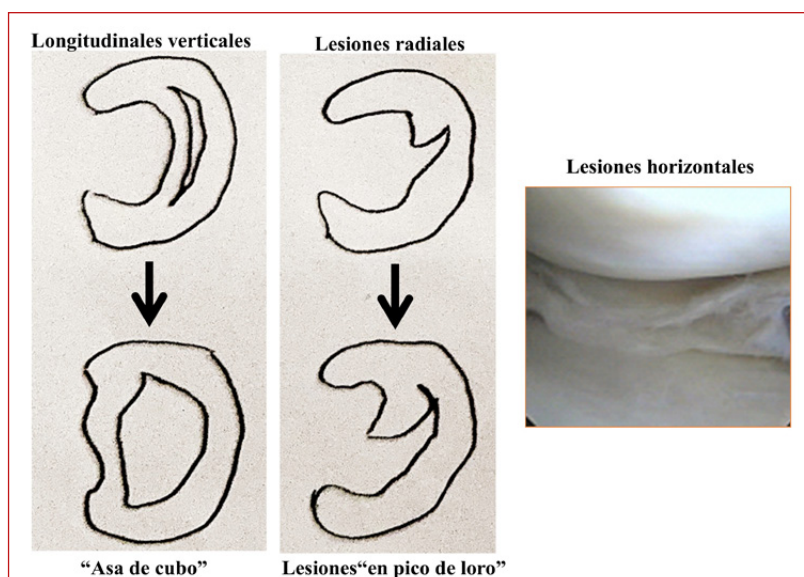


Figura 2. Lesiones meniscales.

Lesiones de raíces meniscales²:

- **Avulsión de la raíz:** separación completa de la inserción ósea.
- **Rotura radial adyacente:** <1 cm de la inserción de la raíz.
- Pérdida de capacidad de resistir la compresión, extrusión meniscal.
- Alteraciones biomecánicas similares a la meniscectomía total³.

5. DIAGNÓSTICO**5.1. Clínica**

Jóvenes (traumáticas): inicio brusco, signos positivos a la exploración. Mayores (degenerativas): dolor insidioso, coexistencia de artrosis¹.

Signos frecuentes:

- Dolor en la interlínea articular (caminar, agacharse, escaleras).
- Derrame articular tras esfuerzos.
- Bloqueo/pseudobloqueo articular.
- Sensación de inestabilidad.
- Pérdida de movilidad (extensión en asa de cubo).

5.2. Exploración física**Test de McMurray⁴:**

- 1° Flexión rodilla + rotación externa de la tibia para el menisco interno y rotación interna para el externo; luego extensión.
- Positivo a la palpación: chasquido + dolor en la interlínea.
- Sensibilidad: 58-70%, especificidad: 71-89%⁴.

Test de Steinmann⁴:

- **Steinmann I:** rotación de la tibia (externa menisco interno, interna menisco externo) a 90° de flexión de la rodilla.
- **Steinmann II:** palpación de la interlínea durante la flexo-extensión, si la causa es meniscal el punto doloroso se desplaza hacia atrás al flexionar y hacia delante al extender.

Test de Apley⁴:

- Decúbito prono, rodilla 90°.
- 1° Compresión: dolor= lesión meniscal. 2° Distracción: si el dolor disminuye= probable lesión meniscal; si se mantiene= probable artrosis o lesión capsular o ligamentaria.

- Sensibilidad: 60-65%, especificidad: 70-90%⁴.

Maniobra de Thessaly⁴:

- Apoyo monopodal, rodilla 20° flexión + rotación de rodilla y cuerpo.
- Sensibilidad: 64-89%, especificidad: 83-97%⁴.

5.3. Diagnóstico por Imagen**Radiografía simple:**

- No visualiza meniscos, puede apreciar condrocalcinosis.
- En carga valorar el espacio femorotibial, disminución ft = artrosis.

Resonancia magnética (técnica de elección)⁴:

- Sensibilidad ~89%, especificidad ~88% (menisco medial)⁴.
- Sensibilidad ~78%, especificidad 95% (menisco lateral)⁴.
- Señal hiperintensa contactando superficie articular.
- Riesgo de falsos positivos en la infancia.

Arthro-TC: en rodillas operadas con material quirúrgico⁴.

6. TRATAMIENTO**6.1. Tratamiento conservador**

Primera línea en lesiones degenerativas y estables⁵.

Protocolo estructurado:

- Fase aguda: reposo relativo, crioterapia, AINEs.
- Fase de recuperación: fisioterapia, restablecimiento del rango articular.
- Fase de fortalecimiento: cuádriceps, isquiotibiales.
- Fase neuromuscular: ejercicios propioceptivos, estabilización dinámica.

Evidencia científica. Ensayo ESCAPE y estudios controlados aleatorizados demuestran equivalencia terapéutica entre fisioterapia vs meniscectomía en roturas degenerativas (seguimiento 2-5 años)⁵.

6.2. Tratamiento quirúrgico**6.2.1. Indicaciones quirúrgicas:**

- Roturas complejas en zona avascular irreparables².
- Bloqueo mecánico recurrente.
- Fracaso tratamiento conservador con sintomatología persistente.

6.2.2. Meniscectomía parcial artroscópica

Principio: reseca únicamente la porción lesionada, preservar el tejido sano².

Limitaciones:

- Produce incremento de cargas por contacto tibio-femoral.
- Riesgo de artrosis: hasta 14 veces mayor post-meniscectomía total³.
- Indicada solo si la reparación no es posible.

6.2.3. Reparación meniscal: Gold Standard actual²

Modalidad preferente cuando la biología y la lesión lo permiten.

Técnicas quirúrgicas:

- **Inside-out:**
 - En cuerno posterior y cuerpo.
 - Fijación biomecánicamente superior.
 - Requiere incisiones accesorias.
- **Outside-in:**
 - Indicada en cuerno anterior.
 - Acceso directo, control visual óptimo.
- **All-inside:**
 - Dispositivos de anclaje artroscópicos.
 - Reduce el tiempo quirúrgico.
 - Sin incisiones adicionales.
- Evidencia comparativa en un estudio de Hurmuz *et al.*³:
 - Progresión artrósica: 21% reparación vs 51% meniscectomía.³
 - Scores funcionales IKDC/Lysholm superiores post-reparación.

6.2.4. Terapias reconstructivas avanzadas

6.2.4.1. Trasplante meniscal alogénico⁶

- Criterios de selección⁶:
 - Edad <50 años.
 - Rodilla estable y alineada.
 - Ausencia de artrosis avanzada.
 - Síndrome post-meniscectomía.
- Limitaciones⁶:
 - Es un procedimiento de rescate.

- Disponibilidad de aloinjertos limitada.
- Compatibilidad de tamaño.
- Resultados variables en la prevención de la artrosis.
- Tasas de fallo (30-46%)⁶.

6.2.4.2. Implantes sintéticos:

- Implante de colágeno⁷:
 - Matriz colágena reabsorbible y ácido hialurónico.
 - Andamiaje para crecimiento fibrocondrocítico.
 - Requiere integridad de las inserciones meniscales.
- Andamiaje de poliuretano y policaprolactona⁷:
 - Estructura sintética de alta porosidad.
 - Tiempo de degradación de 4-6 años.
 - Fracaso 9-36%⁷.
- Implante polimérico (policarbonato-uretano)⁷
 - Sin forma anatómica.

6.2.4.3. Autoinjertos tendinosos:

- Técnica emergente con tendón semitendinoso⁸.
- Aprovecha la capacidad regenerativa del tejido autólogo.
- Evidencia biomecánica prometedora⁸.

6.3. Lesiones meniscales en contexto multipatológico

6.3.1. Asociación con LCA

Epidemiología:

- Cerca del 50% de las roturas agudas del LCA presentan lesión meniscal².
- Patrón agudo: predominio menisco lateral.
- LCA crónico: degeneración menisco medial (55-80%).

Estrategia quirúrgica: la reparación meniscal² simultánea durante la reconstrucción del LCA mejora la reparación meniscal.

6.3.2. Menisco discoide

Tratamiento: recorte artroscópico preservando el anillo periférico + reparación de las roturas + meniscopexia si es hipermóvil².

7. PRONÓSTICO Y COMPLICACIONES

7.1. Resultados funcionales

Post-meniscectomía:

- Alivio sintomático rápido.
- Retorno deportivo: alrededor de 2 meses en atletas profesionales³.
- Riesgo a largo plazo: aceleración degenerativa³.

Post-reparación:

- Tiempo de cicatrización: 3-4 meses.
- Retorno deportivo: 4-6 meses.
- Tasa re-rotura: 10-20%².
- Mejor pronóstico articular a largo plazo³.

7.2. Factores pronósticos

Edad: Rothermel *et al.*⁹ refutan la contraindicación absoluta en mayores de 40 años, y presentan tasas de fracaso similares a las de grupos más jóvenes⁹.

Localización: la zona vascular presenta potencial cicatricial superior, aunque las técnicas actuales permiten reparaciones exitosas en zona avascular².

7.3. Complicaciones

Generales:

- Infección (<1%).
- Trombosis venosa.
- Lesiones neurovasculares (muy raras).

Específicas de la meniscectomía:

- Lesión condral iatrogénica.
- Osteonecrosis espontánea (pacientes mayores).
- Progresión de artrosis³.

Específicas de reparación:

- Fallo de la cicatrización (10-20%)².
- Rigidez articular postoperatoria.
- Necesidad de reintervención.

8. REHABILITACIÓN

8.1. Post-meniscectomía (protocolo acelerado)¹⁰

Características:

- Carga inmediata según tolerancia.
- Movilización precoz (extensión completa).

- Sin restricciones específicas.

Cronograma:

- Semana 1-2: control dolor/inflamación.
- Semana 3-4: ejercicios de agilidad ligeros.
- 6 semanas - 3 meses: retorno deportivo.

8.2. Post-reparación (protocolo conservador escalonado)

Fase protectora (0-6 semanas)¹⁰:

- Carga: apoyo parcial 50% con muletas.
- Restricción de la flexión >90° (prevenir estrés meniscal).
- Terapia: ejercicios isométricos cuádriceps.

Fase de recuperación (6-12 semanas)¹⁰:

- Progresión flexión gradual: 90-120°.
- Apoyo completo sin muletas (semana 6-8).
- Ejercicios: bicicleta estática, hidroterapia.

Fase de reacondicionamiento (>3 meses)¹⁰:

- Rango completo, fortalecimiento avanzado.
- Actividades dinámicas: carreras ligeras.
- Retorno deportivo: 4-6 meses (pivotantes hasta 6-9 meses).

8.3. Consideraciones especiales

Trasplante meniscal: protección prolongada 6 semanas sin apoyo, con retorno deportivo $\geq 9-12$ meses¹⁰.

Consenso ESSKA/AOSSM de 2024¹⁰: evidencia limitada, recomendaciones basadas en consenso expertos; enfoque escalonado con criterios tiempo- y función-dependientes.

9. CONCLUSIONES Y PERSPECTIVAS FUTURAS

9.1. Paradigma preservación meniscal

La estrategia terapéutica contemporánea prioriza la conservación meniscal basada en la evidencia científica robusta que demuestra la superioridad funcional y la protección articular a largo plazo³ de la reparación sobre la resección.

9.2. Algoritmo decisional actual

9.2.1. Primera línea: tratamiento conservador de las lesiones degenerativas sin bloqueo mecánico⁵.

9.2.2. Indicación quirúrgica: si fracasa el tratamiento conservador, con sintomatología persistente.

9.2.3. Modalidad preferente: reparación meniscal siempre que la biología lo permita².

9.2.4. Meniscectomía: reservada exclusivamente para casos irreparables.

9.3. Implicaciones futuras

Consensos internacionales (ESSKA 2016-2019) establecen directrices hacia²:

- Reducción meniscectomías innecesarias.
- Optimización de las técnicas reparativas.
- Individualización terapéutica según el contexto clínico.

Investigación futura:

- Impresión 3D a medida, nuevos biomateriales⁷.
- Terapias regenerativas optimización de la cicatrización meniscal².
- Técnicas de autoinjerto tendinoso⁸.

9.4. Evidencia Clave

La preservación meniscal reduce un 25-50% el riesgo de desarrollar gonartrosis sintomática, estableciendo un beneficio claro en prevención del deterioro articular y el proceso degenerativo a largo plazo³.

BIBLIOGRAFÍA

1. Temboury Vilaseca F, Moreno García A, Nagib Raya MA, Alcántara Martos T. Actualización en patología meniscal. *Rev Soc And Traum y Ortop.* 2021;38(2/4):8-24.
2. Kopf S, Beaufils P, Hirschmann MT, *et al.* Management of traumatic meniscus tears: the 2019 ESSKA meniscus consensus. *Knee Surg Sports Traumatol Arthrosc.* 2020;28(4):1177-94.
3. Hurmuz M, Ionac M, Hogeia B, Miu CA, Tatu F. Osteoarthritis Development Following Meniscectomy vs. Meniscal Repair for Posterior Medial Meniscus Injuries: A Systematic Review. *Medicina (Kaunas).* 2024;60(4):569. DOI: 10.3390/medicina60040569
4. López Morcillo J. Diagnóstico de las lesiones meniscales de la rodilla: comparación entre la precisión del examen clínico y resonancia nuclear magnética y estudio coste-efectividad. *Rev S And Traum y Ort.* 2002;22 (1):32-9.
5. Noorduyt JCA, van de Graaf VA, Willigenburg NW, *et al.* Effect of Physical Therapy vs Arthroscopic Partial Meniscectomy in People With Degenerative Meniscal Tears: Five-Year Follow-up of the ESCAPE Randomized Clinical Trial. *JAMA Netw Open.* 2022;5(7):e2220394. DOI: 10.1001/jamanetworkopen.2022.20394
6. Samitier Solís G, Maestro Fernández A. Consenso AEA-LATAM sobre patología meniscal: de la preservación al trasplante. *Rev Esp Artrosc Cir Articul.* 2020;27(2):162-77.
7. van Minnen BS, van Tienen TG. The Current State of Meniscus Replacements. *Curr Rev Musculoskelet Med.* 2024;17(8):293-302. DOI: 10.1007/s12178-024-09902-1
8. Seitz AM, Leiprecht J, Schwer J, Ignatius A, Reichel H, Kappe T. Autologous semitendinosus meniscus graft significantly improves knee joint kinematics and the tibiofemoral contact after complete lateral meniscectomy. *Knee Surg Sports Traumatol Arthrosc.* 2023;31(7):2956-65. DOI:10.1007/s00167-022-07300-z
9. Rothermel SD, Smuin D, Dhawan A. Are Outcomes After Meniscal Repair Age Dependent? A Systematic Review. *Arthroscopy.* 2018;34(3):979-87. DOI:10.1016/j.arthro.2017.08.287
10. Pujol N, Giordano AO, Wong SE, *et al.* The formal EU-US Meniscus Rehabilitation 2024 Consensus. An ESSKA-AOSSM-AASPT Initiative. Part I –Rehabilitation Management After Meniscus Surgery (Meniscectomy, Repair, Reconstruction). *Int J Sports Phys Ther.* 2025; 20(6):918-30.