

TRATAMIENTO MULTIDISCIPLINAR DE LAS FRACTURAS OSTEOPORÓTICAS

Fracturas periprotésicas

Dr. José R. Caeiro Rey
COORDINADOR



SECOT

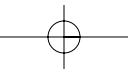
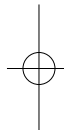
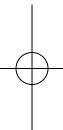
Sociedad Española
de Cirugía Ortopédica
y Traumatología

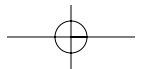
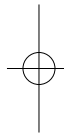
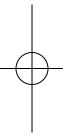


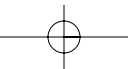
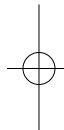
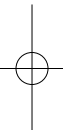
GEIOS

Grupo de Estudio e Investigación de la Osteoporosis y la Fractura Osteoporótica
de la Sociedad Española de Cirugía Ortopédica y Traumatología









© SECOT. EDITORIAL SECOT
Sociedad Española de Cirugía Ortopédica y Traumatología

Octubre de 2013

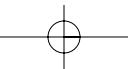
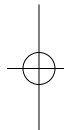
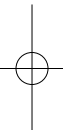
Todos los textos, imágenes y documentos presentes en esta publicación son propiedad intelectual de la Sociedad Española de Cirugía Ortopédica y Traumatología (SECOT). Se autoriza a visualizar e imprimir estos materiales mientras sean respetadas las siguientes condiciones: 1. Los textos, imágenes y documentos solo pueden ser utilizados con fines informativos. 2. Los textos, imágenes y documentos no pueden ser utilizados para propósitos comerciales. 3. Cualquier copia de estos textos, imágenes y documentos, o de parte de los mismos, deberá incluir esta advertencia de derechos reservados y el reconocimiento de la autoría de la SECOT.

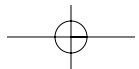
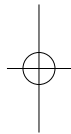
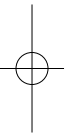
Se recuerda que cualquier fármaco mencionado en este texto debe ser utilizado de acuerdo con la ficha técnica vigente en España.

Coordinación técnica y editorial:
Multimédica Proyectos, S.L.
Menéndez Pidal, 27. 28036 Madrid
proyectos@multimedicaproyectos.com

ISBN:

Depósito Legal:
Impreso en España
Printed in Spain





TRATAMIENTO MULTIDISCIPLINAR DE LAS FRACTURAS OSTEOPORÓTICAS

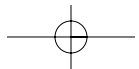
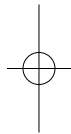
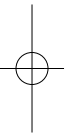
Fracturas periprotésicas

Dr. José R. Caeiro Rey
COORDINADOR



Grupo de Estudio e Investigación de la Osteoporosis y la Fractura Osteoporótica
de la Sociedad Española de Cirugía Ortopédica y Traumatología





presentación

Como vocal de Publicaciones dentro de la actual Junta Directiva de la Sociedad Española de Cirugía Ortopédica y Traumatología (SECOT), es una gran satisfacción para mí presentar este nuevo libro, fruto de la prolífica actividad divulgadora que siempre ha mantenido el Grupo de Estudio e Investigación de la Osteoporosis (GEIOS) de la SECOT.

Una vez más, el tema elegido, las fracturas osteoporóticas periprotésicas, es un problema muy presente en nuestra práctica clínica diaria, que plantea importantes dificultades para su tratamiento.

El abordaje multidisciplinar, en el que siempre pone el acento el GEIOS, mejora las posibilidades de éxito al abordar no solo el tratamiento quirúrgico, sino también la prevención, las terapias complementarias y, finalmente, la rehabilitación.

La obra está presentada de forma clara y muy didáctica, lo cual facilita la consulta para aquellos que solo precisen actualizarse en un aspecto determinado de esta patología.

En cualquier caso, el esfuerzo de actualización y la síntesis de los conocimientos, aspectos que destacan en este trabajo, hacen que su lectura sea imprescindible para todos los traumatólogos.

Espero que en el futuro el GEIOS, perseverando en sus actividades dentro del marco de la SECOT, permita seguir cumpliendo con la labor formadora encomendada y enriqueciendo el fondo editorial de nuestra sociedad.

Dr. Javier Vaquero

Vocal de Publicaciones de la Sociedad Española de Cirugía Ortopédica y Traumatología (SECOT)

Junta Directiva SECOT-GEIOS

Coordinador

Dr. José R. Caeiro Rey

Secretario

Dr. Íñigo Etxebarría Foronda

Vocales

Dr. Emilio Calvo Crespo

Dr. Ricardo Larraínzar Garijón

Dr. Luis Roca Ruiz

Dr. Eduardo Vaquero Cervino

Introducción

La fractura periprotésica es una patología poco frecuente en general, si bien se ha constatado en las últimas décadas un claro aumento de su incidencia en relación con el creciente número de reemplazos articulares que se efectúan.

Potencialmente graves por la morbimortalidad y disfuncionalidad que acarrearán, suelen requerir de tratamiento quirúrgico y suponen, normalmente, un reto para el cirujano ortopédico.

Relacionadas en su patogénesis con factores dependientes tanto del paciente como de la técnica quirúrgica empleada, la alteración de la calidad y de la resistencia ósea en general, y la osteoporosis en particular, actúan como factores predisponentes. Por esta razón el diagnóstico, la prevención y el tratamiento de esta patología resulta indispensable a la hora de establecer un correcto abordaje terapéutico de los pacientes con riesgo de sufrir este tipo de fracturas.

En esta monografía, la Sociedad Española de Cirugía Ortopédica y Traumatología (SECOT) y su Grupo de Estudio e Investigación de la Osteoporosis y de la Fractura Osteoporótica (GEIOS) abordan las principales características epidemiológicas, etiopatogénicas, clínicas y terapéuticas de las fracturas periprotésicas de acetábulo, cadera y rodilla, dedicando especial atención al manejo quirúrgico de las mismas y al tratamiento médico y rehabilitador complementario.

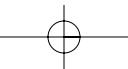
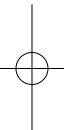
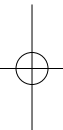
Esperamos que esta actualización resulte de vuestro interés y os aporte nuevas perspectivas para el manejo clínico de esta patología.

Deseamos haber podido cumplir nuestro objetivo.

Dr. José R. Caeiro Rey

Coordinador de la obra

Coordinador del Grupo de Estudio e Investigación de la Osteoporosis y la Fractura Osteoporótica (GEIOS) de la Sociedad Española de Cirugía Ortopédica y Traumatología (SECOT)



AUTORES

Dr. José R. Caeiro Rey

Servicio de Cirugía Ortopédica y Traumatología. Complejo Hospitalario Universitario de Santiago de Compostela. Santiago de Compostela, A Coruña

Dr. Samer Amhaz Escanlar

Servicio de Cirugía Ortopédica y Traumatología. Complejo Hospitalario Universitario de Santiago de Compostela. Santiago de Compostela, A Coruña

Dr. Íñigo Etxebarria Foronda

Servicio de Cirugía Ortopédica y Traumatología. Hospital Alto Deba. Gipuzkoa.

Dra. Cristina Casas Dührkop

Servicio de Cirugía Ortopédica y Traumatología. Hospital Alto Deba. Gipuzkoa.

Dra. Ainhoa Jáuregui Garasa

Servicio de Cirugía Ortopédica y Traumatología. Hospital Alto Deba. Gipuzkoa.

Dr. Óliver Marín Peña

Servicio de Cirugía Ortopédica y Traumatología. Hospital Universitario Infanta Leonor. Madrid.

Dr. Rubén Pérez Mañanes

Servicio de Cirugía Ortopédica y Traumatología. Hospital Universitario Infanta Leonor. Madrid.

Dr. Ricardo Larraínzar Garijo

Servicio de Cirugía Ortopédica y Traumatología. Hospital Universitario Infanta Leonor. Madrid.

Dr. Santiago Ponce Pico

Servicio de Cirugía Ortopédica y Traumatología. Hospital Universitario de La Princesa. Madrid.

Dra. Vanesa Barroso

Servicio de Cirugía Ortopédica y Traumatología. Hospital Universitario de La Princesa. Madrid.

Dr. José Cordero Ampuero

Servicio de Cirugía Ortopédica y Traumatología. Hospital Universitario de La Princesa. Madrid.

Dra. Eva Rabanal Fernández

Servicio de Cirugía Ortopédica y Traumatología. Hospital Universitario de Cruces. Bilbao-Bizkaia.

Dr. Josu Merino Pérez

Servicio de Cirugía Ortopédica y Traumatología. Hospital Universitario de Cruces. Bilbao-Bizkaia.

Dr. Plácido Zamora Navas

Servicio de Cirugía Ortopédica y Traumatología. Hospital Clínico Universitario Virgen de la Victoria. Málaga.

Dr. Jesús Figueroa Rodríguez

Servicio de Rehabilitación y Medicina Física. Complejo Hospitalario Universitario de Santiago de Compostela. Santiago de Compostela, A Coruña

Dra. Bibiana Villamayor Blanco

Servicio de Rehabilitación y Medicina Física. Complejo Hospitalario Universitario de Santiago de Compostela. Santiago de Compostela, A Coruña

Dra. Ana María Antelo Pose

Servicio de Rehabilitación y Medicina Física. Complejo Hospitalario Universitario de Santiago de Compostela. Santiago de Compostela, A Coruña

ÍNDICE

PRESENTACIÓN	9
<i>Dr. Javier Vaquero</i>	
INTRODUCCIÓN	11
<i>Dr. José R. Caeiro Rey</i>	
CAPÍTULO 1	
EPIDEMIOLOGÍA	19
<i>Dr. José R. Caeiro Rey, Dr. Samer Amhaz Escanlar</i>	
1. Epidemiología de las fracturas periprotésicas	21
1.1. Epidemiología de las fracturas periprotésicas de cadera	22
1.2. Epidemiología de las fracturas periprotésicas de rodilla	22
2. Fracturas periprotésicas como fracturas osteoporóticas mayores	23
2.1. Repercusión sobre la calidad de vida	23
2.2. Mortalidad de las fracturas periprotésicas	23
<i>Bibliografía</i>	25
CAPÍTULO 2	
FACTORES DE RIESGO MÉDICOS	27
<i>Dr. Iñigo Etxebarria Foronda, Dra. Cristina Casas Dührkop, Dra. Ainhoa Jáuregui Garasa</i>	
1. Edad	29
2. Género	31
3. Peso, talla, IMC	31
4. Hábitos tóxicos	31
5. Fármacos	31
6. Ingesta de calcio y niveles de vitamina D	32
7. Osteoporosis	32
8. Fractura osteoporótica previa	33
9. Antecedente familiar de fractura osteoporótica	33
10. Enfermedades reumáticas	33
11. Caídas	33
<i>Bibliografía</i>	34
CAPÍTULO 3	
FACTORES DE RIESGO QUIRÚRGICO	37
<i>Dr. Iñigo Etxebarria Foronda, Dra. Cristina Casas Dührkop, Dra. Ainhoa Jáuregui Garasa</i>	
1. Resistencia ósea de base	39
2. Técnica quirúrgica	39
3. Diseño protésico	40
4. Tipo de fijación del implante	41
5. Osteolisis-aflojamiento del implante	41
6. Cirugía primaria frente a cirugía de revisión	43
<i>Bibliografía</i>	44

CAPÍTULO 4

FRACTURAS PERIPROTÉSICAS DE ACETÁBULO Y CADERA..... 47**4a. CLASIFICACIÓN** 49*Dr. Óliver Marín Peña , Dr. Rubén Pérez Mañanes, Dr. Ricardo Larraínzar Garijo***1. Fracturas periprotésicas acetabulares**..... 49**2. Fracturas periprotésicas femorales**..... 50

2.1. Clasificación de Vancouver: fracturas periprotésicas femorales intraoperatorias 51

2.2. Clasificación de Vancouver: fracturas periprotésicas femorales posoperatorias..... 51

2.3. Clasificación de las fracturas periprotésicas en prótesis de recubrimiento 53

Bibliografía 54**4b. TRATAMIENTO QUIRÚRGICO** 55*Dr. Óliver Marín Peña , Dr. Rubén Pérez Mañanes, Dr. Ricardo Larraínzar Garijo***1. Fracturas periprotésicas acetabulares**..... 55**2. Fracturas periprotésicas femorales**..... 57

2.1. Fracturas periprotésicas femorales intraoperatorias 57

2.2. Fracturas periprotésicas femorales posoperatorias 58

Bibliografía 63**4c. COMPLICACIONES Y RESULTADOS**..... 65*Dr. Santiago Ponce Pico, Dra. Vanesa Barroso y Dr. José Cordero Ampuero***1. Complicaciones: importancia, incidencia y prevalencia**..... 65

1.1. Infección 66

1.1.1. Prótesis previamente infectada que secundariamente se fractura 67

1.1.2. Infección posquirúrgica de una fractura periprotésica 67

1.2. Retardo de la consolidación y pseudoartrosis..... 70

1.3. Mortalidad 71

2. Resultados 72*Bibliografía* 72

CAPÍTULO 5

FRACTURAS PERIPROTÉSICAS DE RODILLA..... 75**5a. CLASIFICACIÓN 77***Dra. Eva Rabanal Fernández y Dr. Josu Merino Pérez**Bibliografía 79***5b. TRATAMIENTO QUIRÚRGICO 81***Dra. Eva Rabanal Fernández y Dr. Josu Merino Pérez***1. Fracturas periprotésicas femorales 81**

1.1. Tratamiento conservador 81

1.2. Enclavado endomedular 82

1.3. Placa no bloqueada 84

1.4. Placa bloqueada 84

1.5. Otros sistemas menos frecuentes 86

1.6. Prótesis de revisión 86

1.7. Prótesis de revisión asociada a aloinjerto (composite) 86

1.8. Prótesis modulares tumorales 87

2. Fracturas periprotésicas tibiales 87**3. Fracturas periprotésicas patelares 89***Bibliografía 90***5c. COMPLICACIONES 93***Dr. Plácido Zamora Navas***1. Complicaciones 93**

1.1. Complicaciones comunes 93

1.2. Complicaciones específicas 94

2. Resumen 95*Bibliografía 96***5d. RESULTADOS 97***Dr. Plácido Zamora Navas***1. Resultados del tratamiento de las fracturas periprotésicas femorales 97**

1.1. Resultados radiológicos 98

1.2. Resultados clínicos 99

2. Resultados del tratamiento de las fracturas periprotésicas tibiales 100**3. Resultados del tratamiento de las fracturas periprotésicas patelares 100****4. Resumen 101***Bibliografía 102*

CAPÍTULO 6

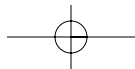
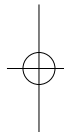
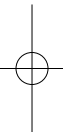
TRATAMIENTO MÉDICO COMPLEMENTARIO 105*Dr. José R. Caeiro Rey, Dr. Íñigo Etxebarria Foronda*

- 1. Mejora de la integración de los implantes** 107
- 2. Incremento de la resistencia ósea** 108
- 3. Efecto sobre la consolidación ósea** 110
- Bibliografía* 112

CAPÍTULO 7

TRATAMIENTO REHABILITADOR 115*Dra. Bibiana Villamayor Blanco, Dr. Jesús Figueroa Rodríguez,**Dra. Ana María Antelo Pose*

- 1. Tratamiento rehabilitador de las fracturas periprotésicas de acetábulo y cadera** 117
 - 1.1. Tratamiento rehabilitador preoperatorio (valoración temprana)..... 118
 - 1.2. Tratamiento rehabilitador durante el ingreso hospitalario (proceso rehabilitador) 118
 - 1.3. Tratamiento rehabilitador domiciliario (alta hospitalaria) 120
- 2. Tratamiento rehabilitador de las fracturas periprotésicas de rodilla** 120
 - 2.1. Programa de tratamiento rehabilitador de las fracturas periprotésicas de rodilla 121
- 3. Consideraciones propias en relación con las pautas de rehabilitación de distintos tipos de fractura periprotésica** 123
 - 3.1. Fracturas periprotésicas que ocurren intraoperatoriamente 123
 - 3.2. Fracturas periprotésicas que ocurren en el período posoperatorio..... 123
- Bibliografía* 124

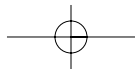
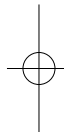
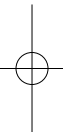


CAPÍTULO 1

Epidemiología

Dr. José R. Caeiro Rey
Dr. Samer Amhaz Escanlar

Servicio de Cirugía Ortopédica y Traumatología
Complejo Hospitalario Universitario de Santiago de Compostela
(Santiago de Compostela, A Coruña)



Capítulo 1. Epidemiología

Dr. José R. Caeiro Rey
Dr. Samer Amhaz Escanlar

SERVICIO DE CIRUGÍA ORTOPÉDICA Y TRAUMATOLOGÍA
COMPLEXO HOSPITALARIO UNIVERSITARIO DE SANTIAGO DE COMPOSTELA
(SANTIAGO DE COMPOSTELA, A CORUÑA)

La fractura periprotésica es una patología relativamente infrecuente, de difícil manejo y potencialmente grave, sobre todo si tenemos en cuenta la morbimortalidad y la disfuncionalidad que acarrea. Íntimamente relacionada en su patogénesis con factores intrínsecos relacionados con las alteraciones de la calidad y de la resistencia del hueso, suelen requerir de tratamiento quirúrgico y suponen, en general, un reto para el cirujano ortopédico.

1. Epidemiología de las fracturas periprotésicas

En nuestro medio, y posiblemente en relación con el aumento de la expectativa de vida y el envejecimiento poblacional activo, se ha constatado en estas últimas décadas un aumento significativo del número de reemplazos articulares primarios. Esta situación ha supuesto no solo un incremento de las cirugías de revisión, sino una clara elevación en la incidencia de fracturas periprotésicas y de las cirugías necesarias para resolverlas. Así, las fracturas periprotésicas del fémur suponen actualmente en Suecia la tercera causa más frecuente de cirugía de revisión, y la segunda si solo se tienen en cuenta los cuatro primeros años desde la implantación primaria¹.

Varios estudios retrospectivos sobre la incidencia general de este tipo de complicaciones parecen concluir que la prevalencia de fracturas periprotésicas para la articulación de la cadera se sitúa entre el 0,1% y el 2,3% cuando se trata de reemplazos articulares primarios, y entre el 2,8% y el 9,58% cuando se trata de cirugía de revisión²⁻⁴. De forma general se acepta que la incidencia de fracturas periprotésicas de rodilla oscila entre el 0,3% y el 5,5%⁵.

En cuanto a la edad, y especialmente en lo que a fracturas periprotésicas de cadera se refiere, los pacientes mayores de 70 años parecen tener un riesgo 2,9 veces mayor de fractura periprotésica que los menores de dicha edad, posiblemente en relación con las alteraciones biológicas óseas asociadas a la osteoporosis senil^{2,4}.

En cuanto al género del paciente, epidemiológicamente la mayor parte de las fracturas periprotésicas ocurren en mujeres. Dependiendo de la serie revisada el porcentaje oscila entre el 52% y el 70%, y es posible que esta asociación esté también relacionada con las alteraciones de la resistencia ósea asociadas a la osteoporosis posmenopáusica^{3,6}.

TRATAMIENTO MULTIDISCIPLINAR DE LAS FRACTURAS PERIPROTÉSICAS

1.1. Epidemiología de las fracturas periprotésicas de cadera

La tasa específica de fracturas periprotésicas tras la cirugía de reemplazo articular de la cadera resulta, en general, difícil de determinar, debido por un lado a la variabilidad de los estudios epidemiológicos (utilización de diferentes modelos protésicos, tiempo medio de seguimiento, inclusión o no de la cirugía de revisión, etc.) y, por otro, a la ausencia de registros específicos nacionales, razón que obliga a su extrapolación a partir de estudios retrospectivos de diferentes cohortes. En este sentido, una revisión del registro de artroplastias de cadera de la Clínica Mayo determinó una tasa general de un 1% de fracturas periprotésicas de cadera tras la cirugía primaria, y de un 4% tras los procedimientos de cirugía de revisión³.

No obstante, y debido a que las fracturas periprotésicas de cadera pueden ocurrir, desde el punto de vista cronológico, tanto intra- como posoperatoriamente, la incidencia general de este tipo de complicaciones puede verse modificada según el tipo de fractura que se analice.

La incidencia de fracturas intraoperatorias en procedimientos de reemplazo articular primario parece oscilar entre el 0,1% y el 1% para las prótesis cementadas, y entre el 3% y el 18% para las no cementadas⁷. En el caso de las cirugías de revisión, la incidencia de fracturas intraoperatorias se hace mayor y llega a oscilar, según los estudios, entre el 3,6% y el 20,9%¹. Más específicamente, en las cirugías de revisión la incidencia de este tipo de fracturas podría alcanzar el 6,3% en las artroplastias cementadas y el 17,6% en las no cementadas⁶. En este mismo sentido, Berry y colaboradores han constatado en las cirugías de revisión no cementadas una incidencia de fracturas intraoperatorias del 21%, en comparación con el 3,6% de las cirugías de revisión cementadas⁸.

La incidencia de fracturas periprotésicas posoperatorias tras procedimientos de reemplazo articular primario suele ser menor del 1%, y se eleva al 4% tras una cirugía de revisión⁹. Lowenhielm y colaboradores, en un estudio retrospectivo de una serie de 1442 artroplastias primarias de cadera cementadas, establecieron que el riesgo acumulativo de fractura periprotésica posoperatoria podía establecerse en un 25,3 por mil a los quince años¹⁰.

1.2. Epidemiología de las fracturas periprotésicas de rodilla

Al igual que ocurre con las fracturas periprotésicas de cadera, la incidencia anual de fracturas periprotésicas de rodilla ha ido en aumento en estos últimos años¹¹. Si bien no se conoce con exactitud la incidencia específica de este tipo de fracturas debido a los factores anteriormente citados, de forma general se acepta que esta oscila entre el 0,3% y el 5,5%⁵.

Si atendemos al momento en que se producen, las fracturas periprotésicas intraoperatorias de rodilla suponen un 0,39% del total de las mismas (un 0,3% para las fracturas del fémur distal y un 0,1% para la tibia proximal). Posoperatoriamente, la incidencia de fracturas periprotésicas de rodilla asciende hasta el 2,5% para las fracturas femorales y el 0,3% para las tibiales¹².

Las fracturas periprotésicas de rodilla también pueden aparecer en la rótula, siendo estas más frecuentes tras la cirugía de revisión¹².

2. Fracturas periprotésicas como fracturas osteoporóticas mayores

Como decíamos inicialmente, las fracturas periprotésicas están relacionadas, entre otros factores etiopatogénicos, con factores intrínsecos relacionados con las alteraciones de la calidad y de la resistencia del hueso que aparecen en la osteoporosis posmenopáusia o senil.

Si bien la incidencia y prevalencia de las fracturas periprotésicas es mucho menor que la de las fracturas osteoporóticas clásicas, su repercusión sobre la calidad de vida del paciente y su morbilidad las hacen comparables a las fracturas osteoporóticas mayores³.

2.1. Repercusión sobre la calidad de vida

En términos generales, tanto la salud como la condición física, el rol emocional y la función social del paciente parecen empeorar tras una fractura periprotésica, debido no solo a los efectos inherentes a la propia fractura y su tratamiento, sino también a los derivados de acontecimientos adversos secundarios a la misma (úlceras de decúbito, infecciones, pseudoartrosis, aflojamiento del implante, etc.)¹³.

Este deterioro de la calidad de vida en general será tanto mayor cuanto peor sean las condiciones iniciales del paciente, cuanto mayor sea la complejidad de la lesión y cuanto más tórpida la evolución de la misma¹³.

2.2. Mortalidad de las fracturas periprotésicas

Se ha evaluado, en términos generales, la mortalidad de los pacientes con fractura periprotésica, y se ha constatado una tasa de mortalidad en el primer año de entre el 11% y el 16%, muy similar por tanto a la de los pacientes con fractura de cadera. Esta tasa resulta significativamente mayor a la reportada para el primer año tras una artroplastia primaria electiva de cadera o rodilla, situada en torno al 2,9%¹⁴.

En un reciente trabajo publicado por Singh y colaboradores, se demuestra que las fracturas periprotésicas de cadera ocurren generalmente en pacientes mayores del género femenino con una alta comorbilidad de base. En dicho trabajo, una puntuación mayor de 2 o de 3 en la escala de comorbilidad de Charlson, o una puntuación de 2, 3, 4 o superior en la escala de la Sociedad Americana de Anestesia (ASA), estaba significativamente asociada a un mayor riesgo de fractura periprotésica⁶.

La asociación mayor edad y mayor comorbilidad de base lleva implícita un mayor riesgo de mortalidad asociada a la fractura periprotésica, al sumarse al riesgo de la lesión y su tratamiento el riesgo debido a la patología previa del paciente anciano¹⁵.

La mortalidad resultaría tanto mayor cuanto más compleja fuera la fractura periprotésica, al requerir normalmente cirugías técnicamente más avanzadas, más

TRATAMIENTO MULTIDISCIPLINAR DE LAS FRACTURAS PERIPROTÉSICAS

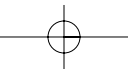
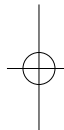
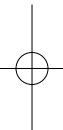
agresivas y de mayor duración. En este sentido, se ha constatado que en las fracturas periprotésicas de fémur tipo B de Vancouver, la tasa de mortalidad era menor si se trataban mediante cirugía de revisión del implante protésico en vez de reducción abierta y osteosíntesis. Esta disminución en la tasa de mortalidad en función del tipo de intervención podría estar sujeta a un sesgo confusional, ya que es posible que la elección de la técnica quirúrgica por parte del cirujano se debiera a factores previos relacionados con el propio paciente¹⁴.

Por todo lo expuesto, tanto desde el punto de vista epidemiológico como de la repercusión sobre la calidad de vida y la morbimortalidad de los pacientes, resulta evidente la necesidad de identificar los factores de riesgo y los desencadenantes de este tipo de fracturas, con el fin de reducir el impacto patogénico que tienen y, consecuentemente, su incidencia^{2,4}.

Aunque la identificación de dichos factores resulta normalmente compleja, debido a las múltiples variables relacionadas con las fracturas periprotésicas (tipo de implante, técnica quirúrgica, aspectos relacionados con la calidad y resistencia ósea, etc.), la osteoporosis y sus consecuencias, las fracturas osteoporóticas, actúan siempre como factor predisponente, y en cierto modo modificable, de este tipo de fracturas. Por esta razón la prevención y el tratamiento de esta patología resulta indispensable a la hora de establecer un correcto abordaje terapéutico de los pacientes con riesgo de sufrir este tipo de patología¹⁶.

bibliografía

1. Lindahl H, Garellick G, Regnér H, Herberts P, Malchau H. Three hundred and twenty-one periprosthetic femoral fractures. *J Bone Joint Surg Am*. 2006 Jun;88(6):1215-22.
2. Cook RE, Jenkins PJ, Walmsley PJ, Patton JT, Robinson CM. Risk factors for periprosthetic fractures of the hip: a survivorship analysis. *Clin Orthop Relat Res*. 2008 Jul;466(7):1652-6.
3. Franklin J, Malchau H. Risk factors for periprosthetic femoral fracture. *Injury*. 2007 Jun;38(6):655-60.
4. Savin L, Barhăroşie C, Botez P. Periprosthetic femoral fractures evaluation of risk factors. *Rev Med Chir Soc Med Nat Iasi*. 2012 Jul-Sep;116(3):846-52.
5. Rorabeck CH, Taylor JW. Classification of periprosthetic fractures complicating total knee arthroplasty. *Orthop Clin North Am*. 1999 Apr;30(2): 209-14.
6. Singh JA, Jensen MR, Harmsen SW, Lewallen DG. Are gender, comorbidity, and obesity risk factors for postoperative periprosthetic fractures after primary total hip arthroplasty? *J Arthroplasty*. 2013 Jan; 28(1):126-31.
7. Macdonald SJ, Paprosky WG, Jablonsky WS, Magnus R. Periprosthetic femoral fractures treated with a long-stem cement less component. *J Arthroplasty*. 2001;16(3):379-83.
8. Berry DJ. Management of periprosthetic fractures: the hip. *J Arthroplasty*. 2002;17 (4 Suppl 1):II-3.
9. Mitchell PA, Greidanus NV, Masri BA, Garbuz DS, Duncan C. The prevention of periprosthetic fractures of the femur during and after total hip arthroplasty. *Instr Course Lect*. 2003;52:301-8.
10. Lowenhielm G, Hansson LI, Karrholm J. Fracture of the lower extremity after total hip replacement. *Arch. Orthop. and Trauma Surg*. 1989;108:141-143.
11. Rorabeck CH. Periprosthetic fractures: a problem on the rise. *Orthopedics*. 2000 Sep;23(9):989-90.
12. Rodríguez-Merchán EC. Fracturas periprotésicas de rodilla. *Patología del Aparato Locomotor*. 2005;3(4):260-270.
13. Olivo-Rodríguez AG. Calidad de vida en los pacientes postoperados de fracturas periprotésicas de cadera. *Acta Ortopédica Mexicana*. 2012 May-Jun; 26(3):174-179.
14. Bhattacharyya T, Chang D, Meigs JB, Estok DM 2nd, Malchau H. Mortality after periprosthetic fracture of the femur. *J Bone Joint Surg Am*. 2007 Dec; 89(12): 2658-62.
15. Streubel PN. Mortality after periprosthetic femur fractures. *J Knee Surg*. 2013 Feb; 26(1):27-30.
16. Capone A, Ennas F, Podda D. Periprosthetic femoral fractures: risk factors and current options to treatment. *Aging Clin Exp Res*. 2011 Apr;23(2 Suppl):33-5.



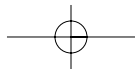
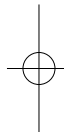
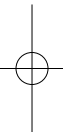
CAPÍTULO 2

Factores de riesgo médicos

Dr. Íñigo Etxebarria Foronda
Dra. Cristina Casas Dührkop
Dra. Ainhoa Jáuregui Garasa

Servicio de Cirugía Ortopédica y Traumatología
Hospital Alto Deba (Gipuzkoa)





Capítulo 2. Factores de riesgo médicos

Dr. Íñigo Etxebarría Foronda
Dra. Cristina Casas Dührkop
Dra. Ainhoa Jáuregui Garasa

SERVICIO DE CIRUGÍA ORTOPÉDICA Y TRAUMATOLOGÍA
HOSPITAL ALTO DEBA (GIPUZKOA)

Clásicamente los factores de riesgo de fractura periprotésica, ya sea esta intra- o posoperatoria, se suelen clasificar en dos grandes grupos: *factores de riesgo relacionados con el propio paciente* y *factores de riesgo relacionados con la técnica quirúrgica*¹.

Los primeros de ellos, de carácter eminentemente médico, estarían básicamente relacionados con variables generales (edad, género, peso, talla, hábitos tóxicos, fármacos, etc.), enfermedades metabólicas óseas o inflamatorias osteoarticulares con repercusión directa sobre la calidad y la resistencia del hueso, y con las caídas. Los segundos, circunscritos al ámbito quirúrgico, estarían relacionados con aspectos tales como la planificación preoperatoria, el tipo de abordaje, el tipo de implante y de fijación, la presencia de zonas de concentración de estrés, el aflojamiento protésico, etc.

Ambos tipos de factores, médicos o quirúrgicos, se clasificarían a su vez en *modificables* y *no modificables*, dependiendo de la capacidad de actuación preventiva que tengamos sobre ellos (tabla 1).

Desde el punto de vista de los factores de riesgo relacionados con el propio paciente, se podría establecer un paralelismo entre las causas que originan la aparición de fracturas periprotésicas y las que producen la aparición de fracturas de perfil osteoporótico, ya que el contexto clínico de ambas resulta muy similar: son fracturas generalmente asociadas a un traumatismo de baja energía y determinadas claramente por un estado subyacente de fragilidad ósea. De ahí que las circunstancias relacionadas con ambas situaciones sean las que nos interesa evaluar a la hora de establecer el riesgo de fractura periprotésica en los pacientes portadores de una artroplastia.

1. Edad

De manera general, con el envejecimiento aumenta el riesgo de sufrir una fractura por fragilidad, riesgo que resulta independiente del valor de la densidad mineral ósea (DMO). Así, en pacientes con una DMO en rango osteoporótico, la incidencia de fractura de cadera puede variar desde un 1,4% a un 10,5%, dependiendo de la edad². De manera más específica, las fracturas periprotésicas son más frecuentes en pacientes mayores de 70 años³, entre los que presentan

TRATAMIENTO MULTIDISCIPLINAR DE LAS FRACTURAS PERIPROTÉSICAS

Tipos de factores		Factores modificables	Factores no modificables
Factores predisponentes intraoperatorios	Relacionados con el paciente	Insuficiencia, deficiencia de vitamina D	Mujer, edad avanzada
		Osteoporosis	Estado posmenopáusico
		Artritis reumatoidea?	Osteogénesis imperfecta
		Paget?	Deformidad congénita del fémur
		-	Deformidad adquirida del fémur
	Relacionados con la técnica quirúrgica	Osteoporosis → resistencia ósea	-
		Planificación preoperatoria	-
		Abordaje	-
		Tipo de implante	-
		Tipo de fijación	-
		Reducción	-
		Relajación muscular	-
		Concentración de estrés	-
	Factores predisponentes posoperatorios	Relacionados con el paciente	Osteomalacia
Osteoporosis			Estado posmenopáusico
Artritis reumatoidea?			-
Paget?			-
Generales de fractura de cadera			Diagnóstico preoperatorio de fractura de cadera osteoporótica
Caídas?			-
Relacionados con la técnica quirúrgica		Patología pericapsular	-
		Remodelación ósea perioprotésica-protección de cargas periimplante (<i>stress shielding</i>)?	-
		Subsistencia	-
		Luxación	-
		Aflojamiento aséptico?	-
		Aflojamiento séptico	-

Tabla 1. Factores de riesgo de fractura periprotésica de cadera.

CAPÍTULO 2. FACTORES DE RIESGO MÉDICOS

además una mayor mortalidad. En estos pacientes la probabilidad de muerte tras este tipo de fracturas pasa de un 2,1% en hombres y un 1,2% en mujeres a los 70 años a un 3,9% para los hombres y un 2,2% para las mujeres a los 80 años⁴.

2. Género

Las mujeres, en general, tienen mayor riesgo de fracturas periprotésicas que los hombres^{3,5}, ya que la osteoporosis, entre otros factores de riesgo, es también más frecuente en mujeres. Una menor ganancia de pico de masa ósea, la pérdida del influjo estrogénico tras la menopausia, con la consecuente pérdida ósea, y una mayor esperanza de vida hacen al sexo femenino más susceptible de sufrir cualquier tipo de fractura.

3. Peso, talla, IMC

Un bajo peso corporal, la talla baja y un bajo índice de masa corporal (IMC), por debajo de 19 kg/m², son factores predictores de riesgo de fractura⁶. Por un lado, un menor estímulo osteoblástico al producirse una menor sollicitud mecánica sobre el hueso y, por otro, una menor producción de determinadas moléculas, como la estrona y la leptina, hacen que los pacientes con un menor contenido en grasa tengan una menor DMO y mayor riesgo de fractura. Tradicionalmente se ha considerado que la obesidad es un factor protector frente a la aparición de fracturas, aunque hay trabajos que ponen esta aseveración en duda⁷. En el caso de las fracturas periprotésicas, la obesidad no se considera un factor de riesgo que incremente su incidencia⁴.

4. Hábitos tóxicos

El consumo de tabaco, tanto actual como previo, es un factor de riesgo de masa ósea baja y de aparición de fracturas, sobre todo de cadera⁸. El efecto depende de la dosis y parece relacionado con una disminución de la actividad osteoblástica por toxicidad directa en el hueso y también por una disminución de la absorción intestinal de calcio. Es también bien conocido que el consumo excesivo de alcohol es tóxico para el hueso, y una de las causas más relevantes de osteoporosis en el varón⁹. Su acción nociva sobre la diferenciación osteoblástica, a la que se añaden otros factores como el daño hepático, el hipogonadismo y el aumento del riesgo de caídas, hace que se considere un importante factor de riesgo de fracturas por fragilidad en general y de fracturas periprotésicas en particular.

El consumo de café también ha sido relacionado con un mayor riesgo de fractura osteoporótica. El incremento de la excreción urinaria de calcio y una disminución de la absorción intestinal del mismo promovido por la cafeína podrían ser los mecanismos que expliquen la pérdida ósea. No obstante, no parece ser especialmente relevante si la ingesta de calcio en la dieta es la adecuada. Se considera que el consumo de unas cuatro tazas diarias de café lleva asociado un modesto incremento del riesgo de fractura¹⁰.

5. Fármacos

Hay una lista considerable de fármacos que pueden originar disminución de la masa ósea. A modo de ejemplo, el consumo de fármacos aparentemente inocuos, como el

TRATAMIENTO MULTIDISCIPLINAR DE LAS FRACTURAS PERIPROTÉSICAS

paracetamol¹¹, o de uso ampliamente extendido, como los inhibidores de la bomba de protones¹², ha sido asociado a un mayor riesgo de fractura. Hay trabajos que describen un riesgo aumentado de fractura en tratamientos prolongados con quimioterápicos, inhibidores de la aromatasa, metotrexato, fármacos que bloquean la acción del factor de necrosis tumoral α (anti-TNF α), hormonas tiroideas, antidiabéticos orales como las glitazonas, antiepilépticos, inhibidores de la recaptación de la serotonina, neurolépticos, heparinas de bajo peso molecular y anticoagulantes orales, diuréticos, antirretrovirales y derivados de la vitamina A. En ocasiones, el mecanismo por el cual el fármaco ejerce su acción perniciosa sobre el hueso no queda del todo claro; otras veces, puede ser un efecto tóxico directo, aunque también de forma indirecta puede afectar a la absorción intestinal de calcio y al balance fosfocálcico, lo que debilitaría la consistencia ósea. Hay fármacos que suponen un mayor riesgo de fractura por el hecho de que pueden aumentar el riesgo de sufrir caídas, como es el caso de las benzodiacepinas, los antihipertensivos o los analgésicos opioides^{13,14}.

Pero la causa más frecuente de osteoporosis inducida por fármacos es la producida por glucocorticoides. Su efecto adverso es directo e indirecto en varios niveles y va a llevar tanto a una disminución de la formación de hueso como a un aumento de la resorción del mismo. El 0,5% de la población general y el 1,7% de las mujeres mayores de 55 años reciben corticoides, pero menos del 14% de la población así tratada recibe algún tipo de tratamiento para preservar la masa ósea. El aumento del riesgo de fractura se produce sobre todo en los seis primeros meses y aumenta especialmente a partir del tercer mes. Entre el 30% y el 50% de los pacientes tratados de forma crónica sufrirán a lo largo de su vida algún tipo de fractura. La dosis a partir de la cual se considera que existe un riesgo para el hueso se establece en 7,5 mg de prednisona o corticoide equivalente durante tres o más meses, aunque a partir de 5 mg diarios ya se afecta el remodelado óseo¹⁵.

6. Ingesta de calcio y niveles de vitamina D

Una dieta adecuada en calcio, que, por otra parte, parece ser la norma en la población general¹⁶, influye de una forma positiva en la salud ósea. Últimamente se está dando más importancia al mantenimiento de unos niveles adecuados de vitamina u hormona D, habitualmente bajos en la mayoría de los pacientes, sobre todo de cierta edad, que a la necesidad de suplementar con calcio a los pacientes con una dieta medianamente equilibrada. Esta vitamina D tiene unos efectos tanto óseos como extraóseos de un creciente interés, pero, además, parece que puede tener su influencia en la estabilidad de los implantes y en la durabilidad de los mismos¹⁷, lo cual puede repercutir en el riesgo a largo plazo de fracturas periprotésicas.

7. Osteoporosis

Una densidad mineral ósea baja incrementa el riesgo de fractura, por un lado, y compromete la estabilidad inicial del implante protésico, por otro. Cada desviación estándar que disminuye la DMO, sobre todo medida en el cuello femoral, incrementa de forma considerable el riesgo de sufrir fracturas de perfil osteoporótico¹⁸. Además, en pacientes con menor masa ósea previa a la cirugía en artroplastias de cadera, está

CAPÍTULO 2. FACTORES DE RIESGO MÉDICOS

descrita una mayor disminución de la densidad mineral ósea adyacente al implante en determinadas zonas anatómicas, con lo que puede influir tanto en la estabilidad del mismo como en la presentación de fracturas periprotésicas¹⁹.

8. Fractura osteoporótica previa

Es probablemente el factor de riesgo más importante de sufrir una fractura por fragilidad y, por tanto, factor de riesgo de fractura periprotésica. Está bien documentado que un paciente que ha sufrido una fractura de perfil osteoporótico tiene un incremento considerable del riesgo de sufrir otra nueva, riesgo que sobre todo se produce durante el primer año²⁰⁻²⁴. Un paciente con una o varias fracturas osteoporóticas previas al que se le realiza una artroplastia tiene mayor riesgo de sufrir una fractura periprotésica.

9. Antecedente familiar de fractura osteoporótica

La influencia genética sobre la aparición de osteoporosis depende de múltiples factores. No obstante, se reconoce como factor de riesgo el antecedente familiar de una fractura, sobre todo si esta ha sido de cadera²⁵.

10. Enfermedades reumáticas

Los pacientes con enfermedades reumáticas tienen una mayor predisposición a sufrir fracturas periprotésicas, ya que son enfermedades que suelen requerir la realización de una artroplastia articular generalmente a una edad más precoz que la población normal. Este hecho puede llevar a que con el tiempo sean pacientes que demanden una mayor tasa de cirugía de revisión de dichas artroplastias, con lo que el remanente óseo se ve afectado progresivamente. Si a esto se añade que la mayoría de estos pacientes asocian alteraciones significativas de la estructura ósea y que son tratados con dosis elevadas de corticoides mantenidas en el tiempo, el resultado final es un paciente de alto riesgo de sufrir complicaciones en forma de fracturas periimplante. La artritis reumatoide y el lupus eritematoso son los máximos exponentes de estas patologías predisponentes²⁶.

11. Caídas

Un aspecto que el traumatólogo suele pasar por alto es el riesgo que tienen muchos pacientes de sufrir una caída por diversos condicionantes. Hay que tener en cuenta además que este suele ser el factor desencadenante de la aparición de una fractura de perfil osteoporótico. Diversas enfermedades neurológicas, determinados déficits motores, la ingesta de fármacos que alteren el nivel de conciencia o la disminución de la capacidad sensorial pueden originar fallos que conlleven la producción de una caída. Diversas estrategias se pueden plantear para minimizar este riesgo, que puede implicar el abordaje de estos pacientes desde una perspectiva ortogeriátrica²⁷.

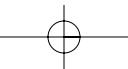
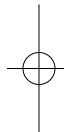
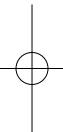
TRATAMIENTO MULTIDISCIPLINAR DE LAS FRACTURAS PERIPROTÉSICAS

bibliografía

1. Tsiridis E, Haddad FS, Gie GA. The management of periprosthetic femoral fractures around hip replacements. *Injury*. 2003 Feb;34(2):95-105.
2. Kanis JA, Johnell O, Oden A, Dawson A, De Laet C, Jonsson B. Ten year probabilities of osteoporotic fractures according to BMD and diagnostic thresholds. *Osteoporos Int* 2001; 12:989-995.
3. Meek RMD, Norwood T, Smith R, Brenkel JJ, Howie CR. The risk of peri-prosthetic fracture after primary and revision total hip and knee replacement. *J Bone Joint Surg Br*. 2011;93:96-101.
4. Lindhal H, Oden A, Garellik G, Malchau H. The excess mortality due to periprosthetic femur fracture. A study from the Swedish national hip arthroplasty register. *Bone*. 2007;40:1294-8.
5. Singh JA, Jensen MR, Harmsen SW, Lewallen DG. Are gender, comorbidity, and obesity risk factors for postoperative periprosthetic fractures after primary total hip arthroplasty? *J Arthroplasty*. 2013 Jan; 28(1):126-31.
6. De Laet C, Kanis JA, Odén A, Johanson H, Johnell O, Delmas P, Eisman JA, Kroger H, Fujiwara S, Garner P, McCloskey EV et al. Body mass index as a predictor of fracture risk: a meta-analysis. *Osteoporos Int*. 2005;16:1330-8.
7. Compston JE, Watts NB, Chapurlat R, Cooper C, Boonen S, Greenspan S, Pfeilschifter J, Silverman S, Díez-Pérez A, Lindsay R, Saag KG, Netelenbos Jc, GeHlbach S, Hooven FH, Flahive J, Adachi JD, Rossini M, Lacroix AZ, Roux C, Sambrook PN, Siris ES. Obesity is not protective against fracture in postmenopausal women. *Am J Med*. 2011;124:1043-50.
8. Kanis JA, Johnell O, Oden A, Johansson H, De Laet C, Eisman JA, Fujiwara S, Kroger H, McCloskey EV, Mellstrom D, Melton LJ, Pols H, Reeve J, Silman A, Tenenhouse A. Smoking and fracture risk: a meta-analysis. *Osteoporos Int*. 2005;16:155-62.
9. Peris P. Osteoporosis del varón. ¿Cómo diagnosticarla y tratarla?. *Rev Esp Reumatol*. 2001;28:135-42.
10. Hallström H, Wolk A, Glynn A, Michaëlsson K. Coffee, tea and caffeine consumption in relation to osteoporotic fracture risk in a cohort of Swedish women. *Osteoporos Int*. 2006;17:1055-64.
11. Williams LJ, Pasco JA, Henry MJ, Sanders KM, Nicholson GC, Kotowicz MA, Berk M. Paracetamol (acetaminofen) use, fracture and bone mineral density. *Bone*. 2011; 48:1277-81.
12. Gray SL, LaCroix AZ, Larson J, Robbins J, Cauley JA, Manson JE, Chen Z. Proton pump inhibitor use, hip fracture, and change in bone mineral density in postmenopausal women: results from the Women's Health Initiative. *Arch Intern Med*. 2010;170:765-71.
13. Solomon DH, Rassen JA, Glynn RJ, Lee J, Levin R, Schneeweiss S. The comparative safety of analgesics in older adults with arthritis. *Arch Intern Med*. 2010;170: 1968-76.
14. Solomon DH, Mogun H, Garneau K, Fischer MA. Risk of fractures in older adults using antihypertensive medications. *J Bone Miner Res*. 2011;26:1561-7.
15. González-Macías J, Guañabens N, Gómez-Alonso C, Del Río L, Muñoz Torres M, Delgado M, Pérez-Edo L, Díaz-López JB, Jódar E, Hawkins F. Guías de práctica clínica en la osteoporosis posmenopáusica, glucocorticoidea y del varón. Sociedad Española de Investigación ósea y del Metabolismo Mineral. *Rev Clin Esp*. 2008;208 Supl 1:1-24.
16. González-Macías J, Marín F, Vila J, Díez-Pérez A, Abizanda M, Álvarez R, Gimeno A, Pegenaute E. Prevalencia de factores de riesgo de osteoporosis y fracturas osteoporóticas en una serie de 5195 mujeres mayores de 65 años. *Med Clin (Barc)*. 2004;123:85-9.
17. Mesa-Ramos M, Caeiro-Rey JR, Etxebarria-Foronda I, Carpintero-Benítez P. Aspectos de interés para el cirujano ortopédico y traumatólogo sobre la vitamina D. *Rev Esp Cir Ortop Traumatol*. 2012;56:164-73.
18. Kanis JA, Johnell O, Oden A, Dawson A, De Laet C, Jonsson B. ten year probabilities of

bibliografía

- osteoporotic fractures according to BMD and diagnostic thresholds. *Osteoporos Int.* 2001;12:989-95.
19. Alm JJ, Mäkinen TJ, Lankinen P, Moritz N, Vahlberg T, Aro HT. Female patients with low systemic BMD are prone to bone loss in Gruen zone 7 after cementless total hip arthroplasty. *Acta Orthop.* 2009;80:531-7.
 20. Van Geel TA, Huntjens KM, van den Bergh JP, Dinant GJ, Geusens PP. Timing of subsequent fractures after an initial fractures. *Curr Osteoporos Rep.* 2010;8:118-22.
 21. Huntjens KM, Kosar S, van Geel TA, Geusens PP, Willems P, Kessels A, Wikens B, Brink P, van Helden S. Risk of subsequent fracture and mortality within 5 years after a non-vertebral fracture. *Osteoporos Int.* 2010;21:2075-82.
 22. Klotzbuecher CM, Ross PD, Lansman PB, Abbott TA III, Berger M. Patients with prior fractures have an increased risk of future fractures: a summary of the literatura and statistical synthesis. *J Miner Res.* 2000; 15:721-39.
 23. Center JR, Bliuc D, Nguyen TV, Eisman JA. Risk of subsequent fracture after low-trauma fracture in men and women. *JAMA.* 2007;297:387-94.
 24. Aguado P, Ordoñez C. Fractura previa como factor de riesgo de nuevas fracturas. *Med Clin Monogr (Barc).* 2008;9:9-13.
 25. Kanis JA, Johansson H, Oden A, Johnell O, De Laet C, Eisman JA, McCloskey EV, Mellstrom D, Melton LJ 3rd, Pols HA, Reeve J, Silman AJ, Tenenhouse A. A family history of fracture and fracture risk: a meta-analysis. *Bone.* 2004;35:1029-37.
 26. Bultink IE, Vis M, van der Horst-Bruinsma IE, Lems WF. Inflammatory rheumatic disorders and bone. *Curr Rheumatol Rep.* 2012;14:224-30.
 27. Duaso E, Casas A, Formiga F, Lázaro del Nogal M, Salvà A, Marcellán T, Navarro C. Unidades de prevención de caídas y de fracturas osteoporóticas. Propuesta del Grupo de Caídas y Fracturas de la Sociedad Española de Geriatria y Gerontología. *Rev Esp Geriatr Gerontol.* 2011;46: 268-74.



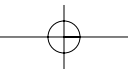
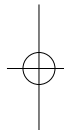
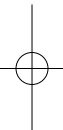
CAPÍTULO 3

Factores de riesgo quirúrgico

Dr. Íñigo Etxebarria Foronda
Dra. Cristina Casas Dührkop
Dra. Ainhoa Jáuregui Garasa

Servicio de Cirugía Ortopédica y Traumatología
Hospital Alto Deba (Gipuzkoa)





Capítulo 3. Factores de riesgo quirúrgico

Dr. Íñigo Etxebarría Foronda
Dra. Cristina Casas Dührkop
Dra. Ainhoa Jáuregui Garasa

SERVICIO DE CIRUGÍA ORTOPÉDICA Y TRAUMATOLOGÍA
HOSPITAL ALTO DEBA (GIPUZKOA)

Si bien son numerosos los factores de riesgo quirúrgico relacionados con las fracturas periprotésicas intra- o posoperatorias, la resistencia ósea de base, la técnica quirúrgica en general, el diseño protésico, el tipo de fijación del implante, la osteolisis-aflojamiento del implante y la cirugía primaria frente a la cirugía de revisión son los factores, desde el punto de vista de su significancia, más intrínsecamente relacionados con este tipo de fracturas.

1. Resistencia ósea de base

Desde el punto de vista de la resistencia ósea total, la integridad del hueso cortical resulta de extrema importancia. De hecho, en trabajos que analizan la contribución tanto del hueso cortical como del trabecular en la resistencia del cuello femoral en fracturas de cadera, se aprecia que el hueso trabecular contribuye en menos de un 10% a la resistencia ósea total del cuello femoral, y son el hueso cortical, su geometría y sus características materiales los principales determinantes de la resistencia en esta localización¹.

Por tanto, los gestos quirúrgicos que debiliten este subtipo tisular y su estructura (agujeros de tornillos, perforación de instrumental o realización de ventanas corticales) pueden deteriorar la resistencia del hueso y aumentar el riesgo de fractura periprotésica². En este mismo sentido, un aspecto que puede resultar de interés en la actualidad es la posibilidad de fracturas periprotésicas tras la realización de orificios óseos en la localización de puntos anatómicos para la cirugía protésica navegada³.

2. Técnica quirúrgica

Una correcta planificación preoperatoria, un adecuado abordaje de la articulación y una técnica quirúrgica cuidadosa respetando las partes blandas e intentando preservar el remanente óseo son determinantes para la obtención de un buen resultado en las cirugías de reemplazo articular, lo cual influirá a largo plazo en la estabilidad y durabilidad de la prótesis, y, por tanto, también en la probabilidad de aparición de complicaciones en forma de fracturas periprotésicas.

TRATAMIENTO MULTIDISCIPLINAR DE LAS FRACTURAS PERIPROTÉSICAS

La planificación preoperatoria nos aportará información sobre el tipo, el tamaño y la orientación de la prótesis que se ha de implantar. Un fresado excesivo en la preparación tanto del lecho acetabular como del femoral en las prótesis de cadera, y una mala realización de los cortes tanto femorales como tibiales en la prótesis de rodilla, pueden condicionar problemas tanto intra- como posoperatorios de estabilidad protésica. Además, tamaños de los componentes protésicos mayores de los necesarios pueden a su vez originar distensiones en el canal medular cuya consecuencia sea, por un lado, un pobre resultado funcional y, por otro, un mayor riesgo de fractura periprotésica.

La mala orientación de los componentes de la prótesis es otra de las causas que puede condicionar la aparición de una fractura periprotésica. Orientaciones en excesivo valgo y sobre todo en excesivo varo pueden ser importantes en este aspecto. Una incorrecta anteversión o retroversión en el caso de la artroplastia de cadera pueden derivar en peores resultados funcionales, que pueden a la larga comprometer la integridad protésica.

Una mención especial requiere el corte femoral excesivo en el caso de las artroplastias de rodilla. Se asume que el tercio distal del fémur es una zona de transmisión de cargas desde la metáfisis a la diáfisis. Las alteraciones de esta zona anatómica que se pueden originar tras un corte excesivo de la cortical femoral anterior pueden estar en relación con un aumento del riesgo de sufrir una fractura periimplante. No obstante, existe cierta controversia sobre la repercusión biomecánica y clínica de este problema. Mientras ciertos trabajos sugieren que un corte anterior de 3 mm va a condicionar una disminución de la resistencia a la torsión de un 29,2%⁴, otros autores, en estudios cadavéricos, estiman que un corte de 3 mm reduce un 18% la resistencia a la flexión y un 39% la resistencia a la torsión⁵. Desde el punto de vista de la repercusión clínica, diferentes estudios abogan por esa misma línea^{6,7}. No obstante, está recogido en la literatura que del 29,8% de los 1089 casos con un corte anterior femoral excesivo solo se producían dos fracturas periprotésicas a los cinco años de seguimiento, las mismas que se producían en los pacientes con un corte femoral valorado como normal⁸.

Por último, y respecto a las fracturas periprotésicas de rótula, es importante tener en cuenta que una excesiva resección ósea las puede originar, aunque también pueden estar implicados otros factores técnicos, como una mala alineación con el fémur o un compromiso de la vascularización en la liberación de la misma.

3. Diseño protésico

Hay trabajos que recogen cómo el diseño protésico puede influir en la aparición de fracturas periprotésicas. Así, por ejemplo, en la cadera, la prótesis de Charnley y la de Exeter tendrían más riesgo de fractura periprotésica que la de Lubinus. Además, el diseño también se relaciona con el tipo de fractura: la de Charnley estaría asociada a fracturas proximales y la de Lubinus a fracturas distales.

CAPÍTULO 3. FACTORES DE RIESGO QUIRÚRGICO

Del mismo modo, el tamaño y la longitud de la prótesis, su forma más o menos anatómica, y el acabado más o menos pulido pueden influir en la integración del implante, en la técnica de cementación y en su aflojamiento y osteolisis precoz, con lo que se incrementaría el riesgo de aparición de fracturas⁹. En este sentido, los vástagos cortos estarían asociados con un mayor riesgo de fracturas femorales proximales, y los largos con un mayor riesgo de fracturas femorales distales¹⁰. Una mejora de la densidad mineral ósea en el fémur proximal, al contrario de lo que ocurre con los vástagos clásicos, con una potencial integración precoz del implante y la ausencia de fenómenos de remodelación diafisaria, podría reducir la incidencia de fracturas periprotésicas en este tipo de implantes, aunque todavía no existe un suficiente seguimiento a largo plazo para extraer conclusiones al respecto¹¹. Por otro lado, el diseño de vástagos enfocados a evitar su hundimiento en huesos poróticos, de la misma manera que favorecen la integración del implante en este tipo de hueso, podrían, a largo plazo, reducir la incidencia de la aparición de fracturas periimplante¹².

En la rodilla, el tipo de prótesis también puede influir en la aparición de fracturas periprotésicas, ya que los sistemas más rígidos pueden transmitir altas cargas a las zonas proximales femorales y distales tibiales, y ante sollicitaciones en torsión y angulación se pueden originar fallos mecánicos óseos, sobre todo en huesos de mala calidad. Las prótesis con estabilización posterior pueden acarrear más riesgo de fractura, ya que la resección ósea es mayor y puede originar una fractura del cóndilo femoral en la impactación del componente, sobre todo si los cortes femorales no son los correctos y si esta se produce de forma vigorosa en un hueso porótico. Por otro lado, el rango de movimiento es mayor, lo que puede estar en relación con la aparición de fracturas patelares al producirse un choque entre el polietileno y la rótula^{13,14}.

Hay trabajos que refieren cómo la estabilidad del implante en hueso porótico también depende del diseño protésico; así, la estabilidad del componente tibial es mayor en prótesis cuya bandeja tibial se asienta mediante una cuña, frente a los diseños con dos tetones, en prótesis no cementadas, lo que puede tener su implicación en la aparición posterior de problemas de aflojamientos y de potenciales fracturas¹⁵.

4. Tipo de fijación del implante

Las fracturas periprotésicas son más frecuentes en artroplastias no cementadas que en las cementadas, lo cual parece que está en relación con una mayor estabilidad inicial del implante¹⁶. No obstante, la técnica de cementación es fundamental en la supervivencia de la prótesis, ya que los defectos en la misma pueden conllevar un contacto entre el implante y la cortical interna que condicione a largo plazo un proceso de osteolisis y aflojamiento que incremente el riesgo de sufrir una fractura periprotésica¹⁷.

5. Osteolisis-aflojamiento del implante

La osteolisis periprotésica es un proceso progresivo de resorción y pérdida del sustento óseo sobre el cual se asienta el componente protésico. Este condicionante

TRATAMIENTO MULTIDISCIPLINAR DE LAS FRACTURAS PERIPROTÉSICAS

puede derivar con el tiempo en la necesidad de una cirugía de revisión del mismo, pero también en la posibilidad de la aparición de una fractura periimplante¹⁸. El aumento de la cirugía de reemplazo articular, con extensión de la indicación a pacientes más jóvenes, unido al aumento de la esperanza de vida, hace que se haya incrementado la población susceptible de experimentar este proceso. Inicialmente se describió en artroplastias cementadas y se definió como una respuesta tisular que podría establecerse en aquellos componentes protésicos cuya fijación no era lo suficientemente estable, en una clara alusión a un proceso de cementación no satisfactorio¹⁹. Posteriormente se ha comprobado que la osteolisis es un proceso complejo que se genera alrededor del implante, tanto en prótesis cementadas como no cementadas, y que es debido a la llamada «enfermedad de las partículas», en referencia a las partículas producidas como consecuencia del desgaste de los diferentes materiales que componen la prótesis²⁰. Estas partículas pueden ser de metal, cerámica, cemento o polietileno, dependiendo del diseño protésico y del tipo de anclaje al hueso, y varían en número y tamaño en función de factores varios relacionados con el propio implante y la sollicitación que se genere en el mismo por parte del paciente. Las partículas procedentes del polietileno son las que se relacionan más habitualmente con este proceso y las que con más agresividad pueden producir la erosión del hueso subyacente²¹.

Por otro lado, es conocido que en determinadas zonas anatómicas en las artroplastias de cadera, concretamente en las zonas 1 y 7 de Gruen, existe una disminución de la densidad mineral ósea²², probablemente relacionada con un aumento del remodelado óseo que se origina en el hueso al acoger el implante, y que puede causar a su vez que la fijación protésica sea menor por un lado. Además, en pacientes con una menor masa ósea previa a la cirugía, la pérdida de hueso en esas zonas es aún mayor²³, con lo que es interesante plantearse ante cualquier cirugía de reemplazo articular cómo es la calidad del hueso receptor, ya que la fragilidad ósea puede influir claramente en la estabilidad primaria del implante^{15,24}.

La fisiopatología de la enfermedad de las partículas y la osteolisis periprotésica es compleja desde un punto de vista biológico. La célula principal implicada en ella es el macrófago, que va a fagocitar estas partículas de desecho. Esta circunstancia va a desencadenar una reacción inflamatoria cuyo resultado final va a ser la activación de la célula osteoclástica, que mediante la secreción de una serie de sustancias, como la catepsina K, la fosfatasa ácida resistente al tartrato y la anhidrasa carbónica tipo II, va a promover la resorción del hueso y, por tanto, un debilitamiento del mismo en zonas adyacentes a la prótesis²⁵. Desde un punto de vista clínico, el bloqueo farmacológico de este osteoclasto ha sido postulado como una línea de trabajo para mejorar la supervivencia de las artroplastias, aunque todavía no ha quedado suficientemente establecido el uso de fármacos antirresortivos como los bifosfonatos como terapia coadyuvante en la cirugía de reemplazo articular²⁶⁻²⁹ (figura 1). Además, el aumento del *stock* óseo con fármacos anabolizantes como la teriparatida podría tener su papel en el retraso del aflojamiento protésico, aunque el objetivo fundamental de este tipo de tratamientos sea la prevención de la aparición de fracturas en pacientes con enfermedad osteoporótica³⁰.

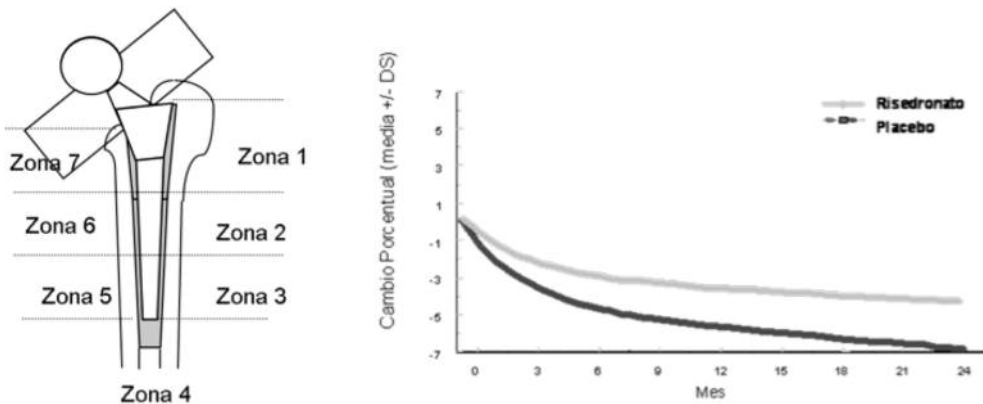


Figura 1. Efecto del risedronato sobre la densidad mineral ósea periprotésica. (Modificada de Scott et al. ASBMR 2003. JBMR. 2003;18 suppl 2:SA347)

6. Cirugía primaria frente a cirugía de revisión

Las fracturas periprotésicas son, en general, más frecuentes en la cirugía de revisión que en la cirugía primaria. Prácticamente todas las publicaciones así lo reconocen³¹⁻³⁴, y hay trabajos que señalan un 0,9% de fracturas periprotésicas tras la artroplastia primaria de cadera frente a un 4,2% en cirugía de revisión, y de un 0,6% de fracturas tras prótesis total de rodilla primaria frente a un 1,7% tras cirugía de revisión³¹.

Además, el riesgo de fractura se hace mayor a medida que aumenta el número de revisiones, reduciéndose a la vez el tiempo para la aparición de la misma: 7,4 años desde la cirugía primaria a la fractura, 3,9 años tras la primera revisión, 3,8 tras dos revisiones y tan solo 2,3 años desde la tercera revisión hasta la presentación de la fractura⁹. Por tanto, la realización de una segunda cirugía implica un mayor reto quirúrgico, sobre todo si previamente se había realizado una cementación, ya que esto supone un mayor compromiso de la reserva ósea y un potencial mayor debilitamiento cortical. Además, la fibrosis existente, la alteración de las partes blandas y una vascularización más precaria pueden dar origen a un hueso más frágil y susceptible de fracturarse alrededor del implante.

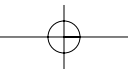
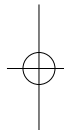
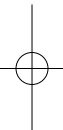
TRATAMIENTO MULTIDISCIPLINAR DE LAS FRACTURAS PERIPROTÉSICAS

bibliografía

1. Holzer G, von Skrbensky G, Holzer LA, Pichi W. Hip fractures and the contribution of cortical versus trabecular bone neck strength. *J Bone Miner Res.* 2009;24:468-74.
2. Burstein AH, Currey J, Frankel VH, Heiple KG, Lunseth P, Vessely JC. Bone strength: the effect of screw holes. *J Bone Joint Surg.* 1972;54:1143-56.
3. Kim K, Kim YH, Park WM, Rhyu KH. Stress concentration near pin holes associated with fracture risk after computer navigated total knee arthroplasty. *Comput Aided Surg.* 2010; 15:98-103.
4. Culp RW, Schmidt RG, Hanks G, Mak A, Esterhai JL Jr, Heppenstall RB. Supracondylar fracture of the femur following prosthetic knee arthroplasty. *Clin Orthop.* 1987;222:212-22.
5. Lesh ML, Schneider DJ, Deol G, Davis B, Jacobs CR, Pellegrini VD. The consequences of anterior femoral notching in total knee arthroplasty. A biomechanical study. *J Bone Joint Surg Am.* 2000;82: 1096-101.
6. Aaron RK, Scott R. Supracondylar fracture of the femur after total knee arthroplasty. *Clin Orthop.* 1987;219:136-9.
7. Zazal P, Backstein D, Gross AE, Papini M. Notching of the anterior femoral cortex during total knee arthroplasty. Characteristics that increase local stresses. *J Arthroplasty.* 2006;21:737-43.
8. Ritter MA, Thong AE, Keating EM, Faris PM, Meding JB, Berend ME, Pierson JL, Davis KE. The effect of femoral notching during total knee arthroplasty on the prevalence of postoperative femoral fractures and on clinical outcome. *J Bone Joint Surg Am.* 2005;87:2411-4.
9. Lindahl H, Malchau H, Herberts P, Garellick G. Periprosthetic femoral fractures: classification and demographics of 1049 periprosthetic femoral fractures from Swedish National Hip Arthroplasty Register. *J Arthroplasty.* 2005;20:857-65.
10. Löwenhielm G, Hansson LI, Kärrholm J. Fracture of the lower extremity after total hip replacement. *Arch Orthop Trauma Surg.* 1989;108:141-3.
11. Valverde-Mordt C, Valverde-Belda D. Prótesis femorales conservadoras. Vástagos cortos. *Rev Esp Cir Ortop Traumatol.* 2012; 56:72-9.
12. Rhyu KH, Lee SM, Chun YS, Kim KI, Cho YJ, Yoo MC. Does osteoporosis increase early subsidence of cementless double-tapered femoral stem in hip arthroplasty? *J Arthroplasty.* 2012;27:1305-9.
13. Rorabeck CH, Taylor JW. Periprosthetic fractures of the femur complicating total knee arthroplasty. *Orthop Clin North Am.* 1999;30:265-277.
14. Maestro A, Rodríguez L, Llopis JA. Fracturas periprotésicas de rodilla. *Rev Esp Cir Ortop Traumatol.* 2008;52:179-87.
15. Meneghini RM, Daluga A, Soliman M. Mechanical stability of cementless tibial components in normal and osteoporotic bone. *J Knee Surg.* 2011;24:191-6.
16. Lindahl H. Epidemiology of periprosthetic femur fracture around a total hip arthroplasty. *Injury.* 2007;38:651-4.
17. Lindahl H, Garellick G, Regné H, Herberts P, Malchau H. Three hundred and twenty-one periprosthetic femoral fractures. *J Bone Joint Surg.* 2006;88:1215-22.
18. Schmidt AH, Kyle RF. Periprosthetic fractures of the femur. *Orthop Clin North Am.* 2002;33:143-52.
19. Harris MB, Schiller AL, Scholler JM. Extensive localized bone resorption in the femur following total hip replacement. *J Bone Joint Surg Am.* 1976;58:612-8.
20. Shanbhag AS, Rubash HE. Wear: The basis of particule disease in total hip arthroplasty. *Tech Orthop.* 1994;8:269-74.
21. Howie DW, Vernon-Roberts B, Oakeshott R, Manthey B. A rat model of resorption of bone at the cement-bone interface in the presence of polyethylene wear particles. *J Bone Joint Surg Am.* 1988;70:257-63.
22. Sköldenberg OG, Salemyr MO, Bodén HS, Lundberg A, Ahl TE, Adolphson PY. A new

bibliografía

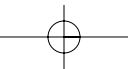
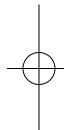
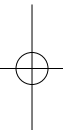
- uncemented hydroxyapatite-coated femoral component for the treatment of femoral neck fractures: two-year radiostereometric and bone densitometric evaluation in 50 hips. *J Bone Joint Surg Br.* 2011;93:665-77.
23. Alm JJ, Mäkinen TJ, Lankinen P, Moritz N, Vahlberg T, Aro HT. Female patients with low systemic BMD are prone to bone loss in Gruen zone 7 after cementless total hip arthroplasty. *Acta Orthop.* 2009;80:531-7.
24. Aro HT, Alm JJ, Moritz N, Mäkinen TJ, Lankinen P. Low BMD affects initial stability and delays stem osseointegration in cementless total hip arthroplasty in women. *Acta Orthop.* 2012;83:107-14.
25. Purdue PE, Koulouvaris P, Nestor BJ, Sculco TP. The central role of wear debris in periprosthetic osteolysis. *HSSJ.* 2006;2:102-13.
26. Goodship AE, Blunn GW, Green J, Coathup MJ. Prevention of strain-related osteopenia in aseptic loosening of hip prostheses using perioperative bisphosphonate. *J Orthop Res.* 2008;26:693-703.
27. Hiding M, Aspenberg P. Local peroperative treatment with a bisphosphonate improves the fixation of total knee prostheses: a randomized, double-blind radiostereometric study of 50 patients. *Acta Orthop.* 2007;78:795-9.
28. Lin T, Yan SG, Cai XZ, Ying ZM. Bisphosphonates for periprosthetic bone loss after joint arthroplasty: a meta-analysis of 14 randomized controlled trials. *Osteoporos Int.* 2012;23:1823-34.
29. Carulli C, Civinni R, Matassi F, Villano M, Innocenti M. The use of anti-osteoporosis drugs in total knee arthroplasty. *Aging Clin Exp Res.* 2011;23(Suppl 2):38-9.
30. Oteo-Álvaro A, Matas JA, Alonso-Farto JC. Teriparatide (rh [1-34] PTH) improved osteointegration of a hemiarthroplasty with signs of aseptic loosening. *Orthopedics.* 2011;34:e574-7.
31. Meek RMD, Norwood T, Smith R, Brenkel JJ, Howie CR. The risk of peri-prosthetic fracture after primary and revision total hip and knee replacement. *J Bone Joint Surg Br.* 2011;93:96-101.
32. Merkel KD, Johnson EW Jr. Supracondylar fracture of the femur after total knee arthroplasty. *J Bone Joint Surg Am.* 1986;68:29-43.
33. Kavanagh BF. Femoral fractures associated with total hip arthroplasty. *Orthop Clin North Am.* 1992;23:249-57.



CAPÍTULO 4

Fracturas periprotésicas de acetábulo y cadera





Capítulo 4a. Fracturas periprotésicas de acetábulo y cadera: clasificación

Dr. Óliver Marín Peña
Dr. Rubén Pérez Mañanes
Dr. Ricardo Larraínzar Garijo

SERVICIO DE CIRUGÍA ORTOPÉDICA Y TRAUMATOLOGÍA
HOSPITAL UNIVERSITARIO INFANTA LEONOR (MADRID)

Múltiples clasificaciones han sido sugeridas para las fracturas periprotésicas de cadera. En este capítulo realizaremos la descripción de las más destacadas de acuerdo con su amplia aceptación en la literatura y su utilidad en la decisión terapéutica.

1. Fracturas periprotésicas acetabulares

Siguiendo la clasificación propuesta por Della Valle¹, podemos clasificar las fracturas alrededor del componente acetabular en cinco tipos principales:

- Tipo I: Se trata de fracturas intraoperatorias producidas durante la maniobra de inserción del componente acetabular.
 - Tipo IA: Fracturas de la pared acetabular detectadas intraoperatoriamente. Son fracturas no desplazadas y con el componente acetabular estable.
 - Tipo IB: Fracturas de la pared acetabular detectadas intraoperatoriamente. Son fracturas desplazadas.
 - Tipo IC: Fracturas de la pared acetabular no detectadas intraoperatoriamente.
- Tipo II: Se trata de fracturas intraoperatorias producidas durante la maniobra de retirada del componente acetabular durante una cirugía de revisión.
 - Tipo IIA: Asocian un defecto óseo acetabular menor del 50 %.
 - Tipo IIB: Asocian un defecto óseo acetabular mayor del 50 %.
- Tipo III: Fracturas asociadas a un evento traumático.
 - Tipo IIIA: Con el componente acetabular estable.
 - Tipo IIIB: Con el componente acetabular inestable.
- Tipo IV: Fracturas acetabulares espontáneas, sin antecedente traumático conocido.
 - Tipo IVA: Asocian defecto óseo acetabular menor del 50 %.
 - Tipo IVB: Asocian defecto óseo acetabular mayor del 50 %.

TRATAMIENTO MULTIDISCIPLINAR DE LAS FRACTURAS PERIPROTÉSICAS

- Tipo V: Fracturas acetabulares que por su trazo de fractura asocian una discontinuidad pélvica.
 - Tipo VA: Asocian defecto óseo acetabular menor del 50%.
 - Tipo VB: Asocian defecto óseo acetabular mayor del 50%.
 - Tipo VC: Asociadas a pacientes con tratamientos de irradiación pélvica.

Esta clasificación presenta una descripción detallada de los diferentes tipos de fracturas posibles alrededor del componente acetabular, pero como toda clasificación exhaustiva resulta algo compleja. Para simplificarla, Petersen y colaboradores² proponen una nueva clasificación que divide básicamente estas fracturas en estables e inestables:

- Tipo I: Componente acetabular estable.
- Tipo II: Componente acetabular inestable.

2. Fracturas periprotésicas femorales

De entre las diferentes clasificaciones de fracturas periprotésicas femorales, la clasificación más ampliamente utilizada en la literatura es, sin duda alguna, la de Vancouver (figura 1). El secreto del éxito de la clasificación propuesta por Duncan y Masri³ radica en su sencillez y su aplicabilidad a la hora de elegir el tipo de tratamiento que hay que aplicar. Los mismos autores han realizado una actualización de la clasificación inicial, añadiendo una diferenciación entre las fracturas producidas intraoperatoriamente y las que se desarrollan con posterioridad⁴.

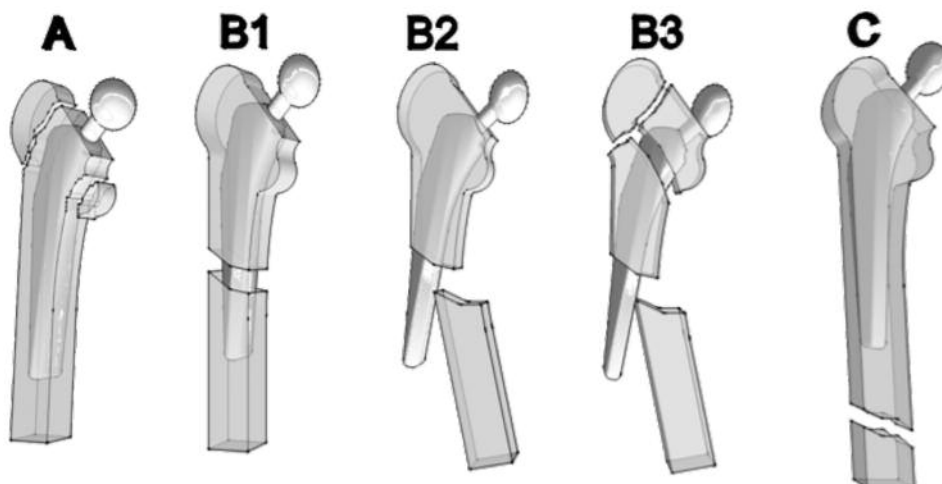


Figura 1. Clasificación de Vancouver de las fracturas periprotésicas femorales.

CAPÍTULO 4. FRACTURAS PERIPROTÉSICAS DE ACETÁBULO Y CADERA

2.1. Fracturas periprotésicas femorales intraoperatorias

- Tipo A: Corresponden a fracturas en metáfisis proximal sin extensión a la región diafisaria.
 - Tipo A1: Aquellas en que se detecta una perforación cortical puntual.
 - Tipo A2: Se observa una línea de fractura no desplazada.
 - Tipo A3: Se observa una línea de fractura desplazada en la metáfisis proximal o el trocánter mayor.
- Tipo B: En este apartado se englobarían aquellas fracturas intraoperatorias que afectan a la región diafisaria proximal, sin extensión a la diáfisis distal.
 - Tipo B1: Aquellas en que se detecta una perforación cortical puntual.
 - Tipo B2: Se observa una línea de fractura no desplazada.
 - Tipo B3: Se observa una línea de fractura desplazada.
- Tipo C: Fracturas intraoperatorias que afectan a la región de la diáfisis femoral distal. Su extensión debe superar la longitud del vástago de revisión más largo que podamos implantar. Puede incluir la zona metafisaria femoral distal⁵.
 - Tipo C1: Se detecta una perforación cortical puntual.
 - Tipo C2: Se observa una línea de fractura no desplazada que se extiende hasta una zona cercana a la articulación de la rodilla.
 - Tipo C3: Se observa una línea de fractura desplazada que por su extensión distal no puede ser puenteada por un vástago de revisión.

2.2. Fracturas periprotésicas femorales posoperatorias

- Tipo A: Fracturas periprotésicas de la región trocantérica.
 - Tipo AG: Fracturas que afectan al trocánter mayor.
 - Tipo AL: Fracturas que afectan al trocánter menor (figura 2).
- Tipo B: Fracturas periprotésicas que se producen a lo largo del vástago femoral o justo a la altura de la punta del mismo.
 - Tipo B1: Abarca aquellas fracturas que, previa comprobación, presentan un implante femoral estable (figura 3).
 - Tipo B2: Fracturas con implante femoral aflojado pero con buen remanente óseo metafisario.
 - Tipo B3: Fracturas con implante femoral aflojado pero con escaso remanente óseo metafisario (figura 4).
- Tipo C: Fracturas periprotésicas femorales localizadas claramente distales a la punta del vástago femoral, sin posibilidad de contacto con el mismo.

TRATAMIENTO MULTIDISCIPLINAR DE LAS FRACTURAS PERIPROTÉSICAS

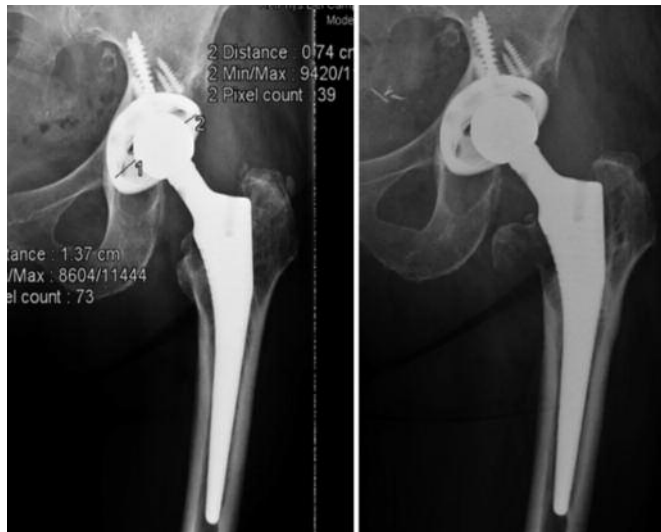

Figura 2. Fractura Vancouver tipo AL. Se aprecia asimetría de desgaste del polietileno (izquierda) con osteolisis y fractura a la altura del trocánter menor (derecha).

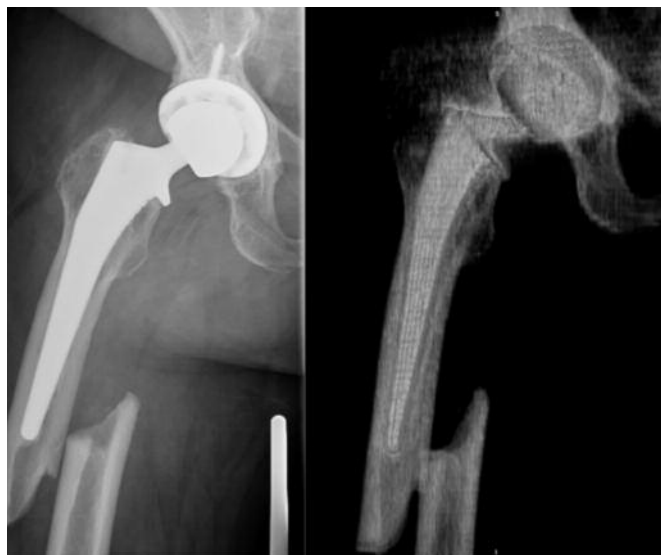

Figura 3. Fractura Vancouver B1 en radiología convencional (izquierda) y en la reconstrucción del TAC (derecha).

CAPÍTULO 4. FRACTURAS PERIPROTÉSICAS DE ACETÁBULO Y CADERA

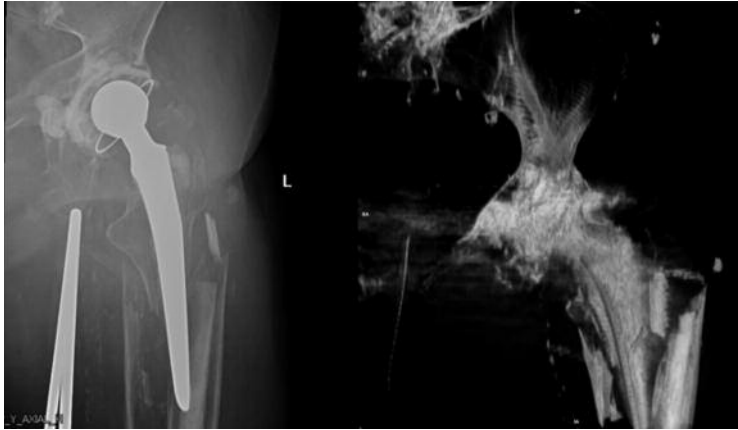


Figura 4. Fractura Vancouver B3 en radiología convencional (izquierda). En la reconstrucción del TAC (derecha) se aprecia un gran defecto óseo metafisario.

2.3. Clasificación de las fracturas periprotésicas en prótesis de recubrimiento

En un intento de establecer un patrón común en las fracturas del cuello femoral en las artroplastias de recubrimiento, Zustin y colaboradores⁶ dividen este tipo de fracturas en:

- Tipo A: Son las menos frecuentes (9%) y traducen un fallo biomecánico precoz (entre la quinta y la octava semana posquirúrgica). Se producen en ausencia de

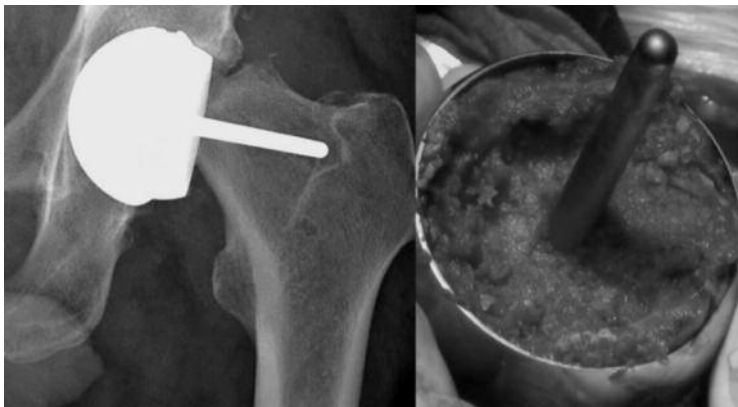

Figura 5. Fractura del cuello femoral Tipo B. Radiología convencional (izquierda). Detalle intraoperatorio en el que se observa la línea de fractura en el interior del componente metálico (derecha).

TRATAMIENTO MULTIDISCIPLINAR DE LAS FRACTURAS PERIPROTÉSICAS

necrosis de la cabeza femoral bajo el implante y su línea de fractura en el cuello femoral se presenta habitualmente distal a la cúpula metálica que cubre el remanente de cabeza.

- Tipo B: Son las más frecuentes (51%) y representan un fallo precoz (entre el quinto y séptimo mes posquirúrgico) por osteonecrosis del remanente de cabeza femoral. La línea de fractura suele encontrarse en la zona ósea del interior de la cúpula metálica que cubre el remanente de cabeza femoral (figura 5).
- Tipo C: Son las segundas más frecuentes (40%), y representan un fallo biomecánico tardío más allá del séptimo mes. La línea de fractura puede encontrarse indistintamente en la zona ósea del interior de la cúpula metálica o distal a ella.

bibliografía

1. Della Valle CJ, Momberger NG, Paprosky WG. Periprosthetic fractures of the acetabulum associated with a total hip arthroplasty. Instr Course Lect. 2003;52:281-90.
2. Peterson CA, Lewallen DG. Periprosthetic fracture of the acetabulum after total hip arthroplasty. J Bone Joint Surg Am. 1996 Aug;78(8):1206-13.
3. Duncan CP, Masri BA: Fractures of the femur after hip replacement. Instr Course Lect. 1995;44:293-304.
4. Greidanus NV, Mitchell PA, Masri BA, Garbuz DS, Duncan CP: Principles of management and results of treating the fractured femur during and after total hip arthroplasty. Instr Course Lect. 2003; 52:309-22.
5. Lieberman JR, Erens G. Periprosthetic fractures associated with total hip and knee arthroplasty. AAOS Comprehensive Orthopaedic Review. 2009;2:1075-85.
6. Zustin J, Krause M, Breer S, Hahn M, von Domarus C, Rütger W, Sauter G, Morlock MM, Amling M. Morphologic analysis of periprosthetic fractures after hip resurfacing arthroplasty. J Bone Joint Surg Am. 2010;92:404-10.

Capítulo 4b. Fracturas periprotésicas de acetábulo y cadera: tratamiento quirúrgico

Dr. Óliver Marín Peña
Dr. Rubén Pérez Mañanes
Dr. Ricardo Larraínzar Garijo

SERVICIO DE CIRUGÍA ORTOPÉDICA Y TRAUMATOLOGÍA
HOSPITAL UNIVERSITARIO INFANTA LEONOR (MADRID)

El manejo quirúrgico de las fracturas periprotésicas de acetábulo y cadera es un tema ampliamente descrito en la literatura mundial. Sin embargo, el escaso número de casos de cada serie ha hecho que los tratamientos aplicados sean bastante heterogéneos. Aunque en este capítulo intentaremos dar unas pautas de actuación generales basadas en las tendencias actuales, debemos destacar inicialmente que los objetivos principales del tratamiento quirúrgico de las fracturas periprotésicas son^{1,2}:

1. Conseguir una rápida y segura reincorporación de los pacientes a la actividad, disminuyendo al máximo el tiempo de descarga total sin arriesgarnos a un fallo precoz del tratamiento quirúrgico empleado.
2. Intentar prolongar al máximo la supervivencia del implante, para lo que se deben reemplazar aquellas partes del mismo que estén dañadas, como la cabeza femoral o los polietilenos desgastados. Debido a ello resulta extremadamente importante conocer qué implantes protésicos tiene el paciente.
3. Anticipación ante los problemas intraoperatorios que puedan surgir, por lo que se debe descartar siempre una infección protésica subyacente. No resulta infrecuente valorar preoperatoriamente un implante como estable y que finalmente esté aflojado aséptica o sépticamente; de ahí que debamos estar preparados con implantes de revisión por si esto ocurre.

1. Fracturas periprotésicas acetabulares

Siguiendo la clasificación de Della Valle³, podemos establecer una serie de recomendaciones generales para cada tipo de fractura.

- Tipo I (fracturas intraoperatorias durante la maniobra de inserción acetabular):
 - Tipo IA: Al tratarse de fracturas no desplazadas con el componente acetabular estable, la tendencia actual es mantener el componente acetabular añadiendo tornillos de estabilización y recomendar la descarga con bastones de codo durante unas 8-12 semanas.

TRATAMIENTO MULTIDISCIPLINAR DE LAS FRACTURAS PERIPROTÉSICAS

- Tipo IB: En este caso, al existir desplazamiento de la fractura, debemos retirar el componente acetabular y sintetizar la fractura con tornillos o, en caso de que sea la pared posterior, utilizar placas de reconstrucción. Tras la síntesis, realizaremos un nuevo fresado acetabular cercano al tamaño del componente definitivo, e insertaremos el nuevo componente. Se recomienda igualmente descarga con muletas durante unas 8-12 semanas.
- Tipo IC: Su manejo será idéntico al que se describe a continuación en los tipos III, IV y V.
- Tipo II (fracturas intraoperatorias durante la retirada del componente acetabular):
 - Tipo IIA: Cuando el defecto óseo acetabular es menor del 50%, y siempre que las zonas de soporte del acetábulo se mantengan íntegras, podemos insertar un componente acetabular de revisión de gran tamaño con múltiples tornillos como fijación suplementaria.
 - Tipo IIB: Cuando el defecto óseo acetabular es mayor del 50% debemos plantearnos soluciones más estables que el simple componente acetabular con tornillos. Entre las posibles soluciones, el suplemento del defecto con hueso triturado (técnica de injerto compactado o de Slooff) o con suplementos de metales porosos en forma de gajo o cuñas, podría ser una alternativa para obtener una inserción estable del componente acetabular. En algunos casos de defectos localizados, el uso de injertos estructurales en figura de 7 podrían ser una alternativa. Finalmente, en los casos de inestabilidad de alguna columna, la utilización de placas de reconstrucción o de sistemas de componente acetabular asociado a caja de reconstrucción (*cup-cage*) suponen la mejor opción de fijación estable.
- Tipo III (fracturas asociadas a traumatismo):
 - Tipo IIIA: La descarga durante 8-12 semanas puede ser la mejor solución en los casos en que haya estabilidad del componente acetabular.
 - Tipo IIIB: En fracturas con el componente acetabular inestable, es preceptiva la retirada del componente y la evaluación del defecto siguiendo las pautas mencionadas en el manejo de las fracturas tipo II⁴.
- Tipo IV (fracturas acetabulares espontáneas):
 - Tipo IVA: En las fracturas con un defecto óseo menor del 50%, el manejo debe ser similar a las de tipo IIA⁵.
 - Tipo IVB: En las fracturas con un defecto óseo mayor del 50%, el manejo debe ser como las del tipo IIB⁵.
- Tipo V (fracturas acetabulares que por su trazo de fractura asocian una discontinuidad pélvica):
 - Tipo VA: Cuando existe un defecto óseo menor del 50% asociado se debe fijar primero la pared posterior con una placa de reconstrucción y asociarlo a un injerto triturado en el foco de la fractura. Posteriormente se debe insertar el componente acetabular con múltiples tornillos. Es recomendable la descarga de 8-12 semanas.

CAPÍTULO 4. FRACTURAS PERIPROTÉSICAS DE ACETÁBULO Y CADERA

- Tipo VB: Cuando existe un defecto óseo mayor del 50% asociado, primero se debe fijar la pared posterior con una placa de reconstrucción. Se puede asociar a injerto estructural en figura de 7 o suplementos de metal poroso para rellenar el defecto óseo. Posteriormente se debe insertar el componente acetabular cementado directamente o asociado a una caja de reconstrucción (*cup-cage*).
- Tipo VC: En caso de pacientes con tratamientos de irradiación pélvica, el manejo es similar a las de tipo VB, pero teniendo en cuenta el escaso potencial biológico de consolidación e integración de los componentes que se da en estos pacientes.

De acuerdo con la clasificación de Petersen y colaboradores⁶, podemos establecer el siguiente algoritmo terapéutico⁷:

- Tipo I (componente estable): Se debe realizar un tratamiento conservador mediante descarga con muletas. Únicamente plantearemos una osteosíntesis en caso de que, con componente acetabular estable, se trate de una fractura-luxación.
- Tipo II (componente inestable): Debe realizarse una revisión del componente acetabular y una osteosíntesis de la fractura. En caso de un buen remanente óseo, el recambio del componente acetabular aflojado por otro, previa osteosíntesis de la fractura, podría ser suficiente. En caso de un defecto óseo importante, puede ser necesario el uso de un injerto troceado/estructural con sistemas acetabulares especiales, como anillos antiprotrusión o sistemas de componente acetabular con caja de reconstrucción (*cup-cage*).

2. Fracturas periprotésicas femorales

Aunque resulte utópico establecer un tratamiento quirúrgico único para cada tipo de fractura periprotésica femoral, intentaremos realizar una aproximación a las pautas más adecuadas para el manejo de cada subtipo de fractura. Se han de tener en cuenta los diferentes hallazgos intraoperatorios, entre los que resulta fundamental la valoración de la estabilidad del vástago y el defecto óseo resultante tras la retirada del implante. Estos datos, en ocasiones, condicionarán una nueva clasificación de la fractura periprotésica distinta de la realizada con las pruebas radiológicas iniciales, con la consiguiente variación en el tipo de tratamiento quirúrgico que se ha de realizar.

2.1. Fracturas periprotésicas femorales intraoperatorias

- Tipo A (fracturas en metáfisis proximal sin extensión diafisaria):
 - Tipo A1 (perforación cortical): Habitualmente no necesita tratamiento al no comprometer la estabilidad del implante. En ocasiones puede ser necesario agregar un autoinjerto del fresado acetabular.
 - Tipo A2 (línea de fractura no desplazada): En caso de vástago no cementado, debemos retirar el vástago, realizar un cerclaje de la zona de fractura y finalmente reinsertar el vástago⁸.

TRATAMIENTO MULTIDISCIPLINAR DE LAS FRACTURAS PERIPROTÉSICAS

- Tipo A3 (línea de fractura desplazada): Requiere el uso de un vástago no cementado de anclaje diafisario asociado a descarga con muletas. En caso de afectación del trocánter mayor, debemos reducir la fractura y realizar una síntesis con cerclajes o placas de anclaje trocántereo.
- Tipo B (fracturas en diáfisis proximal):
 - Tipo B1 (perforación cortical): Se recomienda el uso de un vástago que sobrepase la zona de perforación dos veces el diámetro del canal femoral. De manera preventiva, se aconseja realizar un cerclaje distal a la zona de fractura.
 - Tipo B2 (línea de fractura no desplazada): Al igual que en el tipo B1, se recomienda un vástago que sobrepase la fractura dos veces el diámetro del canal femoral y un cerclaje profiláctico distal a la zona de fractura. Debe valorarse la opción de añadir un injerto estructural en forma de placas corticales.
 - Tipo B3 (línea de fractura desplazada): Se debe reducir la fractura y sintetizarla con cerclajes, para después proceder de forma idéntica a las tipo B2.
- Tipo C (fracturas de la diáfisis femoral distal):
 - Tipo C1 (perforación cortical): Se recomienda colocar un injerto esponjoso asociado a un injerto estructural en forma de tabla cortical.
 - Tipo C2 (línea de fractura no desplazada): Debe estabilizarse la fractura con cerclajes asociados a un injerto estructural en forma de tabla cortical.
 - Tipo C3 (línea de fractura desplazada): Debe realizarse una reducción de la fractura y osteosíntesis con placas y tornillos.

2.2. Clasificación de Vancouver: fracturas periprotésicas femorales posoperatorias

- Tipo A (fracturas de la región trocántérica):
 - Tipo AG (trocánter mayor): Inicialmente deben manejarse con carga parcial protegida con muletas y limitación de la abducción. Si existe un desplazamiento mayor de 2,5 cm, dolor persistente, inestabilidad o debilidad de los abductores por pseudoartrosis del trocánter mayor, debe realizarse una osteosíntesis de la fractura con alguno de los diferentes sistemas disponibles en la actualidad (cerclajes, placas con ganchos trocántereos, placas con tornillos bloqueados, etc.). Debe plantearse la utilización de un injerto esponjoso en caso de gran osteolisis.
 - Tipo AL (trocánter menor): En general, todas las fracturas de ese tipo, incluso las desplazadas, deben manejarse con carga parcial y limitación de la abducción. Solo debe plantearse la osteosíntesis si existe un gran fragmento metafisario unido al trocánter menor⁹.
- Tipo B (fracturas a lo largo del vástago femoral o justo en la punta):
 - Tipo B1 (con implante estable): Normalmente resulta difícil realizar una distinción preoperatoria entre el tipo B1 y el B2, y está descrito que hasta el 20% de las fracturas tipo B1 pasan a B2 tras los hallazgos intraoperatorios¹⁰. El objetivo del tratamiento quirúrgico en este tipo de situaciones es realizar una reducción y

CAPÍTULO 4. FRACTURAS PERIPROTÉSICAS DE ACETÁBULO Y CADERA

osteosíntesis de la fractura con suficiente estabilidad, pero evitando montajes excesivamente rígidos. Pueden utilizarse diversos materiales, como cerclajes, placas con tornillos bloqueados o injerto estructural en forma de tabla cortical. Habitualmente se utilizan combinaciones de estos tres tipos con montajes mediante placas que permiten la incorporación de cerclajes y la inserción de tornillos bloqueados, tornillos poliaxiales o tornillos unicorticales (figuras 1 y 2).

En general, deben ser placas largas que abarquen como mínimo más de 15 cm distales a la fractura (incluso hasta alcanzar la región metafisaria). Se recomienda hacer una reducción abierta a la altura del foco de la fractura, mientras que la inserción de la placa y el resto de los tornillos puede abordarse por técnicas percutáneas¹¹. El uso de injerto cortical es controvertido y debe individualizarse en cada caso en relación con la estabilidad del montaje. Este injerto debe colocarse en la posición más conveniente según el tipo de fractura y fijarse con cables o cerclajes¹² (figura 3).

- Tipo B2 (con implante aflojado): Es uno de los tipos más frecuentes con vástagos cementados. Tras el abordaje, podemos utilizar la zona de fractura como punto de entrada para retirar el cemento o el tapón restrictor (figura 4). Si fuese necesaria una mejor visualización, podemos abrir «en libro» el fragmento femoral proximal.

Tras retirar el vástago aflojado, valoraremos el estado del componente acetabular. Si es posible, retiraremos el inserto y valoraremos la estabilidad del cotilo. Si es estable, colocaremos un nuevo inserto y una nueva cabeza femoral de mayor diámetro para mejorar la estabilidad.

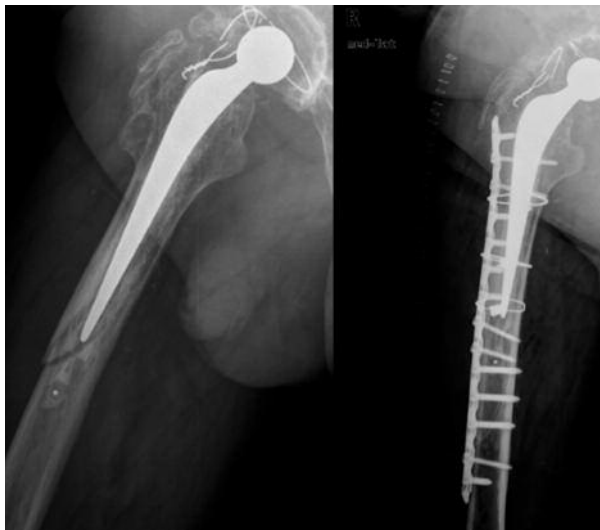

Figura 1. Imágenes radiológicas preoperatoria (izquierda) y posoperatoria (derecha) de una fractura femoral del tipo B1 de Vancouver tratada mediante osteosíntesis.

TRATAMIENTO MULTIDISCIPLINAR DE LAS FRACTURAS PERIPROTÉSICAS

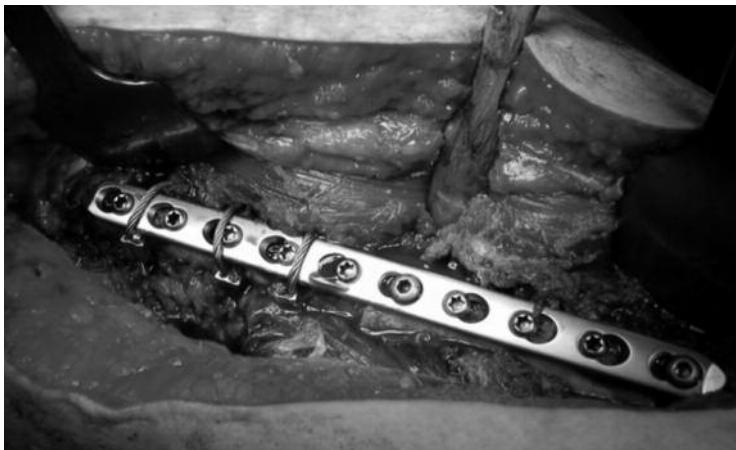


Figura 2. Imagen intraoperatoria de una fractura femoral del tipo B1 de Vancouver tratada mediante placa y cables.




Figura 3. Colocación de un injerto estructural en forma de dos placas corticales fijadas con cables en una fractura femoral tipo B1 de Vancouver.

Para la reconstrucción del componente femoral se debe emplear un vástago largo de anclaje diafisario que sobrepase la fractura. Aunque se recomienda el uso de vástagos de anclaje diafisario no cementados, en pacientes de gran edad pueden emplearse vástagos cementados, con los que se obtienen tasas de consolidación de la fractura y supervivencia ligeramente menores que con los vástagos no cementados¹³. Puede asociarse el aporte de placas de injerto cortical en caso de necesitar mayor estabilidad del montaje.

CAPÍTULO 4. FRACTURAS PERIPROTÉSICAS DE ACETÁBULO Y CADERA

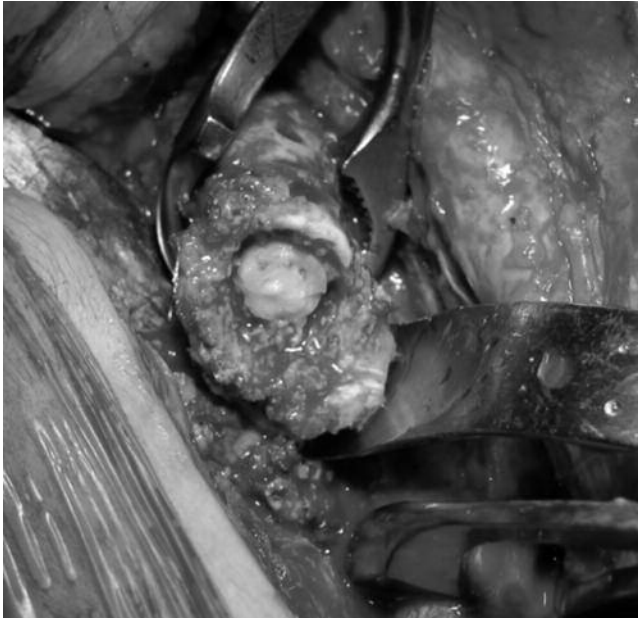


Figura 4. Visualización de cemento a través de la zona de fractura en un caso del tipo B2 de Vancouver.

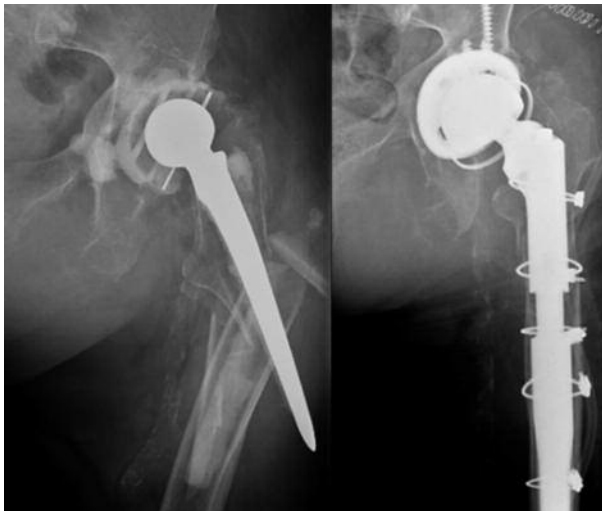

Figura 5. Fractura del tipo B3 de Vancouver (izquierda) resuelta con recambio acetabular con cotilo retentivo y vástago modular tipo Wagner (derecha).

TRATAMIENTO MULTIDISCIPLINAR DE LAS FRACTURAS PERIPROTÉSICAS

- Tipo B3 (con implante aflojado y escaso remanente óseo metafisario): Deben utilizarse implantes de gran longitud para puentear el defecto proximal (figura 5). En caso de importantes defectos proximales en los que no se pueda recuperar la zona metafisaria, se recomienda recurrir a alguna de estas dos soluciones: sistemas de injerto masivo metafisario al que se le inserta el vástago (pacientes jóvenes) o la implantación de un vástago tumoral que reemplace el defecto metafisario (pacientes mayores o de baja demanda) (figura 6)¹⁴.

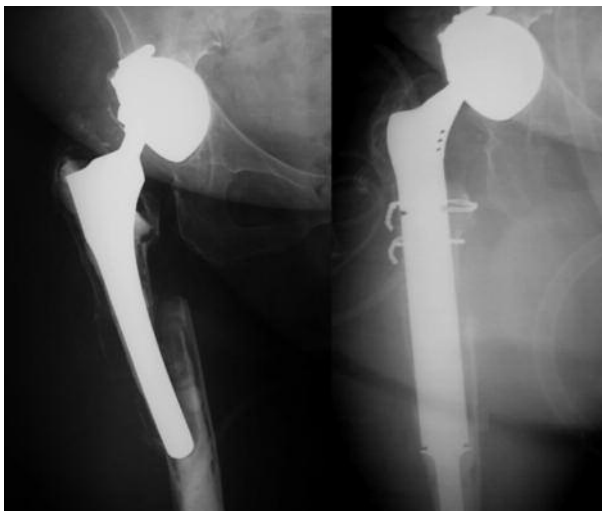


Figura 6. Fractura del tipo B3 de Vancouver (izquierda) resuelta con recambio acetabular con vástago tumoral (derecha).

- Tipo C (fracturas distales al vástago): Es uno de los tipos más frecuentes con vástagos cementados. Deben manejarse con reducción y osteosíntesis de la fractura, como si de una fractura supracondílea se tratara. Se aconseja una reducción abierta y el empleo de placas versátiles que permitan una fijación estable en dos zonas: distales a la fractura (con al menos 6-8 tornillos en diferentes planos distales, llegando a la zona intercondílea femoral si es posible) y alrededor del vástago (mediante cerclajes y tornillos unicorticales, tornillos poliaxiales). Es recomendable superponer la placa y el vástago en un tramo considerable (al menos dos diámetros corticales, que equivalen en el adulto a unos 6 cm), para evitar zonas de sobrecarga en el espacio que quedaría entre la punta del vástago y la placa.

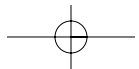
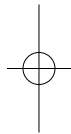
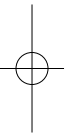
Existen diferentes filosofías en el tipo de placa que se ha de utilizar, como las tipo Dall-Milles, las tipo Lefevre con tornillos orientados hacia la cortical anterior y posterior, o placas más recientes que presentan un perfil predoblado para adaptarse al fémur y que combinan las características de los diferentes diseños clásicos^{15,16}. En el manejo posoperatorio, se recomiendan seis semanas de descarga parcial con bastones de codo.

CAPÍTULO 4. FRACTURAS PERIPROTÉSICAS DE ACETÁBULO Y CADERA

bibliografía

1. Fink B, Grossmann A, Singer J. Hip revision arthroplasty in periprosthetic fractures of vancouver type B2 and B3. *J Orthop Trauma*. 2012 Apr;26(4):206-11.
2. Lieberman JR, Erens G. Periprosthetic Fractures Associated with Total Hip and Knee Arthroplasty. *AAOS Comprehensive Orthopaedic Review*. 2009;2:1075-85.
3. Della Valle C J, Momberger NG, Paprosky WG. Periprosthetic fractures of the acetabulum associated with a total hip arthroplasty. *Instr Course Lect*. 2003;52:281-90.
4. Gelalis ID, Politis AN, Arnaoutoglou CM, Georgakopoulos N, Mitsiou D, Xenakis TA. Traumatic periprosthetic acetabular fracture treated by acute one-stage revision arthroplasty. A case report and review of the literature. *Injury*. 2010 Apr;41(4):421-4.
5. Chato M, Parfitt J, Pearse MF. Periprosthetic acetabular fracture associated with extensive osteolysis. *J Arthroplasty*. 1998 Oct;13(7):843-5.
6. Peterson CA, Lewallen DG. Periprosthetic fracture of the acetabulum after total hip arthroplasty. *J Bone Joint Surg Am*. 1996 Aug;78(8):1206-13
7. Masri BA, Dominic Meek RM, Duncan CP. Periprosthetic fractures evaluation and treatment. *Clin Orthop*. 2004;420:80-95.
8. Sakai R, Kikuchi A, Morita T, Takahira N, Uchiyama K, Yamamoto T, et al. Hammering sound frequency analysis and prevention of intraoperative periprosthetic fractures during total hip arthroplasty. *Hip Int*. 2011 Nov-Dec;21(6):718-23.
9. Van Houwelingen AP, Duncan CP. The pseudo A(LT) periprosthetic fracture: it's really a B2. *Orthopedics*. 2011 Sep;34(9):e479-81.
10. Greidanus NV, Mitchell PA, Masri BA, Garbuz DS, Duncan CP: Principles of management and results of treating the fractured femur during and after total hip arthroplasty. *Instr Course Lect*. 2003;52:309-22.
11. Chen DW, Lin CL, Hu CC, Wu JW, Lee MS. Finite element analysis of different repair methods of Vancouver B1 periprosthetic fractures after total hip arthroplasty. *Injury*. 2012 Jul;43(7):1061-5.
12. Rayan F, Konan S, Haddad FS. Uncemented revision hip arthroplasty in B2 and B3 periprosthetic femoral fractures - A prospective analysis. *Hip Int*. 2010 Jan-Mar;20(1):38-42.
13. Corten K, Macdonald SJ, McCalden RW, Bourne RB, Naudie DD. Results of cemented femoral revisions for periprosthetic fractures in the elderly. *J Arthroplasty*. 2012 Feb;27(2):220-5.
14. Pavlou G, Panteliadis P, Macdonald D, Timperley JA, Gie G, Bancroft G, et al. A review of 202 periprosthetic fractures —stem revision and allograft improves outcome for type B fractures. *Hip Int*. 2011 Jan-Mar;21(1):21-9.
15. Dennis MG, Simon JA, Kummer FJ, Koval KJ, Di Cesare PE. Fixation of periprosthetic femoral shaft fractures occurring at the tip of the stem: a biomechanical study of 5 techniques. *J Arthroplasty*. 2000;15:523-8.
16. Chakravarthy J, Bansal R, Cooper J. Locking plate osteosynthesis for Vancouver Type B1 and Type C periprosthetic fractures of femur: a report on 12 patients. Chakravarthy J, Bansal R, Cooper J. *Injury*. 2007 Jun;38(6):725-33.

Los autores agradecen al Servicio de Cirugía Ortopédica y Traumatología del Hospital Príncipe de Asturias (Alcalá de Henares, Madrid), y en especial al Dr. Alfonso Valles Purroy, la cesión de algunas de las imágenes de este capítulo.



Capítulo 4c. Fracturas periprotésicas de acetábulo y cadera: complicaciones y resultados

Dr. Santiago Ponce Pico
Dra. Vanesa Barroso
Dr. José Cordero Ampuero

SERVICIO DE CIRUGÍA ORTOPÉDICA Y TRAUMATOLOGÍA
 HOSPITAL UNIVERSITARIO DE LA PRINCESA (MADRID)

El tratamiento de las fracturas periprotésicas de fémur después de una artroplastia total de cadera ha estado históricamente asociado a altas tasas de fracasos del tratamiento, de complicaciones y de resultados insatisfactorios¹.

No obstante, existe solo un mínimo número de publicaciones en relación con las complicaciones del tratamiento de las fracturas periprotésicas^{2,3}. A pesar de ello, y a la vista de lo descrito en estas escasas series, resultan obvios dos hechos: las complicaciones de las fracturas periprotésicas son muy frecuentes y suelen ser bastante graves.

1. Complicaciones: importancia, incidencia y prevalencia

La lista de las posibles complicaciones de las fracturas periprotésicas de cadera va desde las meramente locales (sangrado, lesiones neurovasculares, luxaciones, infecciones, pseudoartrosis, etc.) a las sistémicas (ictus, infartos de miocardio, neumonías, etc.), pasando por una nada despreciable tasa de mortalidad (tabla 1)².

Utilizando la base de datos del Registro Nacional Sueco de Artroplastias de

Tipo de complicación	N = 1049
Sangrado copioso	36
Luxación precoz	34
Infección superficial de la herida	28
Muerte	13
Ictus	10
Úlceras o sangrado digestivo	9
Trombosis venosa profunda	8
Fallo cardiaco	7
Infarto de miocardio	6
Neumonía	5
Embolia pulmonar	5
Lesión vascular	2
Lesión del nervio ciático	2
Asistolia periquirúrgica	3
Septicemia	1
Miscelánea	16
Total	185 (18%)

Tabla 1. Complicaciones posquirúrgicas tras una fractura periprotésica.

TRATAMIENTO MULTIDISCIPLINAR DE LAS FRACTURAS PERIPROTÉSICAS

Tipo de complicación	N = 1049
Pseudoartrosis	59
Refractura	58
Aflojamiento aséptico	51
Luxación recurrente	40
Infección profunda	24
Fallo de la osteosíntesis	10
Miscelánea	3
Total	245 (23%)

Tabla 2. Complicaciones tardías como causa de reoperación.

Cadera se realizó un análisis de las complicaciones de 1049 fracturas periprotésicas declaradas entre 1979 y 2000². El tipo de complicaciones peri- y posquirúrgicas de esta serie se recogen en la tabla 1. Como cómputo global se registró un 18% de complicaciones, y 245 pacientes (23%) precisaron una reoperación por diversas razones (tabla 2). Durante los doce primeros meses fueron reintervenidos 109 pacientes (44,5%)².

En este mismo sentido, en una serie de 71 fracturas periprotésicas de cadera, todas ellas operadas, se reporta un 15,5% de complicaciones sistémicas mayores y un 15,5% de complicaciones menores³. El 32% de los pacientes de la serie (n = 23) precisó ser

reintervenido una o más veces tras el tratamiento inicial de la fractura periprotésica, y el 21% de ellos fue reoperado dentro del primer año³ (tabla 3).

Clasificación de Vancouver	A (n = 3)	B1 (n = 12)	B2 (n = 26)	B3 (n = 6)	C (n = 21)	Total
Revisión	0/0	0/0	2/10	0/3	0/0	2
Revisión + RAFI	0/2	0/1	4/10	1/2	0/0	5
RAFI	0/1	1/10	2/6	0/0	11/20	14
Clavo femoral	0/0	1/1	0/0	0/2	1/1	2
Total por tipo de fractura	0	2	8	1	12	23

Tabla 3. Número de reoperaciones en relación con el número de fracturas periprotésicas tratadas.

En una revisión de 99 fracturas periprotésicas, Holley y colaboradores⁴ encontraron complicaciones derivadas del tratamiento quirúrgico en el 29% de los pacientes. En su serie, solo un 74% de los pacientes lograron la consolidación de la fractura después del tratamiento primario, mientras que un 12% lo hizo tras someterse de nuevo a cirugía tras el fallo de la cirugía inicial, con una tasa de consolidación final del 86%. Los pacientes con alguna complicación precisaron, obviamente, una hospitalización de mayor duración (p = 0,02)⁴.

1.1. Infección

La infección de una fractura periprotésica puede producirse en dos escenarios distintos: primero, prótesis previamente infectada que secundariamente se fractura; y, segundo, infección posquirúrgica de una fractura periprotésica.

CAPÍTULO 4. FRACTURAS PERIPROTÉSICAS DE ACETÁBULO Y CADERA

1.1.1. Prótesis previamente infectada que secundariamente se fractura

Más del 11% de las prótesis infectadas se complican adicionalmente con una fractura periprotésica⁵. Para su tratamiento caben dos opciones: el recambio en un tiempo, o la artroplastia-resección asociada a la estabilización de la fractura.

El *recambio en un tiempo* conlleva riesgo de persistencia de la infección y de pseudoartrosis⁶.

Si se opta por la artroplastia-resección, además de que se mantienen los riesgos de persistencia de la infección y de pseudoartrosis infectada, cabe preguntarse por el procedimiento idóneo para estabilizar la fractura. La experiencia en nuestro servicio incluye tres casos tratados mediante fijación con placa, tornillos y cables. Sobre el uso de fijadores externos solo se encuentra en la literatura algún *case-report* ocasional⁷. En nuestra pequeña serie de tres pacientes tratados mediante artroplastia-resección y fijación con placa no se ha producido ningún caso de pseudoartrosis, pero en uno de ellos ha persistido la infección (figura 1). Emplear un clavo intramedular tras el Girdlestone tam-

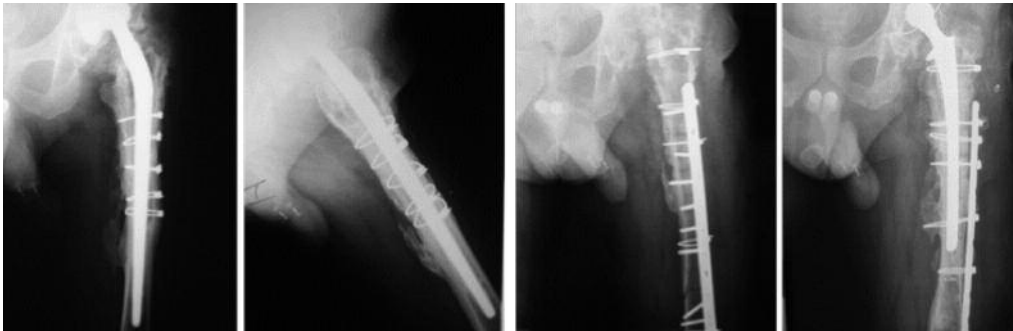

Figura 1. Artroplastia-resección y estabilización de la fractura con placa, tornillos y cerclajes.

bién ha sido comunicado ocasionalmente⁸; nuestra experiencia en este sentido es igualmente escasa, pero satisfactoria (figura 2).

Una última opción descrita en la literatura es el empleo de un espaciador *custom-made* para todo el fémur⁹.

1.1.2. Infección posquirúrgica de una fractura periprotésica

La incidencia de este tipo de infecciones varía según el tipo de tratamiento empleado para la fractura periprotésica.

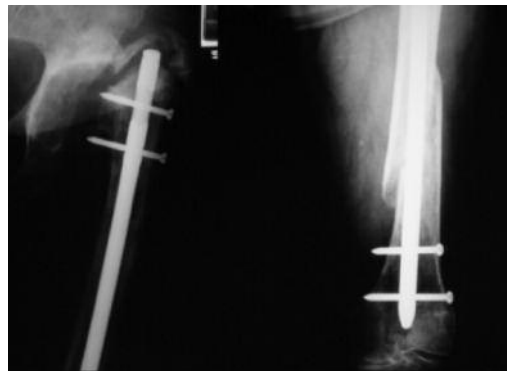


Figura 2. Artroplastia-resección y estabilización de la fractura con clavo intramedular.

TRATAMIENTO MULTIDISCIPLINAR DE LAS FRACTURAS PERIPROTÉSICAS

Cuando para el tratamiento se ha elegido el recambio por una prótesis no cementada, el riesgo se eleva al 8%¹⁰, cifra que corrobora la serie de La Princesa (1/8) (figura 3).

Una serie publicada de osteosíntesis con placas y cables refiere una incidencia de infección del 7% (3/45)¹¹, aunque en nuestra serie local dicha cifra es mucho más elevada, y se ha tenido problemas con 5 de 8 casos. Cuando la placa es bloqueada, la cifra mejora ostensiblemente hasta el 3%¹².

El tratamiento de elección para este tipo de infecciones dependerá de la situación de la prótesis y de la osteosíntesis, y es diferente si ambas son correctas y estables, o alguna de las dos es inestable o incorrecta.

Si la osteosíntesis y la prótesis son correctas y estables, puede optarse por utilizar simplemente antibioterapia sin cirugía, por realizar un desbridamiento manteniendo los implantes o por el recambio en un tiempo. En los dos primeros casos, una vez consolidada la fractura, es bastante recomendable extraer la osteosíntesis y reevaluar la situación de la prótesis.

Utilizar solo antibióticos, sin cirugía, es obviamente menos agresivo, pero nunca se tiene la certeza de que la concentración de antibióticos sea suficiente en las zonas más afectadas, y mucho menos podemos asegurar que se estén tratando las bacterias intracelulares. No obstante, en la serie de nuestro hospital se han curado cuatro casos tratados mediante este procedimiento.

El desbridamiento, sin embargo, permite eliminar el pus y todos los tejidos sospechosos (necróticos, mal vascularizados y aquellos cargados con bacterias intracelulares), pero es un procedimiento más agresivo, y, sobre todo, no elimina los biofilms

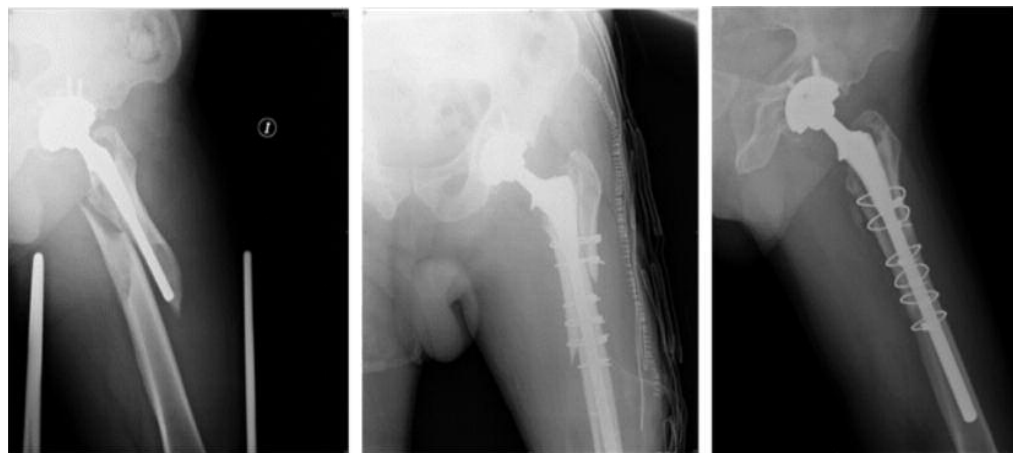

Figura 3. Infección en fractura periprotésica tratada mediante recambio con vástago largo recubierto de hidroxiapatita y cerclajes con cables.

CAPÍTULO 4. FRACTURAS PERIPROTÉSICAS DE ACETÁBULO Y CADERA

adheridos a la superficie de los implantes. Con este procedimiento también hemos conseguido curar los dos casos tratados de esta manera (figura 4).

El recambio en un tiempo, por el contrario, elimina los biofilms adheridos a los implantes al mismo tiempo que reduce la cantidad de tejidos con bacterias intracelulares. Este método, no prudente en el caso de implantes bien fijos, resulta en ocasiones muy agresivo, sin que nadie pueda garantizar, a priori, que sea posible conseguir una fijación estable de la fractura.

Cuando la prótesis no es estable o la osteosíntesis no es correcta, se puede optar por recambiar una o ambas en un tiempo, o proceder, como en el anterior aparta-

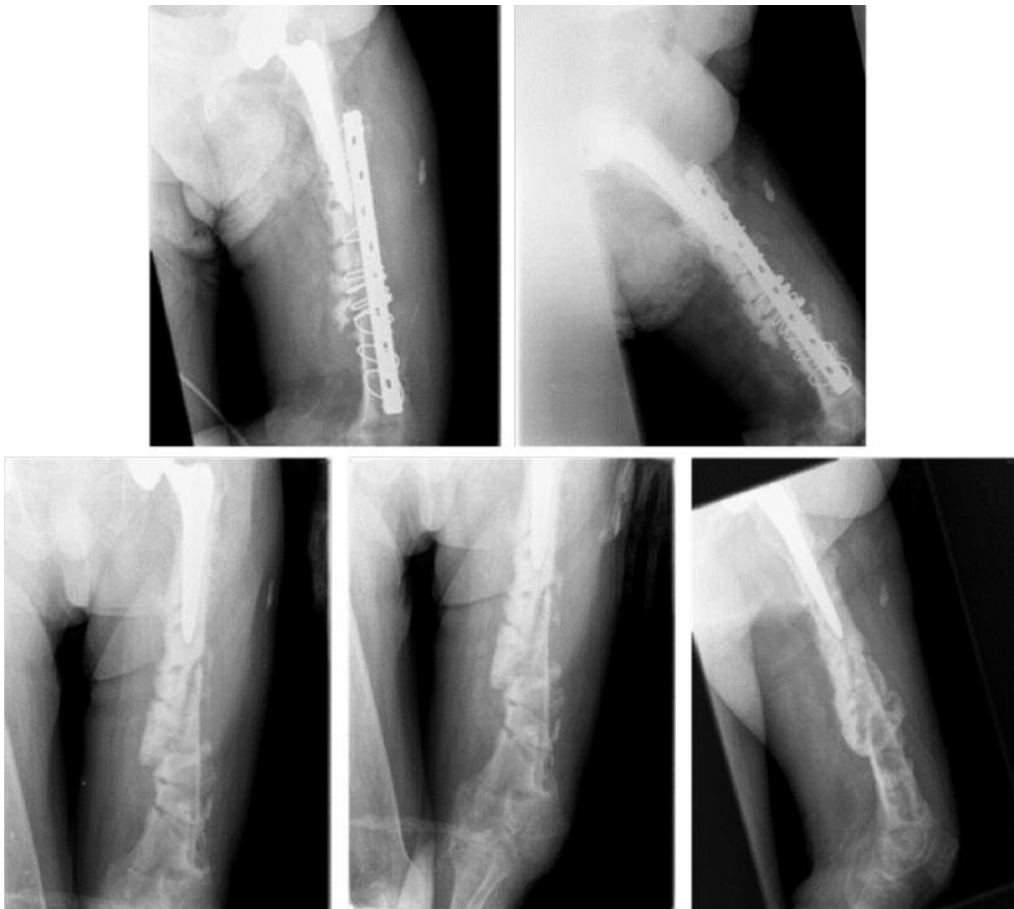

Figura 4. Infección de la osteosíntesis de una fractura periprotésica, con supuración de un año de evolución, tratada mediante desbridamiento (hubo que interrumpir la cirugía por problemas graves anestésicos). Finalmente se consiguió la curación de la infección, así como la consolidación de la fractura mediante tratamiento con yeso funcional. El paciente volvió a caminar con una muleta.

TRATAMIENTO MULTIDISCIPLINAR DE LAS FRACTURAS PERIPROTÉSICAS

do, a la artroplastia-resección y estabilización de la fractura. Este último procedimiento obliga, al menos, a dos cirugías, pero es más seguro para curar la infección y para consolidar la fractura. En nuestra corta serie este procedimiento «escalonado» nos ha permitido curar la infección y la fractura en los tres casos tratados de esta manera.

1.2. Retardo de la consolidación y pseudoartrosis

En la serie de Zuurmond de 71 fracturas periprotésicas de cadera³ la refractura o el fallo del implante fue la indicación más frecuente de reintervención (44% de las ocasiones), con la pseudoartrosis franca como indicación en el 17% de los casos. No obstante, la rotura de la placa estuvo inducida en la mayoría de los casos por el retardo de consolidación o la pseudoartrosis sumada a la carga progresiva. De hecho, en dicha serie, solo el 50% de los pacientes presentaban signos claros de consolidación radiológica a los seis meses. Del 50% restante, el 16% tuvo que ser reoperado. La presunción de consolidación de la fractura por parte del médico, quien tomó la decisión de movilización progresiva e inicio de carga, pudo haber contribuido al fallo del implante. Por ello, y para no subestimar la consolidación de la fractura, en este tipo de fracturas se deben hacer otras proyecciones radiográficas y prolongar la carga asistida con protección.

En este mismo sentido, en una revisión de 99 fracturas periprotésicas, Holley y colaboradores⁴ encontraron que solo un 74% de los pacientes lograron la consolidación de la fractura después del tratamiento primario, mientras que un 12% lo hizo tras someterse de nuevo a cirugía tras el fallo de la cirugía inicial, siendo la tasa de consolidación final del 86%.

En esta serie⁴ los pacientes con artritis reumatoide y con artritis reumatoide juvenil presentaron un resultado mucho peor que el resto de los pacientes, posiblemente debido a que, además de presentar un sistema inmune alterado, la reserva de hueso era muy pobre. De los 16 pacientes con estas patologías, solo 8 consolidaron bien tras el tratamiento inicial, mientras que 6 fracturas terminaron en pseudoartrosis, 3 tuvieron una nueva fractura y 2 pacientes necesitaron de una artroplastia total debido a pérdida ósea y a la falta de consolidación.

Pero además de la comorbilidad asociada y de la calidad ósea de base, el tipo de fractura periprotésica parece determinar, al menos en parte, el riesgo de pseudoartrosis. Así, por ejemplo, en la serie de Zuurmond³, el 31% de los pacientes inicialmente clasificados como fractura B2 de Vancouver fueron reintervenidos por pseudoartrosis, rotura de la placa o infección. En cambio, hasta el 55% de las fracturas tipo C tuvieron que ser reoperadas en la misma serie³, al presentar este tipo de fracturas un mayor índice de complicaciones, lo que concuerda con lo publicado en otros estudios².

En cuanto al tipo de tratamiento empleado, en la serie de Zuurmond³, al reevaluar las fracturas tipo C reoperadas, el 63,6% de ellas habían sido tratadas inicialmente con placa DCP, con placa DCP más cerclaje el 18,1%, y con dispositivo tornillo-placa

CAPÍTULO 4. FRACTURAS PERIPROTÉSICAS DE ACETÁBULO Y CADERA

(tipo DCS) el 18,1%³. Esta tasa tan elevada de fallo en la osteosíntesis apunta a una consolidación de la fractura más lenta. Por tanto, cuando de fracturas tipo C se trata es difícil conseguir una buena consolidación hasta en el 50% de los casos, independientemente del tipo de tratamiento, con evidencias que apoyan el uso de aloinjertos de cortical¹³.

En cambio, y aunque no ofrecen significación estadística, las fracturas B1 que fueron tratadas mediante reducción abierta y fijación interna con una placa más injerto de cortical tuvieron mayor tasa de consolidación (88%) que aquellos casos en los que solo se utilizó una placa (67%).

En el grupo de fracturas B2, la tasa de éxito con vástago cementado (85%) fue equivalente a la obtenida con prótesis no cementadas (80%). En el caso del grupo B3 se obtuvo mayor éxito en los casos en los que se revisó el componente femoral (83%).

No obstante, otra serie publicada en la que se recogieron los resultados de la artroplastia de revisión para fracturas tipo B concluye que los mejores resultados se obtuvieron con los vástagos no cementados porosos extensamente recubiertos¹⁴. En esta serie se usaban vástagos no cementados porosos recubiertos proximalmente, no cementados porosos extensamente recubiertos, cementados, y compuestos protésicos con aloinjerto.

El ambiente biológico puede estar influenciado por un implante intramedular (vástago). El daño tisular y, por ende, la afectación vascular debido a la primera cirugía pueden contribuir a una consolidación más precaria.

En definitiva, en el caso de las fracturas periprotésicas de fémur, solo los vástagos de revisión o los clavos intramedulares retrógrados que puentean el vástago ofrecen suficiente estabilidad como para tolerar la carga. Las fracturas que fueron tratadas mediante osteosíntesis tuvieron más complicaciones que las que fueron tratadas mediante revisión.

1.3. Mortalidad

Las fracturas periprotésicas femorales producen un aumento de la mortalidad, debido a que ocurren generalmente en pacientes de edad avanzada². En la serie anteriormente descrita de 71 fracturas la mortalidad ascendía al 5,6% a los tres meses del tratamiento quirúrgico, y aumentó hasta el 9,8% tras el primer año³.

En la serie del Registro Nacional Sueco de Artroplastias de Cadera², la mortalidad en el primer año fue muy similar al anterior estudio: 9,4%. La supervivencia a los 10 años fue del 73,2% y el 64,9% para las fracturas periprotésicas en cirugía primaria y revisión, respectivamente.

De la serie de Holley⁴ de 99 pacientes, 12 murieron en menos de 12 meses de seguimiento.

TRATAMIENTO MULTIDISCIPLINAR DE LAS FRACTURAS PERIPROTÉSICAS

2. Resultados

Los resultados en el manejo de las fracturas periprotésicas resultan, en general, variables debido a factores como la calidad del hueso, el patrón de la fractura y el tipo de tratamiento.

Pero además de ellos, cuando se intenta efectuar una comparación entre los diversos resultados de la literatura, la variabilidad de los resultados y, por tanto, la dificultad comparativa se hacen mayores debido a diferencias en los datos demográficos, los tipos de implantes utilizados, el tiempo de seguimiento del paciente, los tipos de técnicas empleadas y el número de artroplastias de revisión.

De momento no existe ningún ensayo clínico prospectivo que evalúe los resultados de los diferentes tipos de intervenciones quirúrgicas. No obstante, un estudio publicado en el 2003 demostró que la incidencia de fracturas periprotésicas que necesitaron cirugía de revisión descendía con el paso de los años, pasando de 20,45 por 100.000 habitantes/año durante el período 1990-1994 a 15,43 por 100.000 habitantes/año durante los años 1995-2000¹.

Este descenso en la necesidad de reintervención de las fracturas periprotésicas de cadera podría estar relacionado, por un lado, con el perfeccionamiento del diseño de los implantes y de la técnica quirúrgica y, por otro, con la mejora de aquellos factores de riesgo modificables relacionados con la cantidad y calidad de la reserva ósea.

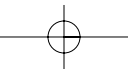
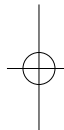
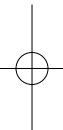
bibliografía

1. Sarvilinna R, Huhtala HSA, Puolakka TJS, et al. Periprosthetic fractures in total hip arthroplasty: an epidemiologic study. *Int Orthop* 2003;27:359-61.
2. Lindahl H, Malchau H, Herberts P, Garellick G. Periprosthetic femoral fractures: classification and demographics of 1049 periprosthetic femoral fractures from the Swedish National Hip Arthroplasty Register. *J Arthroplasty*. 2005;20:857-65.
3. Zuurmond RG, van Wijhe W, van Raay JJ, Bulstra SK. High incidence of complications and poor clinical outcome in the operative treatment of periprosthetic femoral fractures: An analysis of 71 cases. *Injury*. 2010;41:629-33.
4. Holley K, Zelken J, Padgett D, Chimento G, Yun A, Buly R. Periprosthetic fractures of the femur after hip arthroplasty: an analysis of 99 patients. *HSS J*. 2007;3:190-7.
5. Chevillote CJ, Ali MH, Trousdale RT, Larson DR, Gullerud RE, Berry DJ. Inflammatory laboratory markers in periprosthetic hip fractures. *J Arthroplasty*. 2009;24:722-7.
6. Ebraheim NA, Gomez C, Ramineni SK, Liu J. Fixation of periprosthetic femoral shaft fractures adjacent to a well-fixed femoral stem with reversed distal femoral locking plate. *J Trauma*. 2009;66:1152-7.
7. Sakai T, Ohzono K, Nakase T, Lee SB, Manaka T, Nishihara S. Treatment of periprosthetic femoral fracture after cementless total hip arthroplasty with Ilizarov external fixation. *J Arthroplasty*. 2007;22:617-20.
8. Schwab JH, Pagnano M, Haidukewych GJ, Trousdale R. A technique for treating periprosthetic fractures of the femur associated with deep prosthetic infection. *J Arthroplasty*. 2003;18:211-5.

CAPÍTULO 4. FRACTURAS PERIPROTÉSICAS DE ACETÁBULO Y CADERA

bibliografía

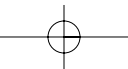
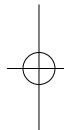
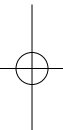
9. Sherman SL, Cunneen KP, Walcott-Sapp S, Brause B, Westrich GH. Custom total femur spacer and second-stage total femur arthroplasty as a novel approach to infection and periprosthetic fracture. *J Arthroplasty*. 2008;23:781-6.
10. Böhm P, Bischel O. Femoral revision with the Wagner SL revision stem: evaluation of one hundred and twenty-nine revisions followed for a mean of 4,8 years. *J Bone Joint Surg Am*. 2001;83-A:1023-31.
11. Corten K, Vanrykel F, Bellemans J, Frederix PR, Simon JP, Broos PL. An algorithm for the surgical treatment of periprosthetic fractures of the femur around a well-fixed femoral component. *J Bone Joint Surg Br*. 2009;91-B:1424-30.
12. Pressmar J, Macholz F, Merkert W, Gebhard F, Liener UC. Results and complications in the treatment of periprosthetic femur fractures with a locked plate system. *Unfallchirurg*. 2010;113:195-202.
13. Brady OH, Garbuz DS, Masri BA, Duncan CP. The treatment of periprosthetic fractures of the femur using cortical onlay allograft struts. *Orthop Clin North Am*. 1999;30:249-57.
14. Springer BD, Berry DJ, Lewallen DG. Treatment of periprosthetic femoral fractures following total hip arthroplasty with femoral component revision. *J Bone Joint Surg Am*. 2003;85-A(11):2156-62.



CAPÍTULO 5

Fracturas periprotésicas de rodilla





Capítulo 5a. Fracturas periprotésicas de rodilla: clasificación

Dra. Eva Rabanal Fernández
Dr. Josu Merino Pérez

SERVICIO DE CIRUGÍA ORTOPÉDICA Y TRAUMATOLOGÍA
HOSPITAL UNIVERSITARIO DE CRUCES (BILBAO, BIZKAIA)

Existen múltiples sistemas de clasificación disponibles en la literatura en relación con las fracturas periprotésicas de rodilla, por lo que la primera pregunta que debemos hacernos es: ¿cuál de ellos se debería utilizar? Para intentar responder a esta pregunta hay que determinar cuáles son las características que debemos buscar en un buen sistema de clasificación.

En primer lugar, ha de ser específico para una patología en particular y debe abarcar los aspectos más importantes de la misma, de forma y manera que nos ayude a caracterizar la naturaleza de la lesión, sin olvidar que, a su vez, debe poseer un número limitado de variables para asegurarnos que sea fácil de entender y de aplicar. De esta manera, facilitaremos que el sistema de clasificación sea fiable y reproducible tanto por un cirujano en diferentes momentos (concordancia intraobservador) como por varios cirujanos (concordancia interobservador). En segundo lugar, debe ser descriptivo y actuar como una guía terapéutica para el manejo de dicha patología, además de ofrecer un resultado esperable sobre su historia natural y pronóstico, de forma que pueda ser la base para la comparación de resultados. Y, por último, debe ser ampliamente aceptado y utilizado para que los resultados puedan ser compartidos y comparados¹.

Sin embargo, un sistema de clasificación ideal que cumpla todos estos requisitos probablemente no exista.

Posiblemente debido a su mayor frecuencia, las *fracturas periprotésicas femorales* han recibido históricamente más atención por parte de los diferentes autores que han intentado clasificarlas (Merkel y Johnson, Neer, DiGioia y Rubash)²⁻⁴. La más usada en la actualidad es la descrita por Rorabeck y Taylor¹, que determinan una serie de factores generales que hay que tener en cuenta para el tratamiento y resultado de las fracturas periprotésicas de rodilla (tabla 1).

Tipo	Estado de la fractura	Estado de la prótesis
I	No desplazada	Intacta
II	Desplazada	Intacta
III	Desplazada o no desplazada	Aflojada o defectuosa

Tabla 1. Clasificación de las fracturas periprotésicas femorales, según Lewis y Rorabeck.

TRATAMIENTO MULTIDISCIPLINAR DE LAS FRACTURAS PERIPROTÉSICAS

Esta clasificación destaca por su sencillez y reproducibilidad, y por ser ampliamente reconocida y utilizada. A pesar de ello, no cumple uno de los objetivos principales: servir de guía terapéutica. Hay aspectos importantes para la elección del tratamiento que no han sido tenidos en cuenta, como las características de la fractura o el remanente óseo, por lo que su utilidad en este sentido es relativa.

Por lo tanto, si bien esta clasificación nos ayuda a agrupar los diferentes tipos de fracturas y a unificar el lenguaje para poder comunicarnos con mayor precisión, resulta insuficiente como guía para la elección del mejor tratamiento posible para este tipo de fracturas.

A diferencia de la anterior, y para las relativamente poco frecuentes *fracturas periprotésicas tibiales*, la clasificación más usada es la descrita por Felix⁵ y colaboradores (tabla 2).

Tipo	Localización	Subcategoría
I	Meseta tibial	A: prótesis bien fijada
		B: prótesis aflojada
		C: fractura intraoperatoria
II	Adyacente a la prótesis	A: prótesis bien fijada
		B: prótesis aflojada
		C: fijación intraoperatoria
III	Distal a la prótesis	A: prótesis bien fijada
		B: prótesis aflojada
		C: fijación intraoperatoria
IV	Tubérculo tibial	

Tabla 2. Clasificación de las fracturas tibiales periprotésicas de rodilla, según Felix⁵.

Esta clasificación incluye la localización de la fractura y el momento en que se produce (intra- o posoperatoria) y resulta más útil para orientar el tratamiento, aunque tampoco considera factores como el remanente óseo o la presencia de vástagos.

En cuanto a las *fracturas periprotésicas patelares*, no hay ningún sistema de clasificación universalmente aceptado, pero, según un metaanálisis realizado por Chaidis⁶, la clasificación más utilizada para las fracturas periprotésicas patelares es la de Ortiguera y Berry⁷, que además proporciona orientación para un adecuado manejo terapéutico (tabla 3).

Además de estos tipos de clasificación de las fracturas periprotésicas de rodilla por región anatómica afecta, se utiliza en clínica otra forma de clasificación relacionada

CAPÍTULO 5. FRACTURAS PERIPROTÉSICAS DE RODILLA

Tipo	Estado del mecanismo extensor	Estado del implante	Remanente óseo
I	Intacto	Estable	Bueno
II	Lesionado	Estable	Bueno
III A	Intacto	Aflojado	Bueno
III B			Insuficiente

Tabla 3. Clasificación de las fracturas patelares periprotésicas de rodilla según Ortiguera y Berry⁷.

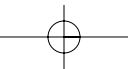
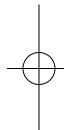
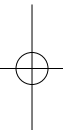
con el momento en que esta se producen (intra- o posoperatoriamente), tal y como hace la mencionada clasificación de Félix y colaboradores.

Las *fracturas periprotésicas intraoperatorias* presentan en general una muy baja incidencia. Aunque en la mayoría de las ocasiones pasan desapercibidas hasta la valoración del control radiológico posoperatorio, en otras ocasiones son mencionadas como meras «fisuras» en los protocolos quirúrgicos. Sea como fuese, lo cierto es que no suelen ser demasiado problemáticas desde el punto de vista clínico, y menos aún si son percibidas intraoperatoriamente, ya que pueden ser protegidas. Son más frecuentes en cirugías de revisión de pacientes con osteoporosis o mala calidad ósea.

Pero, sin duda, el grupo más frecuente de fracturas lo conforman las *fracturas periprotésicas posoperatorias*, que son aquellas que ocurren a partir de los tres meses de la cirugía y a cuyo tratamiento nos referiremos básicamente a continuación.

bibliografía

- Rorabeck CH, Taylor JW. Periprosthetic fractures of the femur complicating total knee arthroplasty. *Orthop Clin North Am.* 1999;30(2):209-214.
- Merkel KD, Johnson EW. Supracondylar fracture of the femur after total knee arthroplasty. *J Bone Joint Surg.* 1986; 68A(1):29-43.
- Neer CSD, Grantham SA, Shelton ML. Supracondylar fracture of the adult femur. A study of one hundred and ten cases. *J Bone Joint Surg.* 1967;49A(4): 591-613.
- DiGioia AM, Rubash HE. Periprosthetic fracture of the femur after total knee arthroplasty: a literature review and treatment algorithm. *Clin Orthop.* 1991;271: 135-42.
- Felix NA, Stuart MJ, Hanssen AD. Periprosthetic fractures of the tibia associated with total knee arthroplasty. *Clin Orthop.* 1997;345:113-24.
- Chalidis BE, Tsidis E, Tragas AA, Stavrou Z, Giannoudis PV. Management of periprosthetic patellar fractures: a systematic review of literature. *Injury Int J Care.* 2007; 38:714-24.
- Ortiguera CJ, Berry DJ. Patellar fracture after total knee arthroplasty. *J Bone Joint Surg.* 2002;84:532-40.



Capítulo 5b. Fracturas periprotésicas de rodilla: tratamiento quirúrgico

Dra. Eva Rabanal Fernández
Dr. Josu Merino Pérez

SERVICIO DE CIRUGÍA ORTOPÉDICA Y TRAUMATOLOGÍA
HOSPITAL UNIVERSITARIO DE CRUCES (BILBAO, BIZKAIA)

Están descritos diferentes tipos de tratamiento para las fracturas periprotésicas de rodilla, pero con independencia del que utilizemos ha de seguirse una serie de pasos comunes a todos ellos: un correcto diagnóstico (historia clínica, radiografías en dos proyecciones del fémur distal y la rodilla, y tomografía computarizada cuando sea necesaria), una correcta clasificación (Rorabeck, Felix y Ortiguera-Berry), una adecuada planificación quirúrgica dependiendo de la estabilidad (Rorabeck tipos I y II, Felix tipos A y C, Ortiguera-Berry tipo I y II) o inestabilidad del implante (Rorabeck tipos III y Felix tipo B, Ortiguera-Berry tipo III), y una precoz y correcta rehabilitación.

1. Fracturas periprotésicas femorales

1.1. Tratamiento conservador

Los pacientes que presentan fracturas femorales mínimamente desplazadas alrededor de una prótesis de rodilla (PTR) sin signos de aflojamiento pueden ser tratados de forma conservadora (figura 1).

Pero ¿qué se entiende por mínimamente desplazada? DiGioia y Rubash¹ definieron como alineamiento aceptable para estas fracturas menos de 5 mm de traslación, de 5° a 10° de angulación, menos de 1 cm de acortamiento y menos de 10° de rotación.

Para descartar el aflojamiento del implante, es necesario realizar una correcta anamnesis, es decir, conocer si el paciente presentaba dolor mecánico previo a la fractura y valorar la existencia de líneas radiolucetas o zonas de osteolisis en el estudio radiográfico.

El tratamiento conservador consiste normalmente en una inmovilización mediante yeso o una

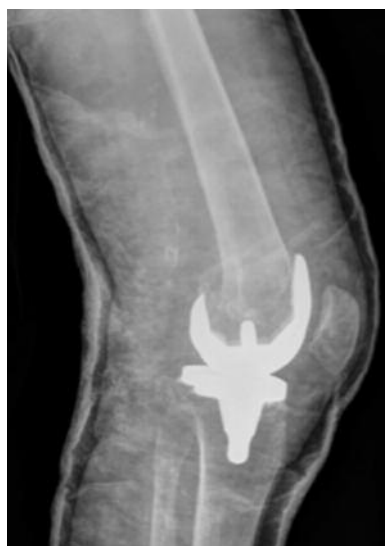

Figura 1. Fractura periprotésica femoral tipo I de Rorabeck. Tratamiento conservador.

TRATAMIENTO MULTIDISCIPLINAR DE LAS FRACTURAS PERIPROTÉSICAS

ortesis con refuerzo de rodilla, asociada a una restricción del apoyo. Clásicamente estos tratamientos estaban precedidos por un período de tracción transesquelética de entre 2 y 8 semanas, que en la actualidad no se considera imprescindible.

Si bien Sochart y Hardinge² defendieron vigorosamente esta opción terapéutica para las fracturas de tipo I, mencionando la ventaja de la ausencia de los riesgos quirúrgicos potenciales, aunque sin descartar la opción de una cirugía tardía si fuera necesario, este tratamiento debería reservarse para aquellos pacientes que no pueden seguir las recomendaciones y para aquellos con una limitada capacidad deambulatoria o con un alto riesgo quirúrgico, dadas las complicaciones derivadas del mismo:

- 1) Riesgo de desplazamiento de la fractura.
- 2) Riesgo de retraso de consolidación o pseudoartrosis.
- 3) Riesgo de rigidez articular³.
- 4) Mala tolerancia por parte de los pacientes.
- 5) Posibilidad de complicaciones sistémicas, principalmente tromboembolismos.

Cuando la fractura no desplazada del fémur ocurre intraoperatoriamente, el cirujano no debe dudar nunca en fijarla. Incluso una fisura no desplazada por encima del componente femoral debe estabilizarse mediante uno o dos tornillos de revestimiento, ya que siempre cabe la posibilidad de que una fractura no desplazada se desplace secundariamente debido a una torsión o una caída.

1.2. Enclavado endomedular

El enclavado retrógrado es una alternativa eficaz en el tratamiento de las fracturas femorales periprotésicas de rodilla en las que los componentes protésicos no presenten signos de aflojamiento.

Presenta diversas ventajas:

- 1) Proporciona una fijación biomecánicamente estable⁴.
- 2) Su introducción se realiza mediante una disección mínima de las partes blandas.
- 3) No compromete el aporte sanguíneo perióstico.
- 4) No requiere una gran demanda técnica por parte del cirujano.

A diferencia del tipo anterior, son pocas las indicaciones del enclavado anterógrado⁵. Su uso prácticamente quedaría limitado a fracturas femorales por encima de prótesis posteroestabilizadas sin vástago con un segmento de hueso distal suficientemente largo, de por lo menos 8 cm desde la línea de la articulación, y con la mínima conminución posible. Es importante en estos casos que el clavo sea suficientemente largo y alcance el componente femoral protésico, para evitar zonas de elevada tensión en el hueso y para permitir la fijación más distal posible del clavo. Cuanto más distal sea la fractura, más complicado será reducirla y mantener su reducción con un clavo anterógrado.

CAPÍTULO 5. FRACTURAS PERIPROTÉSICAS DE RODILLA

En contraposición a este, el enclavado retrógrado presenta varias ventajas que lo hacen más práctico: su solapamiento con el implante protésico está garantizado, facilita el control del bloqueo distal (para el que además de los tornillos convencionales se dispone en algunos modelos de hojas espirales para los casos de baja calidad ósea), es biomecánicamente más útil para aquellas fracturas con conminución de la cara medial y supone un beneficio para aquellos pacientes que presenten una fractura previa fijada mediante un sistema placa-tornillo deslizante en el fémur proximal ipsilateral, ya que el clavo se solapará con la placa evitando así la creación de zonas de estrés⁶.

Pero el enclavado retrógrado no es, de ninguna manera, la panacea. No se recomienda su uso en presencia de implantes endomedulares de cadera ipsilaterales (clavos o prótesis), ni en prótesis de rodilla posteroestabilizadas, prótesis de bisagra o prótesis con vástago por razones obvias.

Además, presenta algunos inconvenientes: es necesario entrar en la articulación, lo que puede aumentar el riesgo de infección periprotésica; no permite el control del varo o valgo en el foco de fractura⁷; requiere averiguar el modelo protésico para conocer la apertura intercondílea del componente protésico femoral⁸; y aunque es posible realizar el fresado del canal sin cambiar el inserto, algunos autores lo aconsejan porque facilita la técnica quirúrgica, permite una mejor limpieza de los restos óseos procedentes del fresado y evita dejar polietilenos dañados o desgastados que pueden pasar desapercibidos.

En el aspecto técnico, debemos tener en cuenta algunas recomendaciones:

- Colocar unas sábanas enrolladas o un saco bajo el muslo facilita una ligera flexión de la cadera y de la rodilla que relaja la musculatura isquiotibial y facilita la reducción de la fractura. Otra opción similar a la anterior es la de colocar un cubo de anatomía patológica⁹.
- Las fracturas en la frontera metafisodiafisaria deben mantenerse reducidas en las proyecciones anteroposterior y lateral previamente a la introducción del clavo, ya que este no las reducirá.
- Es necesario conocer el diámetro más ancho del clavo y el ancho de la apertura intercondílea del componente protésico femoral de la prótesis⁸.
- El ancho de apertura intercondílea suele variar entre 11,9 mm y 24 mm, mientras que los clavos varían desde 9 mm hasta 15 mm de diámetro.
- Es necesario tener en cuenta que el orificio de entrada del clavo va a localizarse más posterior que cuando no hay prótesis de por medio, lo que conlleva una fijación en tres puntos en lugar del clásico relleno de canal.
- Antes de introducir el clavo, debemos asegurarnos de que existe suficiente espacio distal a la fractura para el bloqueo del mismo.
- El clavo elegido debería tener varios orificios para la fijación distal.
- En ocasiones, retirar el inserto de polietileno puede facilitarnos la inserción de la aguja guía.

TRATAMIENTO MULTIDISCIPLINAR DE LAS FRACTURAS PERIPROTÉSICAS

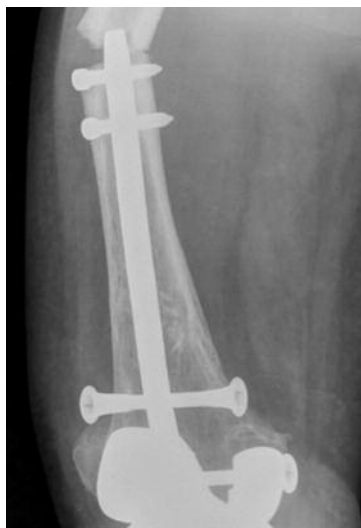

Figura 2. Fractura periprotésica femoral tipo II de Rorabeck. Enclavado endomedular retrógrado corto con fractura periimplante a la altura de la punta proximal.

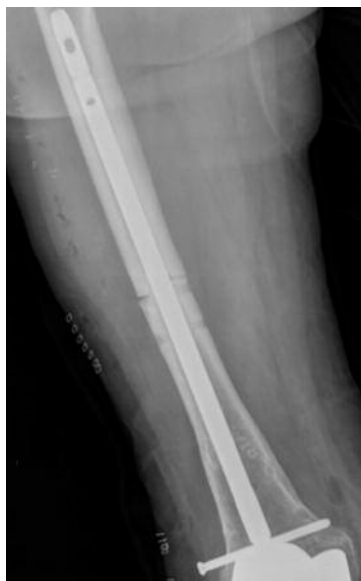

Figura 3. Fractura periprotésica femoral tipo II de Rorabeck. Enclavado endomedular retrógrado largo.

- Se recomiendan clavos largos que proximalmente alcancen el trocánter menor. Los clavos cortos presentan una mayor probabilidad de fractura en su punta proximal (figuras 2 y 3).

1.3. Placa no bloqueada

Antes del desarrollo de las placas bloqueadas, las opciones para tratar las fracturas femorales periprotésicas de rodilla sin aflojamiento de los componentes consistían en el clavo-placa de ángulo recto de AO, el tornillo placa DCS (figura 4) y la placa condílea¹⁰, que solían asociarse a cerclajes que interrumpían la circulación perióstica ante la falta de agarre de los tornillos, que solo se podían fijar a la cortical lateral por la presencia de vástagos femorales. La placa condílea era la más versátil, ya que permitía alcanzar zonas más distales¹¹.

En la actualidad, ninguna de ellas presenta ventajas cuando se las compara con los clavos o las placas bloqueadas⁷. De hecho carecen de la fuerza biomecánica adecuada y son difícilmente implantables en fracturas distales.

1.4. Placa bloqueada

La llegada de la placa bloqueada específica para el fémur distal ha revolucionado el tratamiento de estas complejas fracturas. Sus múltiples orificios (la mayoría de las placas presentan entre 5 y 8 orificios distales), a menudo poliaxiales, permiten una fijación distal más estable, creando así un sistema de ángulo fijo que permite un mejor control de la fractura en el plano coronal¹². Es, por tanto, biomecánicamente más consistente que la placa no bloqueada, y cuando falla no lo hace por aflojamiento de los tornillos individualmente¹³. Actúa como un fijador externo, pero en un plano submuscular, sin dañar el aporte sanguíneo perióstico, y permite una implantación mínimamente invasiva y percutánea¹⁴ (figura 5).

Si la comparamos con el enclavado, la placa de bloqueo⁷:

- No requiere realizar una artrotomía ni conocer la apertura intercondílea de la prótesis⁸.

CAPÍTULO 5. FRACTURAS PERIPROTÉSICAS DE RODILLA

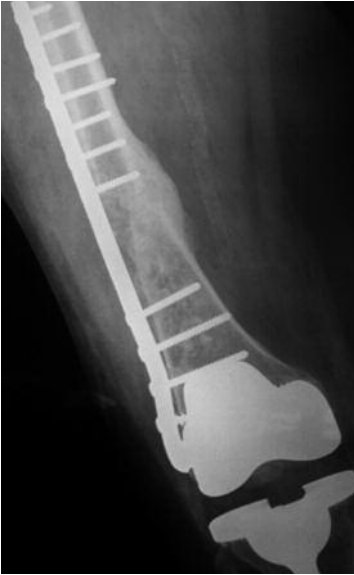

Figura 4. Fractura periprotésica femoral tipo II de Rorabeck. Placa no bloqueada.

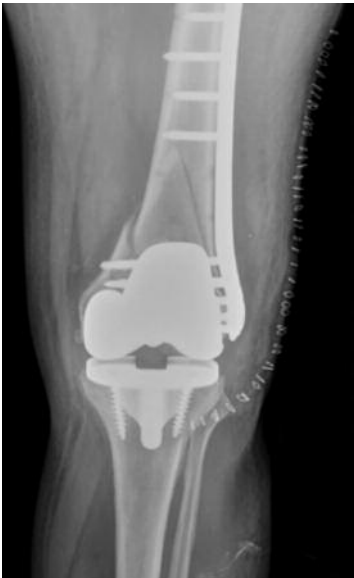

Figura 5. Fractura periprotésica femoral tipo II de Rorabeck. Placa bloqueada.

- No requiere recambio del espaciador de polietileno ni limpieza articular.
- Presenta más puntos para la fijación distal, lo que la hace más útil en fracturas distales.
- Es útil si hay una prótesis o un clavo de cadera ipsilateral, ya que permite extender la placa sobre la punta del mismo evitando crear zonas de estrés entre ambos componentes.

Su correcta implantación puede ser técnicamente más exigente, por lo que:

- Es necesario valorar si la reducción cerrada es posible para poder intentar una técnica percutánea. Cuando la fractura requiere una reducción abierta, es importante desperiostizar lo menos posible.
- Es importante la posición del paciente. Para ello, son válidos los consejos dados para el enclavado endomedular: colocar unas sábanas enrolladas, un saco bajo el muslo o un cubo de anatomía patológica⁹ facilitarán la reducción de la fractura.
- Es recomendable colocar un primer tornillo no bloqueado en el fragmento distal para aproximar la placa a la cortical externa, seguido de un segundo tornillo no bloqueado proximal para alinear la placa en las proyecciones anteroposterior y lateral. Posteriormente, se colocarán los tornillos de bloqueo que sean necesarios, preferiblemente bicorticales, sobre todo si el hueso es de baja calidad.
- A diferencia de las placas no bloqueadas, no es recomendable colocar los tornillos muy cerca de la fractura, en este caso la mejor opción es puentearla.
- No es ni necesario ni recomendable rellenar todos los orificios con tornillos.
- El injerto óseo es la clave para el éxito¹⁵. Se utiliza como complemento de las diferentes formas de fijación. La suplementación con hueso esponjoso en el sitio de la fractura, especialmente si se acompaña de hueso autólogo, mejorará las posibilidades de unión ósea.

TRATAMIENTO MULTIDISCIPLINAR DE LAS FRACTURAS PERIPROTÉSICAS

1.5. Otros sistemas menos frecuentes

El uso de fijadores externos se ha documentado en escasas ocasiones^{16,17}. Teóricamente permiten la consolidación de la fractura conservando la movilidad de la articulación. Sin embargo, requieren protección parcial de la carga; las fichas, al perforar el muslo, dificultan la movilidad del miembro; y la infección representa un importante riesgo que hay que tener en cuenta. Por lo tanto, hasta el momento su uso parece estar limitado a las lesiones de alta energía o con un importante compromiso de las partes blandas.

Otra opción descrita en el caso de las fracturas que involucran a una prótesis con vástago femoral sería realizar un alargamiento efectivo del mismo mediante un implante hecho a medida que se colocaría de manera anterógrada, y que encajaría sobre el vástago femoral previo¹⁸.

También se ha descrito la combinación de fijación intramedular con injerto autógeno¹⁹, mediante la inserción de un injerto libre de peroné en la cavidad intramedular de la región intercondílea y fijación del mismo al fragmento proximal del fémur mediante una placa pequeña y tornillos.

1.6. Prótesis de revisión

Las fracturas femorales periprotésicas femorales tipo III de Rorabeck se definen por presentar un aflojamiento del componente femoral. Estos casos, como comentábamos inicialmente, no pueden ser tratados únicamente mediante fijación interna, y es necesaria la revisión protésica.

Una revisión primaria permite conservar la alineación de la extremidad y permite una carga de peso temprana²⁰. En muchos casos, los defectos pueden ser tratados mediante segmentos de bloques metálicos que se atornillan dentro o se cementan al implante de revisión. En todos estos casos, es importante estabilizar el implante con un vástago intramedular largo^{20,21}. Como cualquier implante endomedular usado para la fijación de una fractura, el vástago deberá sobrepasarla por lo menos en una longitud igual al doble del diámetro femoral.

Lo más habitual es que el vástago seleccionado sea *press-fit* y la superficie del implante cementada. Estos vástagos no cementados deben tener una adecuada longitud y diámetro para controlar la longitud y la rotación del fémur. Si, por el contrario, el vástago seleccionado es cementado, hay que evitar la extravasación del cemento en el foco de fractura, ya que esto impediría la consolidación de la misma.

Tanto si el vástago es cementado como si no lo es, se suele asociar una placa que aporte fijación suplementaria.

1.7. Prótesis de revisión asociada a aloinjerto (composite)

Esta opción estaría indicada en aquellos pacientes relativamente jóvenes con fracturas periprotésicas tipo III de Rorabeck y poco hueso remanente o de baja calidad²², frecuentemente secundaria a osteólisis por residuos del polietileno o del metal.

CAPÍTULO 5. FRACTURAS PERIPROTÉSICAS DE RODILLA

Para la sustitución del fémur distal con una estructura de aloinjerto, este debe prepararse en una mesa de trabajo, para poder labrar el canal para el vástago y cementar el componente femoral. Es recomendable usar prótesis tipo bisagra, ya que no siempre se pueden reconstruir los ligamentos colaterales. Aunque, si fuera posible, se aconseja reinsertarlos en un intento de aumentar la estabilidad. Si el composite no es rotacionalmente estable, debería añadirse una placa de fijación.

Ya que el objetivo de este tipo de cirugía es lograr la consolidación entre el aloinjerto y el fémur distal nativo, algunos autores aconsejan realizar un corte entre el injerto y el hueso remanente y aplicar injertos de hueso esponjoso sobre las incisiones, en un intento de mejorar su unión.

1.8. Prótesis modulares tumorales

Estas prótesis pueden ser utilizadas en pacientes de edad más avanzada cuando existe poco remanente óseo asociado a un implante aflojado o como única alternativa a la amputación tras múltiples artroplastias de revisión previas. Pero también han sido utilizadas en pacientes con fracturas tipo II en las que la conminución es tan importante que impediría la deambulación precoz a pesar de la fijación.

Esta característica, la de permitir una carga total precoz, hace de la prótesis tumoral una opción muy atractiva. Además, no requiere esperar a la consolidación fractuaria.

Sin embargo, requiere recambiar el componente tibial, que puede estar bien fijado. Es una alternativa cara económicamente, y además su fracaso implica opciones de reconstrucción limitadas y aún más costosas.

2. Fracturas periprotésicas tibiales

Son relativamente poco frecuentes. Están típicamente asociadas con implantes aflojados y con osteolisis extensas, razones que obligan al recambio de los componentes. El objetivo primario del tratamiento es puentear la tibia proximal dañada con un componente de revisión con vástago. Para aumentar el remanente óseo, es recomendable impactar aloinjerto en la tibia proximal. Hay que ser muy cuidadoso en el acto quirúrgico con la tuberosidad tibial y la inserción del tendón patelar.

Cuando las fracturas se deben a traumatismos de alta energía y tengan componentes estables, lo más sencillo es utilizar placas laterales bloqueadas.

En el caso de las prótesis unicompartmentales, el tratamiento suele realizarse mediante reducción abierta y fijación interna si los componentes son estables y la fractura es reductible. En cambio, si el componente está aflojado o la fractura resulta irreductible, es mejor optar por una revisión protésica.

Para las fracturas intraoperatorias de meseta tibial se recomienda el uso de placa y tornillos. Cuando son posoperatorias deberían tratarse mediante revisión de la prótesis, que frecuentemente está aflojada, y estabilización de la fractura, dado que el

TRATAMIENTO MULTIDISCIPLINAR DE LAS FRACTURAS PERIPROTÉSICAS

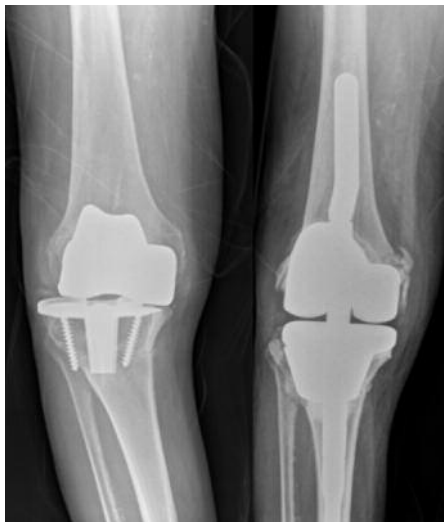

Figura 6. Fractura periprotésica tibial tipo IIB de Felix. Prótesis de revisión.

tratamiento conservador llega a fracasar hasta en el 83% de los casos²³ (figura 6).

En las fracturas adyacentes al tallo del componente tibial que ocurren dentro del quirófano es obligado sobrepasar la fractura mediante un vástago más largo y aportar injerto. Si la fractura se descubre posoperatoriamente, una inmovilización rígida acompañada de restricción del apoyo durante seis semanas suele ser suficiente siempre y cuando la prótesis esté bien fijada. Si no lo está, el defecto segmentario tibial que suele conllevar requiere de injerto óseo y revisión del componente tibial.

Son muy raras las fracturas distales a la prótesis intraoperatorias, pero representan un gran reto. Su tratamiento puede variar desde la inmovilización con yeso y prohibición de carga hasta la revisión en el mismo acto quirúrgico por un componente más largo, asociado incluso a osteosíntesis con placas de 4,5 mm. Las que ocurren posoperatoriamente pueden ser tratadas como fracturas aisladas de la tibia mediante una inmovilización con yeso seguida de una revisión tardía una vez que la fractura haya consolidado si se objetiva el aflojamiento del componente protésico (figura 7).

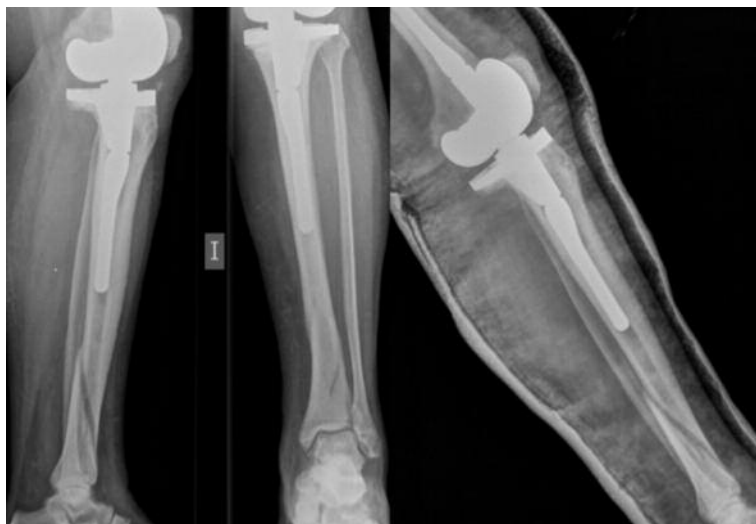

Figura 7. Fractura periprotésica tibial tipo IIIA de Felix. Tratamiento conservador.

CAPÍTULO 5. FRACTURAS PERIPROTÉSICAS DE RODILLA

Las aún más infrecuentes fracturas intraoperatorias de la tuberosidad tibial, irónicamente, podrían evitarse realizando una osteotomía de la tuberosidad en el acto quirúrgico. Cuando se producen posoperatoriamente pueden tratarse mediante inmovilización en extensión si no están desplazadas. Es necesario recordar su efecto devastador sobre la función de la rodilla, por lo que se tiende a la reducción abierta y fijación interna con cerclaje de alambre.

3. Fracturas periprotésicas patelares

Las fracturas patelares tipo I, con mecanismo extensor intacto y con componentes protésicos rotulianos bien fijados son, a menudo, hallazgos radiográficos que no requieren de ningún tipo de tratamiento. En caso de existir dolor, se recomienda la inmovilización durante períodos cortos seguidos de ortesis con bisagra para aumentar el rango de flexión progresivamente y de forma protegida.

Cuando el mecanismo extensor está afectado (fracturas tipo II) se debe restaurar su continuidad y garantizar la extensión activa de la rodilla. Es importante tener en cuenta que las fracturas patelares pueden estar asociadas con una malrotación del componente tibial o femoral que puede requerir una revisión quirúrgica. Si la fractura es postraumática, la piel puede estar contundida o macerada. Esto puede aumentar el riesgo de infección, por lo que puede estar indicado demorar la cirugía hasta asegurarnos una buena calidad cutánea.

Técnicamente, se prefiere una incisión media para poder limpiar el hematoma cuidadosamente, pero sin dañar las partes blandas circundantes, muy importantes para evitar la desvascularización patelar. Lo ideal sería utilizar dos tornillos canulados de rosca parcial para realizar un cerclaje en banda de tensión, ya que biomecánicamente ha demostrado ser lo más fuerte y resistente. Sin embargo, a menudo nos encontramos con patelas de poco grosor tras su plastia, por lo que generalmente nos vemos obligados a usar cerclajes con agujas²⁴ (figura 8). Si la fractura presenta pequeños fragmentos no reparables, es mejor realizar una patelectomía parcial.

En las fracturas tipo III, cuando el componente patelar está suelto y el mecanismo extensor intacto debemos pensar en que se ha producido una osteonecrosis patelar. Incluso con un componente aflojado, si el paciente mantiene la pierna en extensión contra gravedad, se recomienda un período de

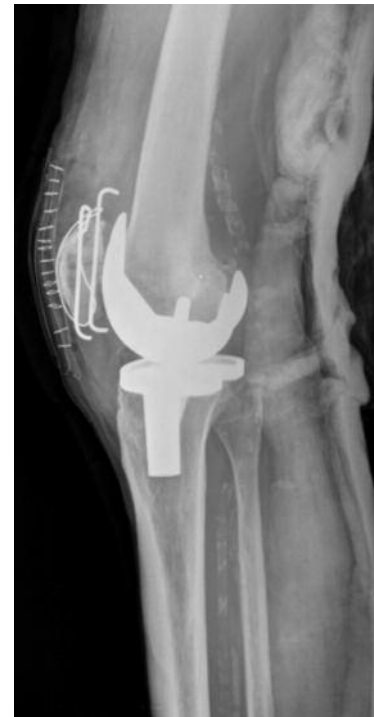

Figura 8. Fractura periprotésica patelar tipo II de Ortiguera-Berry. Cerclaje con agujas.

TRATAMIENTO MULTIDISCIPLINAR DE LAS FRACTURAS PERIPROTÉSICAS

tratamiento conservador, en especial si existe un antecedente traumático. Si los síntomas persistieran más allá de las tres semanas, se debe realizar o bien una revisión del componente patelar (si el hueso remanente es adecuado), o retirar el componente y realizar un remodelado patelar para obtener un *tracking* óptimo.

Cuando los intentos de reparación directa fracasan, no se recomienda seguir intentándolo debido a las altas tasas de infección periprotésica asociadas y a la baja tasa de éxito en la reconstrucción del aparato extensor. En estas situaciones se recomienda su reparación mediante un aloinjerto completo del mecanismo extensor.

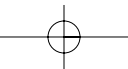
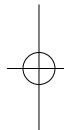
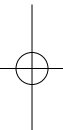
bibliografía

1. DiGioia AM, Rubash HE. Periprosthetic fracture of the femur after total knee arthroplasty: a literature review and treatment algorithm. *Clin Orthop*. 1991;271:135-42.
2. Sochart DH, Hardinge K. Nonsurgical management of supracondylar fracture above total knee arthroplasty. Still the nineties option. *J Arthroplasty*. 1997;12(7):830-4.
3. Culp RW, Schmidt RG, Hanks G, et al. Supracondylar fracture of the femur following prosthetic knee arthroplasty. *Clin Orthop*. 1987;222:212-22.
4. Herrera DA, Kregor PJ, Cole PA, Levy BA, Jönsson A, Zlowodzki M. Treatment of acute distal femur fractures above a total knee arthroplasty: systematic review of 415 cases (1981-2006). *Acta Orthop*. 2008;79(1):22-7.
5. Su ET, De Wal H, Di Cesare PE. Fracturas periprotésicas femorales proximales a prótesis totales de rodilla. *J Am Acad Orthop Surg (Ed Esp)*. 2004;3:84-92.
6. McGraw P, Kumar A. Periprosthetic fractures of the femur after total knee arthroplasty. *J Orthopaed Traumatol*. 2010;11:135-41.
7. Large TM, Kellan JF, Bosse MJ, Sims SH, Althausen P, Masonis JL. Locked plating of supracondylar periprosthetic femur fractures. *J Arthroplasty*. 2008;23(6):115-20.
8. Rodríguez-Merchán EC. Prótesis de rodilla primaria. Estado actual. Editorial Médica Panamericana; 2008.
9. Akinola B, Wynn-Jones H, Harrison T, Chirodian N. Positioning for operative fixation of supracondylar femur fractures. The bucket technique. *Tech Orthop*. 2010;25(1):81.
10. Chen F, Mont MA, Bachner RS. Management of ipsilateral supracondylar femur fractures following total knee arthroplasty. *J Arthroplasty*. 1994;9:521-6.
11. Koval KJ, Hoehl JJ, Kummer FJ, Simon JA. Distal femoral fixation: a biomechanical comparison of the standard condylar buttress plate, a locked buttress plate and the 95-degree blade plate. *J Orthop Trauma*. 1997;11:521-4.
12. Frigg R, Appenzeller A, Christensen R, et al. The development of the distal femur Less Invasive Stabilization System (LISS). *Injury*. 2001;32(3):SC24-SC31.
13. Zlowodzki M, Williamsom S, Cole PA, et al. Biomechanical evaluation of the less invasive stabilization system, angled blade plate and retrograde intramedullary nail for the internal fixation of distal femur femur fractures. *J Orthop Trauma*. 2004;18:494-502.
14. Farouk O, Krettek C, Miclau T, et al. Minimally invasive plate osteosynthesis: does percutaneous plating disrupt femoral blood supply less than the traditional technique? *J Orthop Trauma*. 1999;13:401-6.
15. Healy WL, Siliski JM, Incavo SJ. Operative treatment of distal femoral fractures

CAPÍTULO 5. FRACTURAS PERIPROTÉSICAS DE RODILLA

bibliografía

- proximal to total knee replacements. *J Bone Joint Surg.* 1993;75A(1):27-34.
16. Biswas SP, Kurer MH, Mackenney RP. External fixation for femoral shaft fracture after Stanmore total knee replacement. *J Bone Joint Surg.* 1992;74B(2):313-4.
 17. Pafilas D, Kourtzis N. Hybrid external fixation as a new treatment method for periprosthetic femoral fracture. A case report. *J Bone Joint Surg.* 2006;88(1):188-92.
 18. Meyer C, Alt V, Schroeder L, Heiss C, Schnettler R. Treatment of periprosthetic femoral fractures by effective lengthening of the prosthesis. *Clin Orthop Relat Res.* 2007;463:120-7.
 19. Tani Y, Inoue K, Kaneko H, et al. Intramedullary fibular graft for supracondylar fracture of the femur following total knee arthroplasty. *Arch Orthop Trauma Surg.* 1998;117(1-2):103-4.
 20. Cordeiro EN, Costa RC, Carazzato JG, et al. Periprosthetic fractures in patients with total knee arthroplasties. *Clin Orthop Rel Res.* 1990;252:182-9.
 21. McLaren AC, Dupont JA, Schroeber DC. Open reduction internal fixation of supracondylar fractures above total knee arthroplasties using the intramedullary supracondylar rod. *Clin Orthop.* 1994;302:194-8.
 22. Jacobs P, Williams R, Mabrey JD. Segmental skeletal replacement for periprosthetic fractures about the knee in debilitated patients. *Orthop Trans.* 1995;19:812.
 23. Stuart MJ, Hanssen AD. Total knee arthroplasty: periprosthetic tibial fractures. *Orthop Clin North Am.* 1999;30(2):279-86.
 24. Ortiguera CJ, Berry DJ. Patellar fracture after total knee arthroplasty. *J Bone Joint Surg Am.* 2002;84 A(4):532-40.



Capítulo 5c. Fracturas periprotésicas de rodilla: complicaciones

Dr. Plácido Zamora Navas

SERVICIO DE CIRUGÍA ORTOPÉDICA Y TRAUMATOLOGÍA
HOSPITAL CLÍNICO UNIVERSITARIO VIRGEN DE LA VICTORIA (MÁLAGA)

Las fracturas periprotésicas alrededor de una artroplastia total de rodilla suponen una situación de particular vulnerabilidad en las que las complicaciones del tratamiento, conservador o quirúrgico, son un hecho esperable.

Las particulares condiciones de estos pacientes, con un contexto local de pobre calidad ósea, una disminuida capacidad de consolidación y en ocasiones componentes aflojados y malalineados, así como una situación general con comorbilidades, mala tolerancia a la permanencia en cama o a las restricciones de la deambulación, hacen que el tratamiento de estas fracturas sea un terreno abonado para la aparición de complicaciones.

1. Complicaciones

En cifras generales las complicaciones pueden presentarse entre el 25 % y el 75 %¹ de los casos en el curso del tratamiento de estos pacientes. En un metaanálisis sobre 195 fracturas supracondíleas tratadas aparecen complicaciones en el 30 % de los pacientes, ya sean tratados de forma quirúrgica o conservadora².

Las complicaciones pueden ser de tipo común (aquellas presentes en cualquier procedimiento, como el riesgo de trombosis, aparición de infección, etc.) o específicas (aquellas que tienen que ver con la dificultad particular del abordaje, como el riesgo de lesiones vasculares, neurológicas, etc., o aquellas que se relacionan con la técnica de osteosíntesis que hemos utilizado).

1.1. Complicaciones comunes

La particular fragilidad biológica de estos pacientes hace que la *mortalidad* sea la primera de las complicaciones que podemos esperar, algo que puede acontecer en el 10 % de los casos y es equiparable a la situación de aquellos pacientes que sufren una fractura de cadera^{3,4}. No obstante, esta incidencia está en relación con la complejidad del procedimiento, de forma que la mortalidad en el primer año tras realizar un injerto estructural (que supone particulares condiciones adversas en el hueso), puede alcanzar el 30 %. De ellos, uno de cada tres ocurre en los primeros seis meses⁵. En similitud con las fracturas de cadera, también el retraso en la intervención quirúrgica ha sido relacionado con la mortalidad de los pacientes que sufren esta patología⁶.

TRATAMIENTO MULTIDISCIPLINAR DE LAS FRACTURAS PERIPROTÉSICAS

Estos pacientes que sufren un procedimiento quirúrgico de particular envergadura tienen igualmente un mayor riesgo de padecer *infecciones urinarias* tras los sondajes, e *infecciones de las vías* utilizadas para canalizar las venas y realizar la infusión de líquidos y sangre, así como *tromboflebitis*, que aparece en el 5% de los pacientes y que puede ver aumentada su gravedad con el desarrollo de un *tromboembolismo pulmonar sintomático* entre el 3% y el 10% de los pacientes^{7,8}.

Son también complicaciones comunes esperables la aparición de *hematomas posoperatorios*, que pueden aparecer tras abordajes extensos (8,5%) y que posteriormente pueden actuar como caldo de cultivo para sobreinfecciones en el 50% de estos casos². Estas infecciones pueden complicar el resultado de estos pacientes en el 3% de los casos, si bien es esperable en una mayor proporción en enfermos tratados mediante abordaje abierto y osteosíntesis con placa tanto de tipo convencional (5,7%) como en los fijadores internos (5,3%). En los pacientes tratados mediante osteosíntesis intramedular, las infecciones pueden ser tan bajas como del 0%⁹. La aparición de esta complicación puede comprometer el resultado hasta el grado de condicionar una amputación final como única forma de controlar la infección resistente a todo tipo de tratamiento y que puede amenazar la vida del paciente^{10,11}.

1.2. Complicaciones específicas

Las complicaciones específicas que cabe esperar en el tratamiento de estos pacientes están relacionadas con el abordaje quirúrgico, la técnica empleada y el tipo de implante.

Entre las complicaciones neurológicas que aparecen durante el abordaje ampliado para el tratamiento de estas lesiones, las *agresiones al nervio ciático poplíteo externo* son las más frecuentes y pueden estar presentes en casi el 10% de los casos⁷.

Las *lesiones vasculares* son igualmente un riesgo en el curso del tratamiento de estas fracturas y pueden afectar a la arteria tibial posterior hasta en el 10% de los casos⁷. La presencia de esta complicación no es uniforme, sino que viene condicionada por la agresividad de la técnica empleada. En estudios sobre cadáver se ha podido ver una diferencia de aparición que oscila entre el 0% de los casos en las placas que se implantan de forma percutánea y el 65% de aquellas en las que se realiza según un procedimiento convencional¹².

Son también complicaciones en este tratamiento las *refracturas por encima del material de osteosíntesis*, que pueden alcanzar igualmente el 10%⁷. Un perfil particular de estas refracturas son aquellas que afectan a la región entre dos componentes protésicos, cadera y rodilla⁷. En estos casos, las complicaciones asociadas a su tratamiento también ven incrementadas sus tasas¹³.

El *fracaso-movilización del material de osteosíntesis* es la complicación más frecuente de ver en aquellos pacientes tratados con alguna de las modalidades de placa. Podemos encontrar fallos del implante, que se acompañan de falta de consolidación, acortamiento de la longitud del miembro afectado y desalineación axial en el 20% de los

CAPÍTULO 5. FRACTURAS PERIPROTÉSICAS DE RODILLA

pacientes tratados mediante reducción abierta y osteosíntesis con placa convencional¹⁴. Para los pacientes en los que la contención de la fractura se realiza mediante la aplicación de un fijador interno, este tratamiento no está exento de fallos y las tasas de no consolidación pueden alcanzar cifras del 5,3%, con fallos del implante en alrededor del 3,5% que motivan un 8,8% de cirugías de revisión⁹.

Con el uso de dispositivos intramedulares, las reducciones conseguidas pueden ser menos precisas y los defectos de alineación pueden alcanzar el 28% de los casos, lo que requiere un 4,6% de segundos procedimientos⁹. En el caso de uso de material intramedular, un riesgo adicional es el de la migración intraarticular del clavo de osteosíntesis tras el fracaso de la contención de las fracturas, sobre todo en aquellas en las que el trazo de fractura es conminuto y se sitúa muy distalmente¹⁶ (figuras 1 y 2).

El *acortamiento de longitud del miembro* tras el tratamiento de estas fracturas también es una complicación posible debido al colapso de aquellas fracturas plurifragmentarias, aquellas en las que se ha producido un colapso y las que han sido sometidas a múltiples tratamientos¹⁷.

2. Resumen

En resumen, la presentación de una fractura alrededor de una artroplastia total de rodilla es una situación que puede verse acompañada de complicaciones que incluyen tasas de mortalidad de alrededor del 7%, una morbilidad general que alcanza el 41% y una local con fallo del tratamiento y necesidad de reintervenciones que puede ascender hasta el 27%.

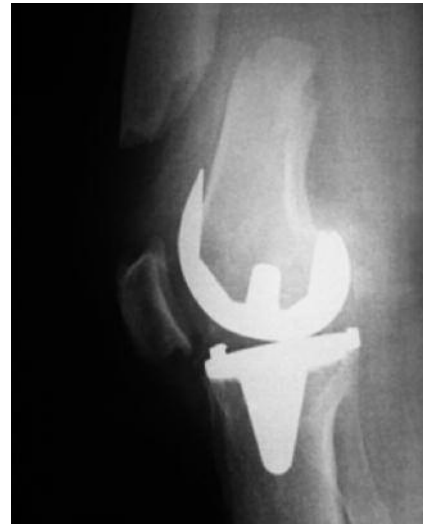

Figura 1. Fractura supracondílea alrededor de una prótesis total de rodilla.

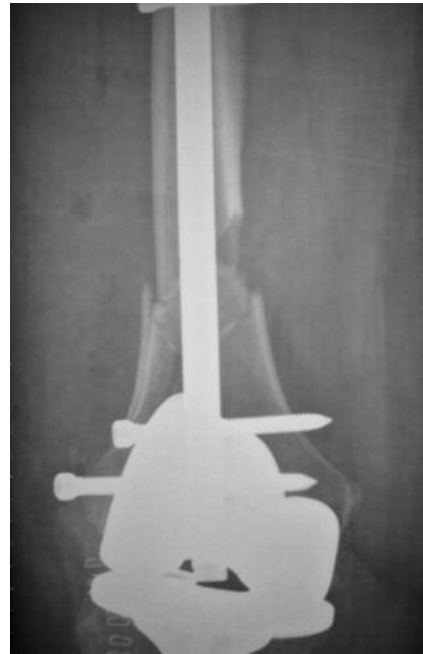

Figura 2. Fractura supracondílea alrededor de una prótesis total de rodilla: enclavado intramedular.

TRATAMIENTO MULTIDISCIPLINAR DE LAS FRACTURAS PERIPROTÉSICAS

bibliografía

1. Henry SL, Booth RE Jr. Management of supracondylar fractures above total knee prostheses. *Tech Orthop.* 1995;9:243-52.
2. Chen F, Mont MA, Bachner RS. Management of ipsilateral supracondylar femur fractures following total knee arthroplasty. *J Arthroplasty.* 1994;9:521-6.
3. Zuckerman JD, Skovron ML, Koval KJ, et al. Postoperative complications and mortality associated with operative delay in older patients who have a fracture of the hip. *J Bone Joint Surg.* 1995;77-A:1551-62.
4. Kolb W, Guhlmann H, Windisch C, Marx F, Koller H, Kolb K. Fixation of periprosthetic femur fracture above total knee arthroplasty with the less invasive stabilization system: a midterm follow-up study. *J Trauma.* 2010;69(3):670-76.
5. Virolainen P, Mokka J, Seppänen M, Mäkelä K. Up to 10 years follow up of the use of 71 cortical allograft (strut-grafts) for the treatment of Periprosthetic fractures. *Scan J Surg.* 2010;99:240-3.
6. Bhattacharyya T, Chang D, Meigs JB, Estok DM, Malchau H. Mortality after periprosthetic fracture of the femur. *J Bone J Surg.* 2007;89-A(12):2658-62.
7. Hoffmann MF, Jones CB, Sietsema DL, Koenig SJ, Tornetta P III. Outcome of periprosthetic distal femoral fractures following knee arthroplasty. *Injury.* 2012;43:1084-9.
8. Mortazavi MJ, Kurd MF, Bender B, Post Z, Parvizi J, Purtill JJ. Distal femoral arthroplasty for the treatment of periprosthetic fractures after total knee arthroplasty. *J Arthroplasty.* 2010;25:775-80.
9. Herrera DA, Kregor PJ, Cole PA, Levy BA, Jönsson A, Zlowodzki M. Treatment of acute distal femur fractures above a total knee arthroplasty. Systematic review of 415 cases (1981-2006). *Acta Orthopaedica.* 2008;79(1):22-7.
10. Steubel PN, Gardner MJ, Morshed S, Collinge CA, Gallagher B, Ricci WM. Are extremely distal periprosthetic supracondylar fractures of the femur too distal to fix using a lateral locked plate? *J Bone J Surg.* 2010;92-B:527-34.
11. Bezwada HP, Neubauer P, Baker J, Israelite CL, Johanson NA. Periprosthetic supracondylar femur fractures following total knee arthroplasty. *J Arthroplasty.* 2004;19:453-8.
12. Farouk O, Krettek C, Miclau T, Schandlmaier P, Guy P, Tscherner H. Minimally invasive plate osteosynthesis: does percutaneous plating disrupt femoral blood supply less than the traditional technique? *J Orthop Trauma.* 1999;13(6):401-6.
13. Hou Z, Moore B, Bowen TR, Irgit K, Matzko ME, Strohecker MS, Smith WR. Treatment of Interprosthetic Fractures of the Femur. *J Trauma.* 2011;71(6):1715-19.
14. Moran MC, Brick GW, Sledge CB, Dysart SH, Chien EP. Supracondylar femoral fracture following total knee arthroplasty. *Clin Orthop Relat Res.* 1986;324:196-209.
15. Platzer P, Schuster R, Aldrian S, Prosquill S, Krumboeck A, Zehetgruber I, Kovar F, Schwameis K, Vécsei V. Management and outcome of periprosthetic fractures after total knee arthroplasty. *J Trauma.* 2010;68(6):1464-70.
16. Pao JL, Jiang CC. Retrograde intramedullary nailing for nonunions of supracondylar femur fracture of osteoporotic bones. *J Formos Med Assoc.* 2005;104:54-9.
17. Figgie MP, Goldberg VM, Figgie HE III, Sobel M. The result of treatment of supracondylar fracture above total knee arthroplasty. *J Arthroplasty.* 1990;5:267-70.

Capítulo 5d. Fracturas periprotésicas de rodilla: resultados

Dr. Plácido Zamora Navas

SERVICIO DE CIRUGÍA ORTOPÉDICA Y TRAUMATOLOGÍA
HOSPITAL CLÍNICO UNIVERSITARIO VIRGEN DE LA VICTORIA (MÁLAGA)

La artroplastia total de rodilla es un procedimiento de reconocida costoeficacia, lo que ha llevado a que en la actualidad sea una de las intervenciones más frecuentes dentro del arsenal terapéutico de la cirugía ortopédica. Igualmente, la indicación de la artroplastia de rodilla ha pasado de tener un objetivo meramente de mínimos, pretendiendo minorar el dolor articular del paciente, para ser más ambicioso y proponerse devolver a este la calidad de vida, incluyendo la realización de las actividades físicas y deportivas que anteriormente tenía limitadas. Por último, el aumento de la esperanza de vida ha convertido la supervivencia de la artroplastia y la necesidad de una convivencia entre hueso e implante en un reto para la medicina y para áreas de conocimiento relacionadas como la ingeniería, la inmunología, etc.

Todo ello ha conducido a un aumento del rango de indicación de las artroplastias en cuanto a edad y a la exigencia de funcionamiento. Consecuentemente, debemos aceptar que, como contrapartida, la calidad del hueso disminuya, el desgaste de la artroplastia haya de ser tenido en cuenta y que el deterioro de esa relación se transforme en complicaciones, entre ellas las fracturas periprotésicas. Por todo ello, si bien la incidencia actual en este tipo de lesiones se sitúa entre el 0,3% y el 5,5% tras las artroplastias primarias, y hasta el 30% tras las de revisión¹, en los próximos 10-15 años esta cifra podría verse duplicada².

1. Resultados del tratamiento de las fracturas periprotésicas femorales

Los objetivos del tratamiento de las fracturas periprotésicas femorales serán el conseguir la consolidación de la fractura sin desviaciones rotacionales o axiales y sin acortamiento de la longitud del miembro, mediante una fijación lo suficientemente rígida como para conseguir una movilización precoz que permita alcanzar el mayor rango articular y el mantenimiento de una artroplastia funcionante con el hueso circundante en las mejores condiciones posibles.

Pero para la consecución de estos objetivos hemos de tener en cuenta que la situación de partida no es la más favorable de todas, debiendo tener en cuenta la existencia de alteraciones de la biología, como la que supone la presencia de un posible granuloma en la zona de osteolisis, una disminución de la vitalidad del hueso

TRATAMIENTO MULTIDISCIPLINAR DE LAS FRACTURAS PERIPROTÉSICAS

endóstico por la presencia del implante, y la debilitación del periostio por razón de la fractura presente y la que nosotros podemos agravar en función del método de fijación elegido. Esta situación basal se complica con una disminución del aporte vascular, clave de la consolidación ósea, que puede alcanzar el 50% del flujo normal³. De igual forma, debemos aceptar unas condiciones biomecánicas subóptimas por razón de la presencia de una menor masa ósea que acompaña a la situación de partida y que puede ser responsable de una conminución de la fractura, así como una menor densidad mineral ósea y, con ello, una capacidad de consolidación limitada y un no deseado retraso de la consolidación. A esto habrá que añadir también una disminución del hueso cortical que justificará unas condiciones biomecánicas en ocasiones insuficientes y una pobre calidad de la fijación por una inferior calidad ósea. A todo ello hay que añadir la dificultad de realizar una osteosíntesis, en su caso, por la presencia de un implante ocupando parte del hueso lesionado.

Las opciones de tratamiento pasan desde las conservadoras, mediante tracción e inmovilización en vendaje enyesado, hasta la artroplastia de revisión, pasando por la osteosíntesis tanto intra- como extramedular. En función de la opción terapéutica, deberemos esperar unos resultados diferentes y una diferente tasa de complicaciones.

1.1. Resultados radiológicos

El tratamiento conservador mediante inmovilización de estas fracturas está reservado para las fracturas no desplazadas sin extensión intercondilar⁴. El prolongado tiempo de inmovilización y la dificultad real de contención de los fragmentos conlleva una tasa de falta de consolidación y de desalineaciones que incluyen varo, flexo y rotación interna por tracción de los aductores y de los gastrocnemios⁵, y que pueden alcanzar el 20-25% a la par que una disminución en el rango articular de alrededor de 25°⁶. A cambio de estos resultados subóptimos, este tratamiento orilla los riesgos de infección. La aparición de estos resultados insatisfactorios puede elevar la tasa de intervenciones tardías hasta casi el 30% de los pacientes tratados de esta forma⁷.

Del tratamiento quirúrgico con reducción abierta y osteosíntesis con placa angulada convencional cabe esperar una consolidación variable de estas fracturas motivada por la calidad del hueso subyacente y por el perfil de la fractura, tasa de éxito que a su vez puede verse modificada por la adición o no de injerto. En alguna serie, la aplicación de injerto en este tipo de fracturas consigue la consolidación ósea sin desviaciones axiales en todos los casos⁸.

La introducción de técnicas de reducción indirecta con aplicación de placas de bajo contacto y fijadores internos más respetuosos con la biología del hueso y las partes blandas, a la par de utilizar un principio de estabilidad relativa para una consecución de una consolidación más biológica, tiene tasas de éxito del 100% de los casos⁹ (figura 1).

Podemos esperar una consolidación satisfactoria en el 91% de los pacientes y una más alta tasa de no consolidación cuando el tratamiento se ha realizado con

CAPÍTULO 5. FRACTURAS PERIPROTÉSICAS DE RODILLA

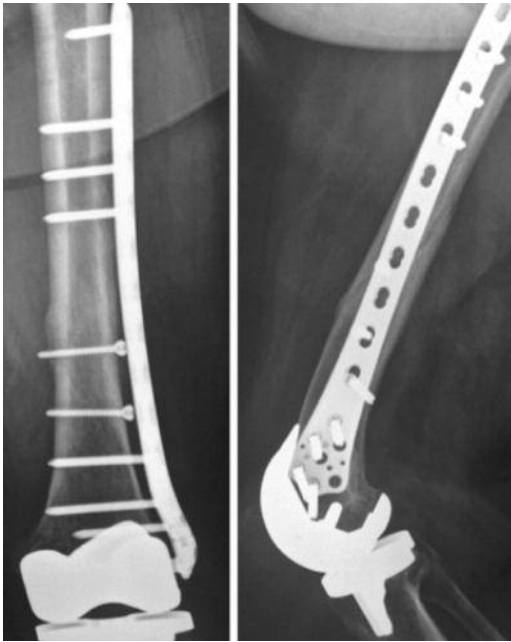


Figura 1. Fractura supracondílea alrededor de una prótesis total de rodilla. Fijador interno.

osteosíntesis extramedular, placa y tornillos, que cuando se ha realizado una osteosíntesis intramedular. Por el contrario, a pesar de las bondades y del concepto que suponen las placas de más reciente diseño, cuando la osteosíntesis con placas convencionales se realiza con exigencia de respeto a las partes blandas perifracturarias cabe esperar resultados tan buenos como con las más novedosas tecnologías¹⁰.

La osteosíntesis mediante clavos intramedulares es una opción más respetuosa con la biología, aunque precise de la violación de la articulación. Respecto a la tasa de consolidación, si bien algunos autores han encontrado tasas por encima del 90%¹¹, también se han señalado fallos que pueden oscilar entre el 30% y el 100% de los casos^{5,12}.

La artroplastia de revisión es igualmente una opción de tratamiento de estas fracturas cuando la artroplastia está aflojada. De estos casos, los peores resultados son aquellos en los que, además, se asocia una inestabilidad. En estos pacientes, la indicación de una artroplastia en «bisagra» ha sido considerada una buena opción para conseguir una recuperación de su estado previo en cuanto a estado clínico medido mediante el KSS, así como en la valoración funcional¹³. A pesar de estos resultados prometedores, los niveles de éxito no están aceptados universalmente¹⁴.

1.2. Resultados clínicos

La sintomatología dolorosa es la más importante en cuanto a clínica y solo el 71% de los pacientes serán capaces de tener una actividad diaria libre de dolor. De aquellos con una clínica de dolor persistente, en el 50% esta será de tipo severo, lo que impedirá la realización de actividades diarias. Este mal resultado tiene una mayor presencia entre los pacientes que han sido tratados de forma conservadora de la fractura periprotésica¹⁵.

La limitación del rango articular, que alcanza grados significativos en el 30% de los pacientes, es otra de las variables que medirán el resultado clínico en el tratamiento de estas fracturas, y esta es más frecuente entre los pacientes que han seguido un tratamiento conservador que en aquellos en los que se realiza osteosíntesis en alguna de sus variantes.

TRATAMIENTO MULTIDISCIPLINAR DE LAS FRACTURAS PERIPROTÉSICAS

A pesar de existir comunicaciones en las que no se ha encontrado diferencia en el resultado final entre los resultados del tratamiento conservador y quirúrgico, el tratamiento conservador de estas fracturas supone generalmente aceptar una pérdida de rango articular al final del tratamiento, una mayor presencia de dolor residual y una pérdida de capacidad de deambulación en el 50 % de los pacientes tratados de forma no quirúrgica, en contra del 13 % de aquellos que han seguido un tratamiento quirúrgico¹⁶.

La medición de los resultados en función de la aplicación de diferentes técnicas de osteosíntesis refleja una posibilidad de obtener unos resultados comparables con el uso de diferentes técnicas de osteosíntesis con placa, siempre que el respeto a la biología local sea una exigencia en el tratamiento. De esta forma, los resultados obtenidos por el mismo autor reflejan valores similares en este sentido con placas convencionales y con placas de diseño para ser implantadas con técnicas de mínima invasión^{11,16}.

2. Resultados del tratamiento de las fracturas periprotésicas tibiales

Las fracturas de la tibia en el contexto de la artroplastia total de rodilla son más infrecuentes que aquellas que afectan a la región supracondílea o a la rótula, y oscilan según las estadísticas entre el 0,4 % y el 1,7 %¹⁷. La revisión de Felix y colaboradores¹⁷ es la más extensa, además de exponer la clasificación y la orientación del tratamiento de este tipo de fracturas. De ellas, las que con mayor abundancia se han comunicado son las que se producen en el contexto de una debilitación ósea por la osteolisis en la evolución de la artroplastia de rodilla o las que se producen por estrés debido a una mala alineación del componente tibial¹⁸.

3. Resultados del tratamiento de las fracturas periprotésicas patelares

El resultado de la artroplastia total de rodilla depende en gran medida de la situación final y de la biomecánica de la rótula, lo que condiciona la sintomatología y, por tanto, el resultado final, y es responsable de gran parte de la cirugía secundaria de revisión de esta artroplastia¹⁹. No obstante, las fracturas de este hueso no son tan frecuentes como aquellas que afectan a la extremidad distal del fémur y pueden aparecer en el posoperatorio tanto de las artroplastias en las que se ha realizado reemplazo como de aquellas en las que no ha sido insertado el componente patelar²⁰. Su tasa de incidencia media oscila entre el 0,15 %²¹ tras las artroplastias primarias y el 12 %²² tras la artroplastia de revisión.

Si bien el tratamiento conservador es una opción, la mayoría de ellas pueden precisar un tratamiento quirúrgico en función de factores que conciernen a la fractura en sí, a localización de la fractura, al grado de separación de los fragmentos, así como a la situación de partida del hueso huésped, la competencia del mecanismo extensor, la estabilidad del implante y la calidad del hueso remanente.

Las opciones quirúrgicas pueden variar entre la reducción y la estabilización quirúrgica, la patelectomía o la resección del componente protésico.

CAPÍTULO 5. FRACTURAS PERIPROTÉSICAS DE RODILLA

La incidencia de las complicaciones depende del tratamiento empleado. La aparición de infección tras el tratamiento quirúrgico varía entre el 8,3%²³ y el 30,7%²⁴. Por su lado, la incidencia de trastornos de la consolidación es muy elevada y puede alcanzar el 100% en algunos estudios y conducir a un resultado pobre en todos los casos²⁵. En cuanto al resultado funcional medido según el rango de movilidad, aparece una disminución en la excursión articular que en ocasiones no supera 80° de flexión^{26,27}, que puede acompañarse de un flexo de rodilla que no suele superar 10°, aunque en ocasiones pueda ser superior a 20°²⁷⁻²⁹.

4. Resumen

En resumen, la comparación de los resultados que se pueden obtener en el tratamiento de las fracturas periprotésicas de rodilla es difícil debido a la indicación diferente que cada uno tiene en función de la localización y del perfil de la fractura y del estado del implante. El análisis de la bibliografía disponible ofrece publicaciones que en su mayoría son series de casos y sin grupos de comparación. No obstante, de su análisis se puede concluir que las opciones más recomendables son la osteosíntesis intramedular y el uso de placas implantadas con abordajes mínimos, respetando siempre la biología subyacente. De ellos, la osteosíntesis intramedular se acompaña de un mejor resultado medido en función de la necesidad de segundas cirugías y tasas de consolidación respecto a la cirugía convencional.

TRATAMIENTO MULTIDISCIPLINAR DE LAS FRACTURAS PERIPROTÉSICAS

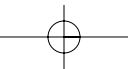
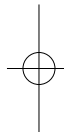
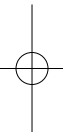
bibliografía

1. Su ET, Hargovind D, Di Cesare P. Periprosthetic femoral fractures above total knee replacements. *J Am Acad Orthop Surg.* 2004;12:12-20.
2. Kim KI, Egol KA, Hozack WJ, Parvizi J. Periprosthetic fractures after total knee arthroplasties. *Clin Orthop Relat Res.* 2006;446:167-75.
3. Rhinelander FW. Circulation in bone. En: Bourne GH, editor. *The biochemistry and physiology of bone*, vol. 2. 2nd ed. New York: Academic Press; 1972. p. 1-77.
4. Rorabeck CH, Taylor JW. Periprosthetic fractures of the femur complicating total knee arthroplasty. *Orthop Clin North Am.* 1999;30:265-77.
5. Figgie MP, Goldberg VM, Figgie HE 3d, Sobel M. The results of treatment of supracondylar fracture above total knee arthroplasty. *J Arthroplasty.* 1990;5:267-76.
6. Culp RW, Schmidt RG, Hanks G, Mak A, Esterhai JL, Heppenstall RB. Supracondylar fracture of the femur following prosthetic knee arthroplasty. *Clin Orthop Relat Res.* 1987;222:212-22.
7. Dennis DA. Periprosthetic fractures following total knee arthroplasty. *J Bone Joint Surg.* 2001;83-A:120-30.
8. Merkel KD, Johnson E. Supracondylar fracture of the femur after total knee arthroplasty. *J Bone Joint Surg.* 1986;68-A(1):29-43.
9. Chettiar K, Jackson MP, Brewin J, Dass D, Butler-Manuel PA. Supracondylar periprosthetic femoral fractures following total knee arthroplasty: treatment with a retrograde intramedullary nail. *Int Orthop.* 2009;33(4):981-5.
10. Kolb W, Guhlmann H, Windisch C, Marx F, Koller H, Kolb K. Fixation of periprosthetic femur fracture above total knee arthroplasty with the less invasive stabilization system: a midterm follow-up study. *J Trauma.* 2010;69(3):670-6.
11. Hierholzer C, von Räden C, Pötzel T, Woltmann A, Bühren V. Outcome analysis of retrograde nailing and less invasive stabilization system in distal femoral fractures: A retrospective analysis. *Indian J Orthop.* 2011;45(3):243-50.
12. Cordeiro EN, Costa RC, Carazzato JG, dos Santos Silva J. Periprosthetic fractures in patients with total knee arthroplasties. *Clin Orthop Relat Res.* 1990;252:182-89.
13. Mortazavi MJ, Kurd MF, Bender B, Post Z, Parvizi J, Purtill JJ. Distal femoral arthroplasty for the treatment of periprosthetic fractures after total knee arthroplasty. *J Arthroplasty.* 2010;25:775-80.
14. Pour AE, Parvizi J, Slenker N. Rotating hinged total knee replacement: use with caution. *J Bone Joint Surg.* 2007;89-A:1735-42.
15. Chen F, Mont MA, Bachner RS. Management of ipsilateral supracondylar femur fractures following total knee arthroplasty. *J Arthroplasty.* 1994;9:521-6.
16. Kolb K, Grützner P, Koller H, Windisch C, Marx F, Kolb W. The condylar plate for treatment of distal femoral fractures: a long-term follow-up study. *Injury.* 2009;40(4):440-8.
17. Felix NA, Stuart MJ, Hanssen AD. Periprosthetic fractures of the tibia associated with total knee arthroplasty. *Clin Orthop.* 1997;345:113-24.
18. Thompson NW, McAlinden MG, Breslin E, Crone MD, Kernohan WG, Beverland DE. Periprosthetic tibial fractures after cementless low contact stress total knee arthroplasty. *J Arthroplasty.* 2001;16(8):984-90.
19. Chun KA, Ohashi K, Bennett DL, El-Khoury GY. Patellar fractures after total knee replacement. *Am J Roentgenol.* 2005;185:655-60.
20. Tharani R, Nakasone C, Vince KG. Periprosthetic fractures after total knee arthroplasty. *J Arthroplasty.* 2005;20:27-32.
21. Grace JN, Sim FH. Fracture of the patella after total knee arthroplasty. *Clin Orthop Relat Res.* 1988;231:168-75.

CAPÍTULO 5. FRACTURAS PERIPROTÉSICAS DE RODILLA

bibliografía

22. Berry DJ, Rand JA. Isolated patellar component revision of total knee arthroplasty. Clin Orthop Relat Res. 1993;293:110-5.
23. Parvizi J, Kim KI, Oliashirazi A, et al. Periprosthetic patellar fractures. Clin Orthop Relat Res. 2006;446:161-6.
24. Keating EM, Haas G, Meding JB. Patella fracture after post total knee replacements. Clin Orthop Relat Res. 2003;413:93-7.
25. Brick GW, Scott RD. The patellofemoral component of total knee arthroplasty. Clin Orthop Relat Res. 1988;231:163-7.
26. Figgie III HE, Goldberg VM, Figgie MP. The effect of alignment of the implant on fractures of the patella after condylar total knee arthroplasty. J Bone Joint Surg. 1989;71-A:1031-9.
27. Goldberg VM, Figgie III HE, Inglis AE, et al. Patellar fracture type and prognosis in condylar total knee arthroplasty. Clin Orthop Relat Res. 1988;231:115-22.
28. Ortiguera CJ, Berry DJ. Patellar fracture after total knee arthroplasty. J Bone Joint Surg. 2002;84-A:532-40.
29. Hozack WJ, Goll SR, Lotke PA, et al. The treatment of patellar fractures after total knee arthroplasty. Clin Orthop Relat Res. 1988;231:123-7.



CAPÍTULO 6

Tratamiento médico complementario

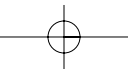
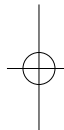
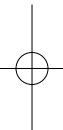
Dr. José R. Caeiro Rey

Servicio de Cirugía Ortopédica y Traumatología
Complejo Hospitalario Universitario de Santiago de Compostela
(Santiago de Compostela, A Coruña)

Dr. Íñigo Etxebarria Foronda

Servicio de Cirugía Ortopédica y Traumatología
Hospital Alto Deba (Gipuzkoa)





Capítulo 6. Tratamiento médico complementario

Dr. José R. Caeiro Rey

SERVICIO DE CIRUGÍA ORTOPÉDICA Y TRAUMATOLOGÍA
COMPLEJO HOSPITALARIO UNIVERSITARIO DE SANTIAGO DE COMPOSTELA
(SANTIAGO DE COMPOSTELA, A CORUÑA)

Dr. Íñigo Etxebarria Foronda

SERVICIO DE CIRUGÍA ORTOPÉDICA Y TRAUMATOLOGÍA
HOSPITAL ALTO DEBA (GIPUZKOA)

El tratamiento médico complementario de las fracturas periprotésicas podría enfocarse desde dos puntos de vista diferentes: el primero de ellos, planteando estrategias que de alguna manera favorezcan la integración y la estabilidad del implante y, con ello, actuar sobre la prevención de la fractura; y, el segundo, una vez que esta se haya producido, asumiendo que la osteoporosis o el hueso frágil es uno de los principales factores predisponentes de la misma, realizando medidas que incrementen la resistencia ósea con el fin de evitar la aparición de nuevas fracturas.

En este apartado discutiremos exclusivamente la utilidad de los diferentes fármacos antiosteoporóticos enfocados a tales fines, pero partiendo de la base de que el manejo de este tipo de pacientes debe realizarse aplicando una visión global e individualizada y que, en definitiva, no trate exclusivamente la fractura, sino al paciente que la tiene.

En este sentido, y como medidas generales aplicables a todos los pacientes con fractura periprotésica que tengan un componente de fragilidad ósea, son fundamentales las medidas de prevención de las caídas, el control de las enfermedades concomitantes y los fármacos que pudieran llevar asociados, la supresión de tóxicos y la corrección de estados carenciales, y, sobre todo, la corrección de los niveles de vitamina D, cuestión esta última que ha demostrado ser de enorme interés en el manejo de este tipo de pacientes¹.

1. Mejora de la integración de los implantes

Es conocido que durante los tres primeros meses tras una artroplastia total de cadera la densidad mineral ósea disminuye un 18% en todas las zonas de Gruen, pérdida que aumenta durante el primer año². Pero, además, una masa ósea baja previa afec-

TRATAMIENTO MULTIDISCIPLINAR DE LAS FRACTURAS PERIPROTÉSICAS

ta con mayor intensidad a esta pérdida, lo cual puede comprometer la estabilidad inicial del implante^{3,4}.

A pesar de ello, ningún fármaco antiosteoporótico tiene dentro de sus indicaciones la utilidad en la mejora de la estabilidad de los implantes y en la durabilidad de los mismos; no obstante, diversos trabajos han subrayado que la actuación farmacológica podría reducir la osteolisis periprotésica y aumentar la consistencia ósea alrededor del mismo.

Los *bifosfonatos* han sido los fármacos más estudiados a la hora de plantear farmacológicamente una mejor integración protésica basándose en el papel que juegan los osteoclastos en la osteolisis periprotésica, cuyo bloqueo podría reducir de alguna manera su acción nociva en el hueso que sustenta el implante. Pese a que en un reciente metaanálisis se reconoce la eficacia a corto y medio plazo de estos fármacos en la reducción de la pérdida de masa ósea periprotésica⁵, existe controversia acerca de su aplicabilidad clínica⁶ y no existe una recomendación clara al respecto. Hay que tener en cuenta también que existen trabajos que reflejan cómo tras el uso de bifosfonatos aumenta el riesgo de revisión protésica por infección, si bien es cierto que su uso a largo plazo disminuye el riesgo de revisión de cualquier tipo⁷. El ácido zoledrónico en infusión única ha demostrado un papel prometedor en la fijación inicial de los implantes tras una artroplastia de cadera⁸.

Por otro lado, el *anelato de estroncio* presenta trabajos experimentales que concluyen que este fármaco incrementa la fijación mecánica de los implantes, con un efecto positivo en la microarquitectura y en las propiedades biomecánicas del hueso que engloba dicho implante^{9,10}.

Desde el punto de vista de la osteoformación, cuyo fin sería el aumento del remanente óseo sobre el cual se asienta la prótesis, la *PTH 1-34* ha demostrado también experimentalmente una mejora en la fijación de diversos materiales en hueso porótico, con un aumento de la superficie de contacto entre el hueso y el implante, lo cual, según diversos autores, abriría una posibilidad de mejora en la estabilidad inicial protésica tras el tratamiento con este fármaco¹¹⁻¹³.

2. Incremento de la resistencia ósea

Podemos considerar el hueso frágil como uno de los principales factores predisponentes de la aparición de fracturas periprotésicas¹⁴ y, por lo tanto, y de alguna manera, podríamos decir que estas fracturas tienen un «perfil» osteoporótico siempre que su producción esté dentro del contexto de un mecanismo de baja energía. Por ello, cuando existe una fractura de este tipo es importante plantearse dos cuestiones: en primer lugar, que proporcionando una mejora en la consistencia y calidad del hueso mejoraremos el proceso de reparación y recuperación de la misma y, en definitiva, facilitaremos su manejo clínico; y, en segundo lugar, que actualmente se reconoce que la aparición de una fractura de perfil osteoporótico es uno de los factores de riesgo más importantes para la aparición de nuevas fracturas y, por lo tanto, debe ser un objetivo prioritario para el traumatólogo la prevención de la apa-

CAPÍTULO 6. TRATAMIENTO MÉDICO COMPLEMENTARIO

rición de nuevos eventos en el futuro, haciendo que, en lo posible, «la primera fractura sea la última»¹⁵.

Dentro de las medidas farmacológicas con las que contamos actualmente para alcanzar estos objetivos disponemos, en primer lugar, de los *bifosfonatos*, que además de mejorar la masa ósea y reducir el riesgo de fracturas han demostrado una reducción de la mortalidad en los pacientes que han sufrido una fractura de cadera, tanto en su presentación oral¹⁶ como intravenosa; el zolendronato es el que ha demostrado un mayor efecto en este sentido¹⁷. Este último hecho resulta muy interesante sobre todo si tenemos en cuenta que las fracturas periprotésicas tienen una mortalidad similar a las fracturas de cadera¹⁸. Desde el punto de vista de su eficacia antifractura, el alendronato y el risedronato han demostrado eficacia en la reducción del riesgo de fracturas vertebrales y no vertebrales, incluidas las de cadera; el ibandronato ha demostrado ser eficaz en la reducción de las fracturas vertebrales, aunque en las fracturas no vertebrales solo es eficaz en el subgrupo con riesgo más alto, y no ha demostrado eficacia en la reducción del riesgo de fractura de cadera; y el zolendronato ha resultado eficaz para la reducción de fracturas vertebrales y no vertebrales, incluyendo las de cadera en un seguimiento a tres años^{19,20}. Por la posibilidad de ciertos efectos secundarios con el tratamiento prolongado con este tipo de fármacos, sobre todo en lo referente a la aparición de las llamadas fracturas atípicas, se ha establecido su duración en unos cinco años, a partir de los cuales, en función de la estimación del riesgo que persista de sufrir una fractura por fragilidad, se debe evaluar la retirada del fármaco, la suspensión temporal del mismo o su sustitución por otro con un mecanismo de acción diferente²¹.

El *denosumab*, un anticuerpo monoclonal que se administra de forma subcutánea cada seis meses, inhibe de forma reversible la resorción ósea a través de la vía RANK-RANKL, promoviendo de este modo el incremento de la masa ósea trabecular y cortical. Reduce el riesgo de fracturas vertebrales, no vertebrales y de cadera a los tres años de tratamiento²². Hay trabajos que hablan de la eficacia del fármaco en lo referente al incremento progresivo de la densidad mineral ósea tanto en la columna lumbar como en la cadera y en el tercio distal del radio a los ocho años de tratamiento²³.

El *ranelato de estroncio* es un fármaco con mecanismo de acción mixto, formador y antirresortivo, que reduce el riesgo de fracturas vertebrales y no vertebrales, así como el de cadera en un subgrupo de pacientes de alto riesgo. Hay estudios que avalan la eficacia del fármaco tras ocho años de tratamiento²⁴. La posibilidad de que aumente el riesgo de eventos tromboembólicos y una reciente comunicación de la Agencia Europea de Medicamentos (EMA)²⁵ que advierte del incremento del riesgo de eventos cardiovasculares, incluido el infarto de miocardio en pacientes que han sido tratados con este fármaco, hacen que las indicaciones actuales del mismo sean mujeres posmenopáusicas con alto riesgo de fracturas y hombres con elevado riesgo de fractura, y se desaconseja su uso en pacientes con factores de riesgo cardiovascular.

TRATAMIENTO MULTIDISCIPLINAR DE LAS FRACTURAS PERIPROTÉSICAS

La *teriparatida* (*PTH 1-34*) es un agente anabólico, análogo de la hormona paratiroidea, que, administrado diariamente de forma subcutánea durante un máximo de dos años, aumenta de forma significativa la densidad mineral ósea, sobre todo en la columna lumbar. Reduce la incidencia de fracturas vertebrales y no vertebrales, aunque no de cadera^{19,20}.

3. Efecto sobre la consolidación ósea

El hecho de que muchas fracturas periprotésicas sean complejas, con un remanente óseo comprometido y con un requerimiento en numerosas ocasiones de cirugías agresivas, puede conllevar que su proceso de consolidación sea dificultoso. La administración de fármacos para el tratamiento de la fragilidad ósea podría alterar de alguna manera dicho proceso, por lo que puede existir cierta preocupación por parte del cirujano a la hora de administrarlos, al menos de una forma precoz.

Ningún fármaco tiene reconocida dentro de sus indicaciones la mejora en los mecanismos de reparación de las fracturas, aunque hay muchos estudios, la mayoría experimentales, que estudian su influencia tanto en la velocidad de consolidación como en la estructura y calidad del callo óseo que se forma.

Los *bifosfonatos*, al inhibir la actividad osteoclástica (a su vez es necesaria para la formación del callo óseo, sobre todo en su fase de remodelado)²⁶, podrían alterar este proceso reparativo. En el momento actual se considera que, efectivamente, estos fármacos pueden influir en el desarrollo y remodelado del callo, si bien el resultado final, desde el punto de vista de la resistencia, permanece intacto e incluso mejora^{27,28}. Hay trabajos que a nivel clínico muestran cómo su administración precoz no afecta al proceso de consolidación en fracturas osteoporóticas de radio distal²⁹, aunque estudios con ácido zoledrónico muestran que la potencia mecánica del callo óseo es mayor cuando este se administra tras dos semanas de la aparición de la fractura³⁰. Por tanto, el momento de administración de los fármacos antirresortivos puede ser un punto a tener en cuenta a la hora de valorar las propiedades mecánicas del hueso en reparación.

El *denosumab*, en un análisis preespecificado de su estudio pivotal en el que se analizan las fracturas no vertebrales, incluyendo las de cadera, no mostró retrasos en la consolidación ni pseudoartrosis tras la administración del fármaco, incluso en los sujetos que recibieron la inyección el día después o el previo a la fractura³¹.

Diversos trabajos experimentales muestran cómo el *anelato de estroncio* mejora la velocidad de consolidación de la fractura, a la par que mejora la densidad ósea y la calidad del callo, que es más maduro y está mejor mineralizado, y presenta mejores propiedades biomecánicas³²⁻³⁴.

Por último, la *teriparatida* ejerce un efecto anabólico que promueve la formación de hueso nuevo prácticamente en todas las fases de formación del mismo³⁵. A nivel clínico existen trabajos en los que se muestra cómo mejora la consolidación de las frac-

CAPÍTULO 6. TRATAMIENTO MÉDICO COMPLEMENTARIO

turas de radio distal³⁶, aunque todavía son necesarios más estudios para poder realizar una recomendación clara en cuanto a su uso como tratamiento coadyuvante del proceso de consolidación, ya que la mayoría de los trabajos al respecto son experimentales o series de casos³⁷.

bibliografía

- Mesa-Ramos M, Caeiro-Rey JR, Etxebarria-Foronda I, Carpintero-Benítez P. Aspectos de interés para el cirujano ortopédico y traumatólogo sobre la vitamina D. *Rev Esp Cir Ortop Traumatol.* 2012;56:164-73.
- Venesmaa PK, Kröger HP, Jurvelin JS, Miettinen HJ, Suomalainen OT, Alhava EM. Periprosthetic bone loss after cemented total hip arthroplasty: a prospective 5-year dual energy radiographic absorptiometry study of 15 patients. *Acta Orthop Scand.* 2003; 74:31-6.
- Alm JJ, Mäkinen TJ, Lankinen P, Moritz N, Vahlberg T, Aro HT. Female patients with low systemic BMD are prone to bone loss in Gruen zone 7 after cementless total hip arthroplasty. *Acta Orthop.* 2009;80:531-7.
- Aro HT, Alm JJ, Moritz N, Mäkinen TJ, Lankinen P. Low BMD affects initial stability and delays stem osseointegration in cementless total hip arthroplasty in women. *Acta Orthop.* 2012;83:107-14.
- Lin T, Yan SG, Cai XZ, Ying ZM. Bisphosphonates for periprosthetic bone loss after joint arthroplasty: a meta-analysis of 14 randomized controlled trials. *Osteoporos Int.* 2012;23:1823-34.
- Hamilton WG. Risedronate decreases bone loss around hip implants, but how useful is its effect? *J Bone Joint Surg Am.* 2011;93:e120(1)-(2).
- Thillemann TM, Pedersen AB, Mehnert F, Johnsen SP, Soballe K. Postoperative use of bisphosphonates and risk of revision after primary total hip arthroplasty: a nationwide population-based study. *Bone.* 2010;46:946-51.
- Friedl G, Radl R, Stihsen C, Rehak P, Aigner R, Windhager R. The effect of a single infusion of zoledronic acid on early implant migration in total hip arthroplasty. A randomized, double-blind, controlled trial. *J Bone Joint Surg Am.* 2009;91:274-81.
- Maïmoun L, Brennan TC, Badoud I, Dubois-Ferriere V, Rizzolli R, Amman P. Strontium ranelate improves implant osseointegration. *Bone.* 2010;46:1436-41.
- Li Y, Feng G, Gao Y, Luo E, Liu X, Hu J. Strontium ranelate treatment enhances hydroxyapatite-coated titanium screws fixation in osteoporotic rats. *J Orthop Res.* 2010;28:578-82.
- Gabet Y, Müller R, Levy J, Dimarchi R, Chorev M, Bab I, Kohavi D. Parathyroid hormone 134 enhances titanium implant anchorage in low-density trabecular bone: A correlative micro-computed tomographic and biomechanical analysis. *Bone.* 2006;39:276-82.
- Daugaard H, Elmengaard B, Andreassen T, Bechtold J, Lamberg A, Soballe K. Parathyroid hormone treatment increases fixation of orthopedic implants with gap healing: a biomechanical and histomorphometric canine study of porous coated titanium alloy implants in cancellous bone. *Calcif Tissue Int.* 2011;88:294-303.
- Skripitz R, Böbling S, Rütger W, Aspenber P. Stimulation of implant fixation by parathyroid hormone (1-34). A histomorphometric comparison of PMMA cement and stainless steel. *J Orthop Res.* 2005;23:1266-70.
- Jakubowitz E, Seeger JB, Kretzer JP, Heisel C, Kleinhans JA, Thomsen M. The influence of age, bone quality and body mass index on periprosthetic femoral fractures: A bio-

TRATAMIENTO MULTIDISCIPLINAR DE LAS FRACTURAS PERIPROTÉSICAS

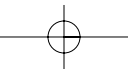
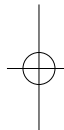
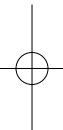
bibliografía

- mechanical laboratory study. *Med Sci Monit.* 2009;15:307-12.
15. Eisman JA, Bogoch ER, Dell R, Harrington JT, McKinney Jr RE, McLellan A, Mitchel PJ, Silverman S, Singleton R, Siris E. Making the first fracture the last fracture: ASBMR Task Force Report on Secondary Fracture Prevention. *J Bone Miner Res.* 2012;27:2039-46.
 16. Beaupre LA, Morrish DW, Hanley DA, Maksymowych WP, Bell NR, Jubly AG, Majumdar SR. Oral bisphosphonates are associated with reduced mortality after hip fracture. *Osteoporos Int.* 2011;22:983-91.
 17. Lyles KW, Colón-Emeric CS, Magaziner JS, Adachi JD, Pieper CF, Mautalen C, et al. Zoledronic acid in reducing clinical fracture and mortality after hip fracture. *N Engl J Med.* 2007;357:1799-1809.
 18. Bhattacharyya T, Chang D, Meigs JB, Estok DM 2nd, Malchau H. Mortality after periprosthetic fracture of the femur. *J Bone Joint Surg Am.* 2007;89:2658-62.
 19. Grupo de Estudio e Investigación de la Osteoporosis de la Sociedad Española de Cirugía Ortopédica y Traumatología. GEIOS-SECOT. Tratamiento multidisciplinar de la fractura de cadera. Madrid: Multimédica Proyectos; 2009.
 20. Pérez-Edo L, Alonso-Ruiz A, Roig-Vilaseca D, García-Vadillo A, Guañabens N, et al. Actualización 2011 el consenso Sociedad Española de Reumatología de Osteoporosis. *Reumatol Clin.* 2011;7:357-79.
 21. Caeiro-Rey JR, Etxebarria-Foronda I, Mesa-Ramos M. Fracturas atípicas relacionadas con el uso prolongado de bifosfonatos. Estado de la situación. *Rev Esp Cir Ortop Traumatol.* 2011;55:392-404.
 22. Cummings SR, San Martin J, McClung MR, Siris ES, Eastell R, Reid IR et al. Denosumab for prevention of fractures in postmenopausal women with osteoporosis. *N Engl J Med.* 2009;361:756-65.
 23. McClung MR, Lewiecki EM, Geller ML, Bolognese MA, Peacock M, Weinstein RL et al. Effect of denosumab on bone mineral density and biomechanical markers of bone turnover: 8 year results of a phase 2 clinical trial. *Osteoporos Int.* 2013;24:227-35.
 24. Reginster JY, Bruyere O, Sawicki A, Roces-Varela A, Fardellone P, Roberts A, et al. Long-term treatment of postmenopausal osteoporosis with strontium ranelate: results at 8 years. *Bone.* 2009;45:1059-64.
 25. European Medicines Agency. Recommendation to restrict the use of Protelos/Osseor (strontium ranelate). EMA/258269/2013.
 26. Goldhahn J, Little D, Mitchell P, Fazzalari NL, Reid IR, Aspenberg P, Marsh D; ISFR working group drugs and fracture repair. Evidence for anti-osteoporosis therapy in acute fracture situations — Recommendations of a multidisciplinary workshop of the International Society for Fracture Repair. *Bone.* 2010;46:267-71.
 27. Fleish H. Can bisphosphonates be given to patients with fractures? *J Bone Miner Res.* 2001;16:437-40.
 28. Peter CP, Cook WO, Nunamaker DM, Provost MT, Seeder JG, Rodan GA. Effect of alendronate on fracture healing and bone remodeling in dogs. *J Orthop Res.* 1996;14:74-9.
 29. Gong HS, Song CH, Lee YH, Rhee SH, Lee HJ, Baek GH. Early initiation of bisphosphonate does not affect healing and outcomes of volar plate fixation of osteoporotic distal radial fractures. *J Bone Joint Surg Am.* 2012;94:729-36.
 30. Amanat N, McDonald M, Godfrey C, Bilton L, Little D. Optimal timing of a single dose of zoledronic acid to increase strength in rat fracture repair. *J Bone Miner Res.* 2007;22:867-76.
 31. Adami S, Libanati C, Boonen S et al. Denosumab treatment in postmenopausal women with osteoporosis does not interfere with fracture-healing: results from the FREEDOM trial. *J Bone Joint Surg Am.* 2012;94:1-7.

CAPÍTULO 6. TRATAMIENTO MÉDICO COMPLEMENTARIO

bibliografía

32. Li YF, et al. Systemic treatment with strontium ranelate promotes tibial fracture healing in ovariectomized rats. *Osteoporos Int.* 2010;21:1889-97.
33. Cebesoy O, Tutar E, Kose KC, Baltaci Y, Bagci C. Effect of strontium ranelate on fracture healing in rat tibia. *Joint Bone Spine.* 2007;74:590-3.
34. Ozturan KE, Demir B, Yucel I, Cakıcı H, Yilmaz F, Haberal A. Effect of strontium ranelate on fracture healing in the osteoporotic rats. *J Orthop Res.* 2011;29:138-42.
35. Ellegaard M, Jørgensen NR, Schwarz P. Parathyroid hormone and bone healing. *Calcif Tissue Int.* 2010;87:1-13.
36. Aspenberg P, Genant HK, Johanson T, Nino AJ et al. Teriparatide for acceleration of fracture repair in humans: a prospective, randomized, double-blind study of 102 postmenopausal women with distal radial fractures. *J Bone Miner Res.* 2010;25:404-14.
37. Zhang D, Potty A, Vyas P, Lane J. The role of recombinant PTH in human fracture healing: a systematic review. *J Orthop Trauma.* 2013; Epub ahead of print.



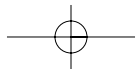
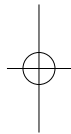
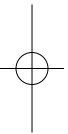
CAPÍTULO 7

Tratamiento rehabilitador

Dra. Bibiana Villamayor Blanco
Dr. Jesús Figueroa Rodríguez
Dra. Ana María Antelo Pose

Servicio de Rehabilitación y Medicina Física
Complejo Hospitalario Universitario de Santiago de Compostela
(Santiago de Compostela, A Coruña)





Capítulo 7. Tratamiento rehabilitador

Dra. Bibiana Villamayor Blanco
Dr. Jesús Figueroa Rodríguez
Dra. Ana María Antelo Pose

SERVICIO DE REHABILITACIÓN Y MEDICINA FÍSICA
COMPLEXO HOSPITALARIO UNIVERSITARIO DE SANTIAGO DE COMPOSTELA
(SANTIAGO DE COMPOSTELA, A CORUÑA)

El programa de tratamiento rehabilitador de los pacientes con este tipo de fracturas se caracteriza por ser multidisciplinar e individualizado para cada paciente. Debemos tener en cuenta en cada caso diferentes factores que van a condicionar las características del tratamiento rehabilitador que se va a realizar: estado funcional del paciente previo a la cirugía, tipo previo de intervención quirúrgica de cadera, momento de la lesión, diferenciando entre fracturas intraoperatorias (la lesión se produce durante el acto quirúrgico) o fracturas posoperatorias (la lesión se produce después del acto quirúrgico), tipo y localización de la fractura, y técnica quirúrgica empleada.

El tratamiento de estas fracturas tiene como objetivo conseguir tanto la consolidación de la fractura como una artroplastia estable y con una función igual o mejor que la previa.

Para conseguir la máxima recuperación funcional, el programa de rehabilitación debería comenzar en las primeras 24 horas de inicio del posoperatorio, en la mayoría de los casos, con el fin de favorecer una precoz independencia funcional, una estancia hospitalaria menor, una mejora de los procesos intercurrentes que impida las complicaciones del decúbito y una disminución de las necesidades futuras de los cuidados tanto en el propio domicilio como institucionales.

1. Tratamiento rehabilitador de las fracturas periprotésicas de acetábulo y cadera

Tanto si el tratamiento es conservador como si es quirúrgico, la principal medida que debemos tener en cuenta durante el proceso de rehabilitación en este tipo de fracturas es el momento de inicio de la carga. En ningún caso se debe autorizar el apoyo antes de comprobar la consolidación radiográfica. La descarga temprana, en esta patología, conlleva un gran riesgo de rotura de la placa, desviaciones angulares y pseudoartrosis¹.

Desde el punto de vista cronológico, podemos distinguir tres períodos dentro del tratamiento rehabilitador de este tipo de fracturas: preoperatorio (valoración

TRATAMIENTO MULTIDISCIPLINAR DE LAS FRACTURAS PERIPROTÉSICAS

temprana), durante el ingreso hospitalario (proceso rehabilitador) y domiciliario (alta hospitalaria).

1.1. Tratamiento rehabilitador preoperatorio (valoración temprana)

Esta primera valoración combina dos aspectos: por un lado, la información al paciente en relación con los objetivos del tratamiento, el riesgo, el tipo de complicaciones y los resultados previsibles y, por otro lado, explicar la importancia de su participación en el tratamiento.

Se recogen datos del paciente, como actitudes posturales, arcos de movimiento y fuerza muscular. El tratamiento rehabilitador en esta primera fase estará encaminado a la concienciación, mejorar las patologías asociadas y el aprendizaje de los ejercicios para intentar disminuir la atrofia y mejorar la potenciación muscular.

Esta valoración inicial permite determinar el potencial de cada paciente y las necesidades de rehabilitación. Por este motivo, el estado funcional previo es un factor pronóstico fiable del resultado del programa rehabilitador².

1.2. Tratamiento rehabilitador durante el ingreso hospitalario (proceso rehabilitador)

Los objetivos del programa de rehabilitación son los siguientes:

- Disminuir o suprimir el dolor.
- Conseguir la movilidad sin dolor dentro de los límites de precaución.
- Fortalecer la musculatura de la cadera, la rodilla y todos los grupos musculares que se emplean para la marcha.
- Conseguir una buena autonomía para la marcha y para la realización de transferencias.
- Prevenir las complicaciones: luxación del implante o inestabilidad de la fractura, contracturas o rigideces, flebitis, embolismo pulmonar o úlceras por presión.

En las primeras 24 horas, el tratamiento se realizará en decúbito y estará centrado en:

- **Control del dolor.** Se llevará a cabo mediante analgesia farmacológica y medidas físicas, como la crioterapia. Esta, aplicada sobre la región quirúrgica, disminuye la inflamación y la pérdida hemática y presenta un efecto analgésico.
- **Tratamiento postural.** Se mantienen las extremidades inferiores en extensión, ligera abducción, rotación neutra y ligera elevación. Debe evitarse la rotación externa y el decúbito contralateral. Pueden usarse dispositivos antirrotatorios de cadera o cuñas abductoras. Los objetivos son prevenir las contracturas y las retracciones, evitar la luxación y reducir el riesgo de flebitis.
- **Terapia respiratoria.** Se realizará mediante ejercicios abdominocostodiafragmáticos, que previenen las complicaciones respiratorias por acúmulo de secreciones.

CAPÍTULO 7. TRATAMIENTO REHABILITADOR

- **Cinesiterapia.** Con ejercicios activos de ambos tobillos para evitar complicaciones, como la trombosis venosa profunda. También, inicialmente, contracciones isométricas de los cuádriceps, los glúteos y los isquiotibiales³.

Después de esta fase posoperatoria inicial, existen diversos protocolos de rehabilitación según el tipo de fractura periprotésica y la actitud terapéutica (conservadora o técnica quirúrgica empleada). En general, se incluyen los siguientes aspectos:

- **Cinesiterapia.** No debemos olvidar que se trata de pacientes que ya presentaban previamente una artroplastia de cadera, con el consiguiente déficit de balance articular y sin la congruencia anatómica de una cadera fisiológica. Por este motivo, el objetivo no es la restitución de forma analítica del balance articular de la cadera, sino que el objetivo es conseguir la máxima funcionalidad posible en cada caso¹. Se trata de intentar conseguir la movilidad articular necesaria para realizar actividades como caminar, sentarse o subir escaleras.

Es aconsejable levantar al paciente al sillón lo antes posible para evitar las consecuencias del encamamiento prolongado; habitualmente a las 48-72 horas, según la sintomatología del paciente. Una vez retirado el drenaje quirúrgico y tan pronto como sea posible, es aconsejable llevar al paciente al gimnasio de rehabilitación. Se realiza inicialmente flexoextensión pasiva de la cadera y la rodilla, evitando las rotaciones y los movimientos combinados. Progresivamente, movilizaciones activas y asistidas de cadera y rodilla y de abducción-aducción de cadera sin sobrepasar la línea media.

Durante los tres primeros meses, debe evitarse la realización de movimientos combinados de cadera y además debe tenerse en cuenta la vía de abordaje utilizada en cada caso. Se deben evitar los movimientos de flexión-aducción-rotación interna si la vía de abordaje es posteroexterna; si la vía de abordaje es anterolateral, se deben evitar los movimientos de extensión-abducción-rotación externa.

También deben evitarse todas las posturas que impliquen una flexión de la cadera superior a 90° y la aducción de la extremidad intervenida traspasando la línea media³.

- **Potenciación muscular.** Presenta dos objetivos fundamentales:
 - Mantener una buena estabilidad durante la bipedestación y la fase monopodal durante la marcha. Inicialmente se realiza mediante contracciones isométricas (contracciones estáticas para fortalecer dicha musculatura). En caso de utilizar una vía de abordaje lateral, los abductores de cadera (*gluteus medius* y *minimus*) deben ser los músculos diana que hay que potenciar. En caso de emplear una vía de abordaje posterior, los extensores de cadera (*gluteus maximus*) y los rotadores externos cortos deben ser los músculos diana que se potencien.
 - Conseguir la potencia muscular necesaria para la fase dinámica de la marcha. Los músculos implicados son el psoas ilíaco, el cuádriceps, los isquiotibiales, el tibial anterior y el tríceps sural².

TRATAMIENTO MULTIDISCIPLINAR DE LAS FRACTURAS PERIPROTÉSICAS

- **Equilibrio y reeducación de la marcha.** En ningún caso se debe autorizar el apoyo antes de comprobar la consolidación radiográfica¹.

El proceso de reeducación de la marcha debe ser siempre gradual y, una vez comprobada la consolidación radiográfica, mediante carga parcial progresiva. Se inicia en paralelas y con ayudas técnicas que aporten estabilidad, como el andador. Progresivamente se usarán dos bastones ingleses y, en algunos casos, un único bastón en la mano opuesta a la cadera fracturada. Este podría retirarse cuando el paciente se desenvuelva en un ambiente doméstico conocido y seguro, pero debe valorarse en cada caso. Primero se realiza el aprendizaje de la marcha hacia delante, y progresivamente cambios de dirección y sentido.

- **Adiestramiento en las actividades de la vida diaria.** Es necesario un buen entrenamiento en las actividades de la vida diaria, así como adaptar el domicilio del paciente a las nuevas necesidades. Se aconseja el uso de asideros, asientos para la ducha y alfombrillas antideslizantes, entre otros.

1.3. Tratamiento rehabilitador domiciliario (alta hospitalaria)

El alta hospitalaria depende de la evolución multidisciplinaria del estado físico, mental, social y funcional del paciente.

Deben entregarse por escrito las indicaciones necesarias para continuar las pautas de tratamiento rehabilitador en su domicilio, unido a indicaciones sobre el estilo de vida, la movilidad, las precauciones y la medicación para el control de dolor. Todo ello, de forma coordinada con su médico de atención primaria, que realizará el seguimiento clínico del paciente.

2. Tratamiento rehabilitador de las fracturas periprotésicas de rodilla

El programa de tratamiento rehabilitador de los pacientes con fracturas periprotésicas de rodilla se caracteriza por ser multidisciplinar e individualizado para cada paciente. Debemos tener en cuenta en cada caso diferentes factores que van a condicionar las características del tratamiento rehabilitador que se ha de realizar: estado funcional del paciente previo a la cirugía, tipo y localización de la fractura (fémur, rótula o tibia), momento de la lesión, diferenciando entre fracturas intraoperatorias (la lesión se produce durante el acto quirúrgico) o fracturas posoperatorias (la lesión se produce después del acto quirúrgico), y tratamiento realizado, ya sea conservador o quirúrgico, y según la técnica empleada.

El objetivo del tratamiento de estas fracturas es conseguir la consolidación de la fractura y mantener o realizar una artroplastia estable que permita al paciente, en las mejores condiciones posibles, volver a su vida diaria. Debe buscarse la recuperación funcional del estado previo de la articulación. Por tanto, la estabilidad, tanto de la prótesis como de la fractura periprotésica, es uno de los objetivos principales del tratamiento⁴.

2.1. Programa de tratamiento rehabilitador de las fracturas periprotésicas de rodilla

Los objetivos del programa de rehabilitación son los siguientes:

- Disminuir o suprimir el dolor.
- Conseguir una movilidad de entre 0° y 90° en las dos primeras semanas, antes del alta hospitalaria.
- Restablecimiento rápido del control y la fuerza del cuádriceps para conseguir que el paciente realice marcha sin ayuda de férulas.
- Conseguir una buena autonomía para la marcha y para la realización de transferencias.
- Movilización precoz para prevenir las complicaciones asociadas al decúbito: contracturas o rigideces, flebitis, embolismo pulmonar o úlceras por presión.

Existen diversos protocolos según el tipo de fractura periprotésica de rodilla y la actitud terapéutica (conservadora o técnica quirúrgica empleada). En general, contemplan los siguientes aspectos:

- **Pautas generales.** El tratamiento debe iniciarse de forma precoz. En las primeras 24 horas, los objetivos principales son el control del dolor, el control postural y prevenir complicaciones. En esta fase inicial el tratamiento consiste en analgesia farmacológica y crioterapia, ejercicios respiratorios, ejercicios isométricos del cuádriceps y activos de ambos tobillos⁵.
- **Cinesiterapia.** Podemos agrupar los tipos de ejercicios en cuatro grupos:
 - *Ejercicios en decúbito:* movimientos activos de ambos tobillos. Deben iniciarse el mismo día de la cirugía, para prevenir la trombosis venosa profunda. A partir del segundo día posoperatorio: elevación de la extremidad inferior intervenida en extensión, flexión activa de la rodilla y extensión de los últimos grados de la rodilla. Para realizar de este modo la extensión de rodilla, se coloca un rodillo de unos 25 cm de altura bajo la rodilla intervenida, de forma que presente una flexión de entre 30° y 40°. Su objetivo es potenciar el cuádriceps y evitar las contracturas en flexión³.
 - *Ejercicios en sedestación:* se inician cuando el paciente puede permanecer como mínimo en sedestación al menos dos períodos de 30 minutos al día, habitualmente el segundo día posoperatorio. Ejercicios activos de extensión de la rodilla, para fortalecer el cuádriceps y disminuir la contractura en flexión de la rodilla, y ejercicios activos de flexión de la rodilla para fortalecer los isquiotibiales y aumentar la movilidad activa de la rodilla. Flexión autoactiva y asistida de rodilla: se cruza la pierna sana por delante colocando el talón sobre el tobillo de la extremidad intervenida, empujando hacia atrás intentando aumentar la flexión de la rodilla⁵.
 - *Ejercicios en el gimnasio de rehabilitación:* se inician una vez que se haya retirado el drenaje quirúrgico y tan pronto como sea posible, en torno al segundo o el tercer día posoperatorio. El paciente realiza entonces los ejercicios bajo

TRATAMIENTO MULTIDISCIPLINAR DE LAS FRACTURAS PERIPROTÉSICAS

supervisión y se introducen ejercicios de extensión pasiva de la rodilla o flexión activa asistida de rodilla en decúbito prono.

- *Movilización continua pasiva (MCP)*: consiste en la utilización de aparatos que permiten el movimiento pasivo de la rodilla. Existen datos contradictorios sobre los efectos a largo plazo de la MCP sobre la movilidad, la trombosis venosa profunda, la embolia pulmonar y la mejoría del dolor. Varios estudios han demostrado que la estancia en el hospital se reduce, ya que se consigue acortar el período de tiempo necesario para conseguir los 90° de flexión. Sin embargo, también se ha informado de un aumento de la tasa de complicaciones de la herida quirúrgica. Se recomienda una velocidad de la MCP de un ciclo por minuto y limitar la flexión máxima a 40° durante los tres primeros días después de la intervención. Se incrementa de forma progresiva, del quinto al décimo día, según la tolerancia, hasta llegar a los 90° de flexión⁶.
- **Potenciación muscular.** Inicialmente, ejercicios isométricos de cuádriceps para su potenciación y evitar las contracturas en la flexión. También ejercicios isométricos de otros grupos musculares, como los glúteos y los isquiotibiales. Los ejercicios de potenciación de los miembros superiores, el tronco y el miembro inferior sano están indicados en pacientes con un importante desacondicionamiento físico o afectación poliarticular previa⁵.
- **Reeducación de la marcha.** El proceso de reeducación de la marcha debe ser siempre gradual y, una vez comprobada la consolidación radiográfica de la fractura, mediante carga parcial progresiva. Puede iniciarse en paralelas, progresivamente se usarán dos bastones ingleses y, en algunos casos, un único bastón en la mano opuesta a la rodilla intervenida. Este podría retirarse cuando el paciente se desenvuelva en un ambiente doméstico conocido y seguro, pero debe valorarse en cada caso.
- **Adiestramiento en las actividades de la vida diaria (AVD).** Es necesario un buen entrenamiento en las actividades de la vida diaria, así como adaptar el domicilio del paciente a las nuevas necesidades. Se deben recomendar ayudas técnicas para conseguir el máximo nivel de independencia, en áreas como el vestido (calzador largo) o el aseo (esponjas de baño de mango largo).

Los criterios de alta hospitalaria son los siguientes⁷:

- Herida operatoria sin ninguna complicación que altere el proceso de rehabilitación.
- Flexión activa de al menos 80° (es recomendable 90°).
- Capacidad de marcha independiente, ayudada de dos bastones ingleses, por todo tipo de terreno, incluido subir y bajar escaleras.
- Ser independientes para las transferencias (de decúbito supino a sedestación y de sedestación a bipedestación) y para las AVD.
- Conocimiento del programa de ejercicios.

En ocasiones, tras el alta hospitalaria y la evaluación individualizada de cada caso, es necesario continuar realizando un programa de tratamiento rehabilitador de forma ambulatoria hasta la consecución de una flexión de 90° de la rodilla y marcha independiente.

3. Consideraciones propias en relación con las pautas de rehabilitación de distintos tipos de fractura periprotésica

3.1. Fracturas periprotésicas que ocurren intraoperatoriamente

En general, al no ser conminutas y normalmente no presentar desplazamiento, permiten la realización del programa de rehabilitación habitual, que nos asegura la obtención de un resultado clínico satisfactorio⁸.

- **Fracturas femorales.** Durante el programa de rehabilitación posoperatorio, el inicio de la marcha en carga debe ser valorado individualmente y con precaución. Es poco frecuente, pero puede ocurrir que la fractura haya pasado inadvertida durante la intervención y que sea un hallazgo en el control radiológico posoperatorio. Por este motivo, se debe contar con este control antes de iniciar el tratamiento rehabilitador. Si se trata de una fractura a nivel metafisario, habitualmente a las seis semanas, el proceso de consolidación resulta completo. La cinesiterapia mediante flexoextensión de la rodilla en descarga no debe limitarse por este motivo.
- **Fracturas tibiales.** En algunos casos, si en la fractura no se produce desplazamiento, la misma prótesis puede estabilizar la fractura. Durante el programa de rehabilitación, solo requerirá como medida de precaución la carga parcial progresiva. En estos casos, puede resultar útil el uso de una ortesis estabilizadora de la rodilla tipo *bledsoe*. La cinesiterapia mediante flexoextensión de la rodilla en descarga tampoco debe limitarse en este caso.

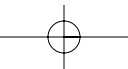
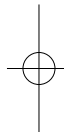
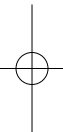
3.2. Fracturas periprotésicas que ocurren en el período posoperatorio

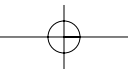
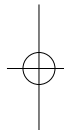
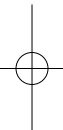
- **Fracturas femorales.** Supracondíleas de fémur. Si se realiza tratamiento ortopédico por tratarse de una prótesis estable, con un desplazamiento aceptable, se debe realizar marcha en descarga de la extremidad inferior intervenida y con uso de ortesis estabilizadora. Es necesario realizar controles radiográficos periódicos hasta la consolidación ósea, que nos permita el inicio de la carga progresiva⁸.
- **Fracturas tibiales.** En aquellos casos en los que, por la estabilidad de la fractura y de la prótesis, se realiza tratamiento ortopédico con yeso funcional, durante el proceso rehabilitador se favorece el inicio de la carga precoz y la flexoextensión de la rodilla activamente.

TRATAMIENTO MULTIDISCIPLINAR DE LAS FRACTURAS PERIPROTÉSICAS

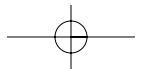
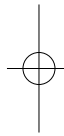
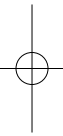
bibliografía

1. Brady OH, Garbuz DS, Masri BA, Duncan CP. The treatment of periprosthetic fractures of the femur using cortical onlay allograft struts. *Orthop Clin North Am.* 1999;30(2):249-57.
2. Mesa M. Tratamiento multidisciplinar de las fracturas osteoporóticas. Tratamiento multidisciplinar de la fractura de cadera. Madrid: Multimédica Proyectos; 2009.
3. Brotzman SB, Wilk KE. Rehabilitación ortopédica clínica. 2ª ed. Mosby-Elsevier; 2005.
4. Engh GA, Ammen DJ. Periprosthetic fractures adjacent to total knee implants: treatment and clinical results. *J Bone Joint Surg.* 1997;79:1100-3.
5. Flórez MT, Echávarri C, Alcántara S, Pavón M, Roldán P. Guía de práctica clínica. Tratamiento rehabilitador durante la fase de hospitalización en los pacientes intervenidos con prótesis de rodilla. *Rehabilitación (Madr).* 2001;35(1):35-46.
6. Milne S, Brosseau L, Robinsson V. Continuous passive motion following total knee arthroplasty. *Cochrane Database Sys Rev.* 2003; (2): CD004260.
7. Ottenbacher K, Smith P, Illig S, Fiedler RC, Gonzales VA, Granger CV. Prediction of follow-up living setting in patients with lower limb joint replacement. *Am J Phys Med Rehabil.* 2002;81:471-7.
8. Ortega M, Rodríguez EC, Agüera M, Alonso G. Fracturas periprotésicas en artroplastia de rodilla. *Rev Ortp Traumatol.* 2000;44: 149-58.









CON EL PATROCINIO DE:



CÓDIGO

Sociedad Española de Cirugía Ortopédica y Traumatología (SECOT)
C/ Fernández de los Ríos, 108, 2º. 28015 MADRID

