

NÚMERO 1 • 2003

MONOGRAFÍAS

AAOS – SECOT

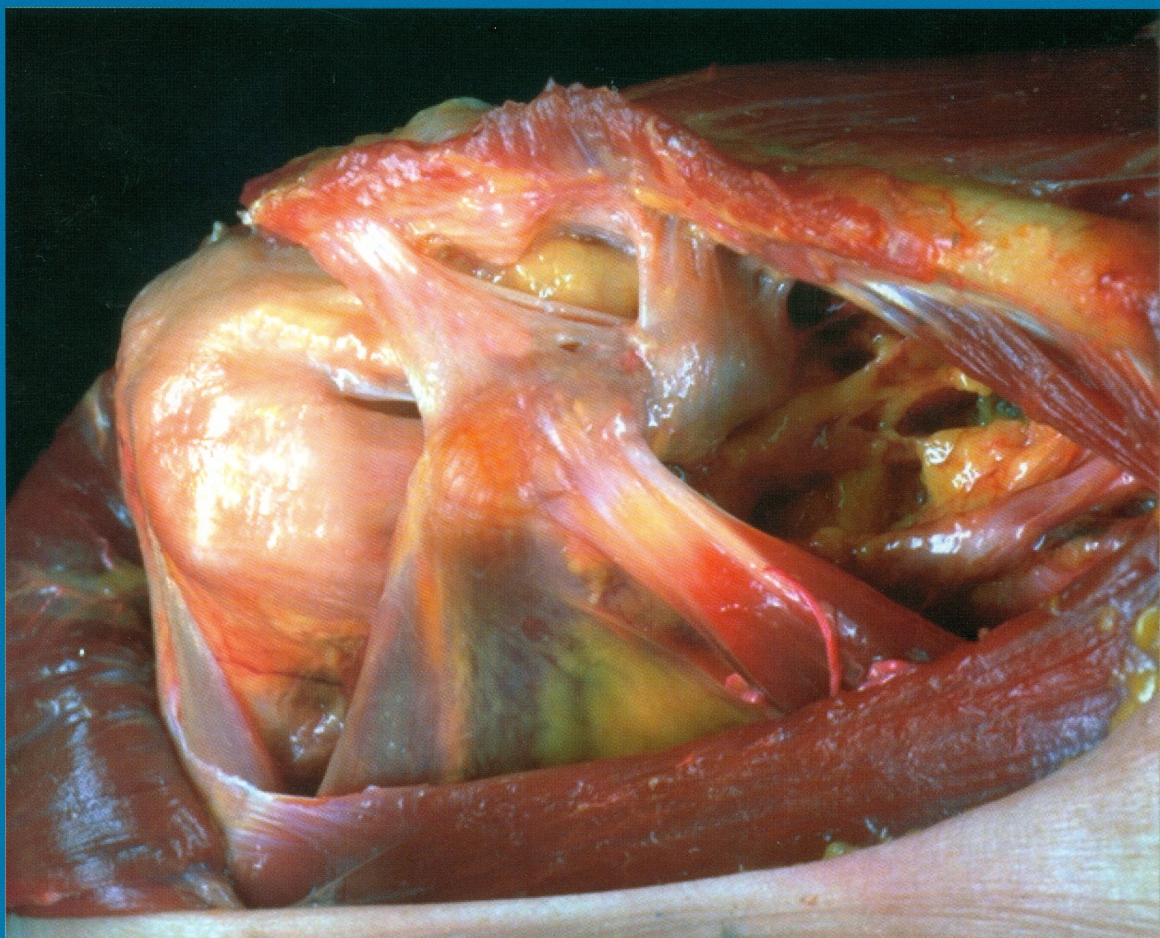
Patología del manguito rotador

Coordinadores:

L. U. Bigliani y F. Gómez-Castresana

American Academy of Orthopaedic Surgeons

Sociedad Española de Cirugía Ortopédica y Traumatología



EDITORIAL MEDICA
panamericana

Monografías AAOS – SECOT

Patología del manguito rotador

Esta monografía se ha editado con la autorización de la *American Academy of Orthopaedic Surgeons* y la Sociedad Española de Cirugía Ortopédica y Traumatología.

Traducción de los capítulos 4, 5 y 6 de Editorial Médica Panamericana, efectuada por los Doctores:

Eduardo J. Ortiz Cruz

Departamento de Cirugía Ortopédica y Traumatología, Fundación Hospital de Alcorcón, Madrid.

Antonio Pérez-Caballer

Departamento de Cirugía Ortopédica y Traumatología, Clínica La Milagrosa, Madrid, Profesor Asociado, Facultad de CC. Experimentales, Universidad San Pablo-CEU, Madrid.

E. Carlos Rodríguez Merchán

Servicio de Traumatología y Cirugía Ortopédica, Hospital Universitario La Paz, Madrid.

La *American Academy of Orthopaedic Surgeons* no participó en la traducción, del inglés al español, de ninguno de los capítulos de esta monografía y no es responsable de cualquier error, omisión y/o posibles fallos en la traducción.

La medicina es una ciencia en permanente cambio. A medida que las nuevas investigaciones y la experiencia clínica amplían nuestro conocimiento, se requieren modificaciones en las modalidades terapéuticas y en los tratamientos farmacológicos. Los autores de esta obra han verificado toda la información con fuentes confiables para asegurarse que ésta sea completa y acorde con los estándares aceptados en el momento de la publicación. Sin embargo, en vista de la posibilidad de un error humano o cambios en las ciencias médicas, ni los autores, ni la editorial, o cualquier otra persona implicada en la preparación o la publicación de este trabajo, garantizan que la totalidad de la información aquí contenida sea exacta o completa y no se responsabilizan de errores u omisiones o de los resultados obtenidos del uso de esta información. Se aconseja a los lectores confirmarla con otras fuentes. Por ejemplo, y en particular, se recomienda a los lectores revisar el prospecto de cada fármaco que planean administrar para cerciorarse de que la información contenida en este libro sea correcta y que no se hayan producido cambios en las dosis sugeridas o en las contraindicaciones para su administración. Esta recomendación cobra especial importancia con respecto a fármacos nuevos o de uso infrecuente.

Los Editores han hecho todos los esfuerzos para localizar a los titulares del copyright del material fuente utilizado por el autor. Si por error u omisión, no se ha citado algún titular, se subsanará en la próxima reimpresión.

Gracias por comprar el original. Esta monografía es producto del esfuerzo de profesionales como usted, o de sus profesores, si usted es estudiante. Tenga en cuenta que fotocopiarlo es una falta de respeto hacia ellos y un robo de sus derechos intelectuales.



Visite nuestra página web:

<http://www.medicapanamericana.com>

ARGENTINA

Marcelo T. de Alvear 2.145 (C 1122 AAG) - Buenos Aires, Argentina

Tel.: (54-11) 4821-5520/2066 / Fax: (54-11) 4821-1214

e-mail: info@medicapanamericana.com

COLOMBIA

Carrera 7a A N° 69-19 - Santa Fe de Bogotá DC - Colombia.

Tel.: (57-1) 235-4068 / Fax: (57-1) 345-0019

e-mail: infomp@medicapanamericana.com.co

ESPAÑA

Alberto Alcocer, 24 - 28036 Madrid, España

Tel.: (34-91) 1317800 / Fax: (34-91) 1317805

e-mail: info@medicapanamericana.es

MÉXICO

Calzada de Tlalpan N° 5022 entre Tezoquipa y Michoacán

Colonia La Joya - Delegación Tlalpan - 14090 - México D.F. - México

Tel.: (52-55) 5573-2300 / Fax: (52-55) 5655-0381

e-mail: infomp@medicapanamericana.com.mx

VENEZUELA

Edificio Polar, Torre Oeste, Piso 6, Of. 6-C

Plaza Venezuela, Urbanización Los Caobos,

Parroquia El Recreo, Municipio Libertador - Caracas Depto. Capital - Venezuela

Tel.: (58-212) 793-2857/6906/5985/1666

Fax: (58-212) 793-5885

e-mail: info@medicapanamericana.com.ve

ISBN: 84-7903-890-X



Todos los derechos reservados. Este libro o cualquiera de sus partes no podrán ser reproducidos ni archivados en sistemas recuperables, ni transmitidos en ninguna forma o por ningún medio, ya sean mecánicos, electrónicos, fotocopiadoras, grabaciones o cualquier otro, sin el permiso previo de Editorial Médica Panamericana, S. A.

© 2003, EDITORIAL MÉDICA PANAMERICANA, S. A.

Alberto Alcocer, 24 - 28036 Madrid

Depósito Legal: M. 39646 - 2003

Impreso en España, septiembre 2003

Inspirados por el éxito de las Neurociencias durante la Década del Cerebro (1990-2000), un grupo de más de 50 Organizaciones clínicas y de pacientes se reunieron en Lund (Suecia) en abril de 1999 para proponer los próximos diez años como "La Década del Hueso y las Articulaciones".

El objetivo fue lanzar una campaña tendiente a mejorar la calidad de vida de los pacientes afectados por enfermedades del aparato locomotor, mediante la identificación de las categorías de afecciones más frecuentes y la promoción de la investigación básica para un mejor diagnóstico y tratamiento.

Monografías AAOS – SECOT

Patología del manguito rotador

número 1 • 2003

Coordinadores:
L. U. Bigliani
F. Gómez-Castresana



American Academy of
Orthopaedic Surgeons



Sociedad Española de
Cirugía Ortopédica
y Traumatología

EDITORIAL MEDICA
panamericana

BUENOS AIRES - BOGOTÁ - CARACAS - MADRID -
MÉXICO - SÃO PAULO

www.medicapanamericana.com



American Academy of Orthopaedic Surgeons

COMITÉ EDITORIAL DE LA AAOS (2002-2003)

Alan M. Levine, MD

Jeffrey Anglen, MD

Louis U. Bigliani, MD

Bruce d. Browner, MD

Miguel E. Cabanela, MD

Jeffrey Fischgrund, MD

Steven L. Friedman, MD

Mary Lloyd Ireland, MD

Thomas R. Johnson, MD

Francis Burns Kelly, MD

L. Andrew Koman, MD

Tom R. Norris, MD

William A. Philips, MD



Sociedad Española de Cirugía Ortopédica y Traumatología

COMITÉ EDITORIAL DE LA SECOT (2002-2004)

Presidente

Luis Ferrández Portal

Vocales

José Paz Jiménez

Fernando Gómez-Castresana Bachiller

Emérito Carlos Rodríguez Merchán

Fernando López Prats

Santiago Suso Vergara

Antonio J. Pérez-Caballer

Juan Manuel Curto Gamallo

Coordinadores:

Louis U. Bigliani, M.D.

Fernando Gómez-Castresana, M.D., Ph.D.

Colaboradores:

Louis U. Bigliani, M.D.

Profesor y Jefe del Departamento de Ortopedia. New York Presbyterian Hospital. Columbia University, New York. Estados Unidos.

Theodore A. Blaine, M.D.

Profesor Asistente de Cirugía Ortopédica. Columbia University, New York. Director Asociado del Centro para Hombro, Codo y Medicina Deportiva. New York Hospital. New York. Estados Unidos.

Ángel Calvo Díaz, M.D.

Médico Adjunto. Servicio de Cirugía Ortopédica y Traumatología. Unidad de Hombro y Codo. Hospital Universitario Miguel Servet. Zaragoza. España.

Robert H. Cofield, M.D.

Jefe del Departamento de Ortopedia. Mayo Clinic. Rochester, Minnesota. Estados Unidos.

Isidro Cogollos Agruña, M.D.

Médico Adjunto. Departamento de Radiología. Hospital Universitario de la Princesa. Madrid. España.

Elisa Diéguez Costa, M.D.

Médico Adjunto. Departamento de Radiología. Clínica Moncloa. Madrid. España.

Fernando Gómez-Castresana, M.D., Ph.D.

Profesor Titular de Cirugía Ortopédica y Traumatología. Universidad Complutense de Madrid. España.

Michael Q. Freehill, M.D.

Profesor Asistente. Departamento de Ortopedia. University of Minnesota. Minneapolis, Minnesota. Estados Unidos.

Gary M. Gartsman, M.D.

Miembro de la University of Texas Health Science, como Profesor de Clínica del Departamento de Cirujanos Ortopédicos, Houston, Texas. Estados Unidos.

Pau Golanó Álvarez, M.D., Ph.D.

Profesor Titular de Escuela Universitaria. Departamento de Anatomía y Embriología Humana. Universidad de Barcelona. España.

Antonio Pérez-Caballer, M.D., Ph.D.

Profesor Asociado de la Facultad de Ciencias Experimentales. Universidad San Pablo CEU de Madrid. Coordinador Dpto. Urgencias de Cirugía Ortopédica. Clínica La Milagrosa. Madrid. España.

Jon J.P. Warner, M.D.

Jefe del Servicio de Hombro de Harvard. Departamento de Cirugía Ortopédica. Massachusetts General Hospital, Boston. Profesor Asociado de Cirugía Ortopédica. Harvard Medical School. Boston, Massachusetts. Estados Unidos.

Prólogo

La unidad de esfuerzos en el terreno científico, en general, y en el de las ciencias médicas, en particular, ha significado una progresión y un refuerzo en los criterios de actuación de los profesionales y un enriquecimiento colectivo con un valor práctico máximo.

Convencidos de esta afirmación, la Sociedad Española de Cirugía Ortopédica y Traumatología (SECOT) y la *American Academy of Orthopaedic Surgeons* (AAOS) han iniciado una serie de actividades comunes, cuyo primer fruto ha sido la elaboración de una serie de monografías sobre distintos temas de candente actualidad en el campo de nuestra especialidad. Estamos orgullosos de poder presentar la primera de ellas, que hemos denominado «Patología del manguito rotador».

La estructura general de la monografía mantiene un reparto de temas entre autores elegidos de mutuo acuerdo por la AAOS y la SECOT, que ha seguido la línea lógica de comenzar por las ciencias básicas, continuar por la semiología y los medios diagnósticos y acabar incidendo en los medios de tratamiento, centrándose, esencialmente, en los aspectos quirúrgicos que han suscitado mayor interés y polémica entre los cirujanos ortopédicos en los últimos años.

Se trata de un primer paso francamente atractivo, que pretendemos que constituya la primera piedra de un edificio construido por las aportaciones de ambas sociedades. Agradecemos sinceramente el esfuerzo de los autores que han contribuido a elaborar una puesta al día del máximo interés.

Comité Editorial SECOT

Índice

■ 1 Diagnóstico por imagen de la patología del espacio subacromial y del manguito rotador. <i>E. Diéguez Costa, I. Cogollos Agruña</i>	1
– Introducción	1
– Métodos de imagen	1
– Miscelánea.....	9
– Conclusión	10
– Bibliografía.....	10
■ 2 Exploración física y semiología en la patología subacromial. <i>A. Calvo Díaz</i>	11
– Introducción	11
– Semiología.....	11
– Exploración clínica.....	13
– Valoración clínica de los resultados	18
– Bibliografía.....	19
■ 3 Patología del manguito rotador. Bases anatómicas y funcionales. <i>F. Gómez-Castresana, A. Pérez-Caballer, P. Golanó</i>	21
– Introducción	21
– Anatomía del espacio subacromial.....	21
– Histología del manguito rotador	21
– Biomecánica de la articulación del hombro y del manguito rotador.....	23
– Patogenia de las lesiones del manguito rotador	24
– Resumen	31
– Bibliografía.....	31
■ 4 Técnica quirúrgica para la reparación del manguito rotador. <i>T. A. Blaine, M. Q. Freehill, L. U. Bigliani</i>	33
– Introducción	33
– Evaluación preoperatoria	33
– Técnica quirúrgica	34
– Resultados	39
– Conclusiones	40
– Bibliografía.....	40
■ 5 Tratamiento quirúrgico de las roturas de espesor total del manguito rotador. <i>R. H. Cofield, G. M. Gartsman</i>	42
– Introducción	42
– Cirugía abierta.....	42
– Artroscopia	46
– Técnica quirúrgica	46
– Bibliografía.....	48
■ 6 Tratamiento de las roturas masivas irreparables del manguito rotador: el papel de la transferencia tendinosa. <i>J. J. P. Warner</i>	49
– El problema	49
– Anatomía patológica y patomecánica	50
– Resumen	55
– Bibliografía.....	56

Diagnóstico por imagen de la patología del espacio subacromial y del manguito rotador

E. Diéguez, I. Cogollos

INTRODUCCIÓN

La patología del manguito rotador y del arco coracoacromial dan lugar a una gran variedad de enfermedades, que se definen clínicamente por el síndrome de atrapamiento. Se refiere al estrechamiento anatómico o funcional del espacio subacromial e incluye diferentes lesiones, como la patología del manguito rotador, la bursitis subacromial, la tendinitis bicipital y la inestabilidad glenohumeral. Hay varios hallazgos anatómicos asociados con este síndrome y se pueden identificar con facilidad mediante las diferentes técnicas de imagen.

El arco coracoacromial es importante en el manejo quirúrgico de las lesiones del manguito rotador e incluye la morfología, el tamaño y la orientación del acromion, así como las formaciones osteofíticas asociadas, la presencia del hueso acromial y la existencia de artritis acromioclavicular. El arco coracoacromial forma un puente sobre el manguito rotador. Está compuesto por la cara anterior de la superficie inferior del acromion y por el ligamento coracoacromial. Se recubre por una bursa de líquido que es la bursa subacromial. El espacio puede estar reducido de forma espontánea o bien ser secundario a osteoartritis. Las actividades de lanzamiento causan que el manguito rotador se impacte contra el arco coracoacromial, produciendo inflamación. Hay una relación importante entre el manguito rotador, la porción larga del bíceps, la bursa subacromial, la articulación acromioclavicular, el acromion y la cabeza humeral en el espectro de las patologías del pinzamiento.

MÉTODOS DE IMAGEN

RADIOLOGÍA SIMPLE

La *radiografía simple* sigue siendo útil para valorar la morfología del acromion, determinar la presencia de patología acromioclavicular, y el grado de disminución del espacio subacromial. La valoración del arco coracoacromial mediante la radiografía debe incluir: la proyección del desfiladero del supraespinoso, la proyección de Rockwood

(radiografía anteroposterior con una angulación caudal de 30°) y la proyección de Zanca (proyección anteroposterior con angulación craneal de 15-30°)^{1,2}. La proyección del desfiladero del supraespinoso define la morfología de la superficie inferior del acromion, el tamaño de los osteofitos acromiales y el grado de estrechamiento del desfiladero del supraespinoso. La proyección de Rockwood muestra la extensión anterior e inferior del osteofito acromial. La proyección de Zanca es más útil para demostrar los cambios degenerativos en la articulación acromioclavicular. Estas proyecciones deben ser consideradas básicas en todos aquellos pacientes con sospecha clínica de patología del manguito rotador.

El hueso acromial resulta de la falta de fusión de los centros de osificación del acromion. Aunque muchos pacientes con hueso acromial pueden ser asintomáticos, hay una gran prevalencia de patología del manguito rotador en esta población. El fragmento acromial no unido puede estar móvil y tener una angulación caudal, así como tejido fibroso asociado en la superficie inferior del acromion. Todo esto puede producir un estrechamiento de la salida del supraespinoso y roturas asociadas del manguito. El hueso acromial se puede identificar fácilmente con la radiografía simple, sobre todo, con la proyección axilar³.

ARTROGRAFÍA

La artrografía (Fig. 1) ha sido la técnica empleada durante los últimos 20 años para determinar la presencia de roturas completas del manguito rotador⁴. El diagnóstico artrográfico se basa en la demostración de la comunicación anormal entre la articulación glenohumeral y la bursa subacromiodeltoidea. Los estudios que comparan los hallazgos artrográficos correlacionados con la cirugía y con la resonancia magnética (RM) obtienen altas certezas diagnósticas⁵. Pero las desventajas son su naturaleza invasiva, la incapacidad de detectar roturas parciales e intrasustancia, y la poca resolución anatómica para estudiar el espacio subacromial.

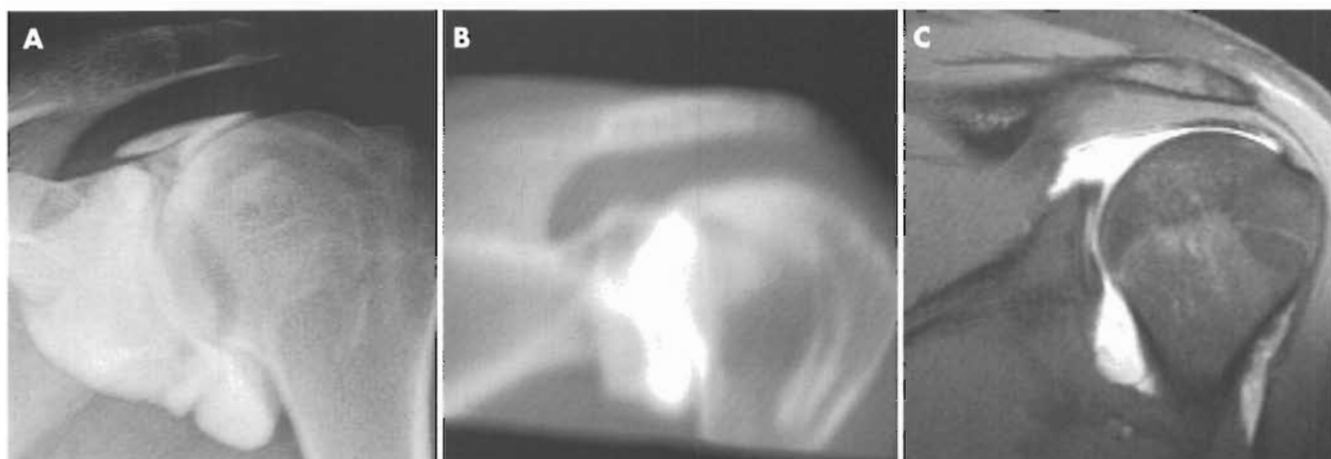


Figura 1. Artrografías. **A.** Espacio subacromial: artrografía convencional con introducción de 20 cc de contraste intrarticular. **B.** ArthroTC. Restitución coronal oblicua a partir de secciones del plano coronal de 3 mm de grosor. **C.** ArthroRM. Sección coronal oblicua en T1 siguiendo el tendón del músculo supraespinoso.

Sin el empleo de la tomografía computarizada carece de valor predictivo positivo para determinar el tamaño de los desgarros.

ECOGRAFÍA

La ecografía es una exploración no invasiva, de fácil disponibilidad, rápida, y poco costosa. En los últimos años, los transductores lineales con altas frecuencias (7-12 MHz) y alta resolución han permitido una valoración tanto estática como dinámica de la anatomía y patología del espacio subacromial.

Mediante múltiples abordajes se puede realizar un análisis dinámico de los ligamentos, tendones y músculos, así como de las superficies óseas y articulares.

También pueden ser evaluadas las bursas y los espacios grasos.

El manguito rotador

Está formado por los tendones de los músculos supraespinoso, infraespinoso, redondo menor y subescapular (Fig. 2). Se identifica como una estructura hiperecogénica respecto al músculo, con grosor inferior a 15 mm, y está rodeado por una capa de sinovial hipoeocóica respecto a los tendones. Encima del manguito rotador se localiza la bursa subacromiodeltoidea, que es un espacio virtual, sin líquido en su interior en condiciones normales. No existe comunicación entre la bursa subacromiodeltoidea y la articulación glenohumeral.

Los criterios de rotura completa del tendón del supraespinoso son: la ausencia completa de tendón, el adelgazamiento focal, un defecto hipoeocogénico que ocupe el espesor completo del tendón (Fig. 3), la pérdida de la convexidad del contorno externo, la visualización del cartílago subya-

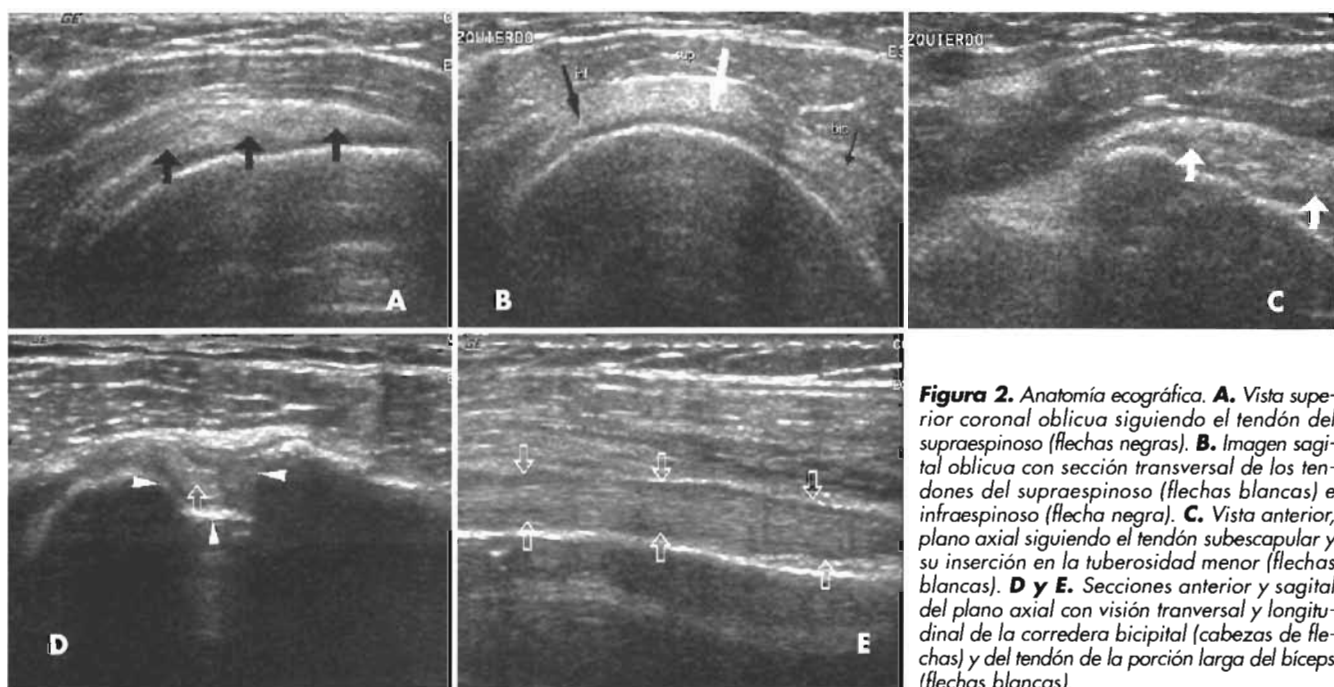


Figura 2. Anatomía ecográfica. **A.** Vista superior coronal oblicua siguiendo el tendón del supraespinoso (flechas negras). **B.** Imagen sagital oblicua con sección transversal de los tendones del supraespinoso (flechas blancas) e infraespinoso (flecha negra). **C.** Vista anterior, plano axial siguiendo el tendón subescapular y su inserción en la tuberosidad menor (flechas blancas). **D y E.** Secciones anterior y sagital del plano axial con visión transversal y longitudinal de la corredera bicipital (cabezas de flechas) y del tendón de la porción larga del bíceps (flechas blancas).

cente, la presencia de un manguito heterogéneo hipocogénico y grave distorsión de la arquitectura del manguito. Como alteraciones asociadas se identifican derrame en la bursa subacromiodeltoidea e irregularidades en las superficies óseas.

En estudios recientes con correlación quirúrgica se han descrito sensibilidades y especificidades que oscilan entre el 57-95% y el 76-94%, respectivamente⁶.

La detección, localización y caracterización de las roturas parciales mediante ecografía se han descrito recientemente⁷. Los criterios de rotura parcial son: la presencia de un defecto hipocogénico que afecta a la superficie articular o de la bursa, la detección de una zona focal hipocogénica en el espesor del tendón (Fig. 3) y una imagen lineal hiperecogénica en el espesor del tendón. Los criterios que se refieren a las lesiones intrasustancia pueden producir una alta tasa de falsos positivos, ya que estas lesiones no se pueden correlacionar con otros métodos, como son la artrografía, la artroscopia y la cirugía. Van Holsbeeck y cols.⁷ consiguieron una especificidad y sensibilidad del 94 y 93%, respectivamente, aplicando dos criterios de rotura parcial: la identificación de un patrón mixto hiperecogénico o un área de discontinuidad hipocogénica que afecta a la superficie de la bursa o a la superficie articular.

Tendón largo del bíceps (TLB)

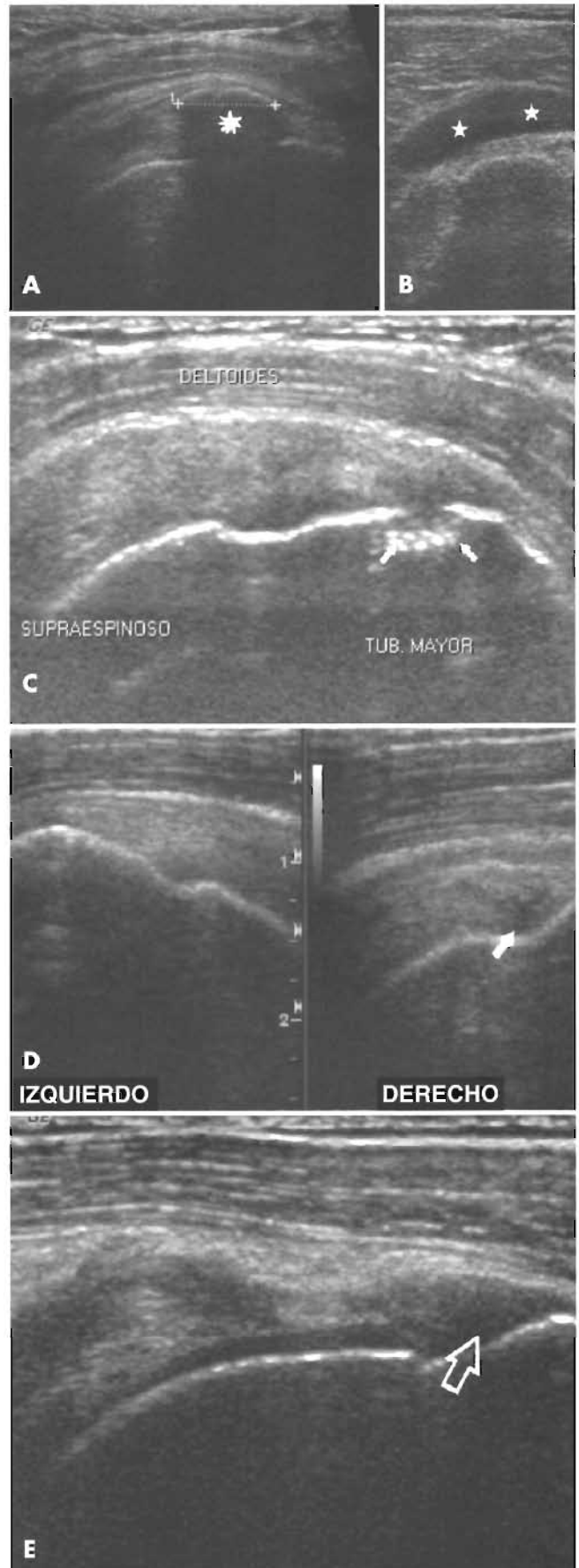
Se valora en el intervalo rotador y en la corredera bicipital:

- a) *TLB en el intervalo rotador.* Es la zona de entrada del TLB en la articulación glenohumeral. La banda anterior del ligamento coracohumeral junto con el ligamento glenohumeral superior forman una lámina que se inserta en la tuberosidad menor, y estabiliza el TLB en el intervalo rotador.

La exploración ecográfica se realiza con el brazo en extensión posterior para lograr la máxima apertura del intervalo rotador. EL TLB presenta una morfología aplanada y discurre entre los tendones del supraespinoso y del subescapular, apoyado sobre la superficie articular de la cabeza del húmero. El ligamento coracohumeral se identifica en situación superior al TLB como una banda ecogénica de 2-3 mm de grosor. El ligamento glenohumeral superior no suele ser visible.

En las lesiones del ligamento coracohumeral, la porción intraarticular del TLB aparece redondeada, rodeada por líquido y, a veces, desplazada medialmente.

Figura 3. Patología subacromial observada mediante ecografía. **A.** Tendinitis cálcica. Se identifica una imagen arciforme hiperecogénica (asterisco blanco), con sombra acústica posterior en relación con la calcificación del tendón. **B.** Derrame en bolsa subacromial (estrellas). **C.** Erosiones óseas en la inserción del tendón del supraespinoso (flechas). **D.** Tendón del supraespinoso normal en hombro izquierdo y rotura parcial del tendón en el hombro derecho. Se representa como un área focal hipocogénica (flecha blanca) en el espesor del tendón. **E.** Defecto hipocogénico que ocupa el espesor del tendón en relación con la rotura completa del tendón del supraespinoso con separación del tendón de su inserción (flecha hueca).



En las lesiones del intervalo rotador son comunes las alteraciones del margen superior del tendón del subescapular.

- b) **TLB en la corredera bicipital** (Fig. 2). El ligamento transverso humeral es la continuación del ligamento coracohumeral, un ligamento débil cuyo papel estabilizador surge tras las roturas del ligamento coracohumeral. Se identifica en ecografía como una fina lámina que cubre la corredera bicipital.

El tendón del pectoral mayor estabiliza el TLB en la porción más inferior de la corredera bicipital.

En los casos de subluxación, el tendón se sitúa sobre la tuberosidad menor y, si se encuentra luxado, se sitúa fuera de la corredera que aparece vacía. En los procesos de larga evolución, la presencia de tejido fibroso en la corredera vacía puede simular un TLB en posición normal.

Superficies óseas

Mediante ecografía podemos identificar erosiones y fracturas por tracción (Fig. 3).

Articulación acromioclavicular

Es una fuente de dolor que, a menudo se confunde con lesiones del manguito rotador. La ecografía es más sensible que las radiografías convencionales para la detección de pequeños desgarros visibles como elevaciones de la cápsula articular y del ligamento acromioclavicular con ensanchamiento del espacio articular. En lesiones graves se asocia a desplazamiento superior de la porción lateral de la clavícula y hematoma de partes blandas entre la clavícula y la apófisis coracoides, que son signos indirectos de rotura del ligamento coracoclavicular.

Bursitis (Fig. 3)

En condiciones normales, los espacios articulares no son visibles. Cuando existe derrame pueden visualizarse las bolsas axilar, posterior, anterior y líquido en la vaina que rodea al TLB.

Capsulitis adhesiva (hombro congelado)

Es un síndrome caracterizado por dolor y restricción de movimientos del hombro con engrosamiento y fibrosis de la cápsula articular y sinovial. El diagnóstico se sugiere por ecografía en estudios dinámicos, donde se constatan restricciones en el desplazamiento del tendón del supraespinoso con la abducción. Se puede acompañar de mínimo derrame en la bursa subacromiodeltoidea.

Enfermedades infecciosas, inflamatorias y degenerativas

En las artritis son comunes los derrames en articulaciones y bolsas. Mediante ecografía podemos diferenciar los derrames de engrosamientos sinoviales (*pannus*) y medir estos últimos.

Otras

Signo del geiser. Se produce por paso de líquido a través de la articulación acromioclavicular, formando un quiste de

partes blandas en la porción alta del hombro, en pacientes con rotura del manguito rotador de larga evolución, con inestabilidad glenohumeral y lesión secundaria de la porción inferior de la cápsula de la articulación acromioclavicular.

Quistes paralabiales. Se originan en el labrum superior y posterior, como consecuencia de roturas del labrum. Los posteriores pueden expandirse en el surco espinoglenoideo o hendidura supraescapular y provocar neuropatía del nervio supraescapular con atrofia de los músculos supraespinoso e infraespinoso. Si se sitúa en la fosa espinoglenoidea, se produce atrofia del músculo infraespinoso.

RESONANCIA MAGNÉTICA (RM)

La RM, por su alta resolución para el estudio de partes blandas, su capacidad multiplanar y su naturaleza no invasiva se considera el método ideal para el estudio del espacio subacromial.

RESONANCIA MAGNÉTICA DEL PINZAMIENTO SUBACROMIAL

El concepto de pinzamiento, aunque había sido descrito previamente, fue clasificado por Neer en 1972⁸. Se han propuesto una variedad de causas para el síndrome de pinzamiento doloroso del hombro: 1) el pinzamiento mecánico descrito por Neer; 2) factores intrínsecos, entre ellos, la hipovascularización en la llamada zona crítica; 3) el traumatismo agudo o el microtraumatismo repetido por exceso de uso, frecuente en atletas y, por último, 4) la degeneración del tendón, frecuente con la edad⁹.

Pinzamiento extrínseco primario

Neer sostiene la teoría, aceptada en la actualidad, de que más del 95% de las lesiones del manguito rotador son secundarias al atrapamiento crónico entre las estructuras subacromiales y el arco coracoacromial⁸. Neer describió tres estadios clínico-patológicos en el espectro de pacientes que se presentan con atrapamiento:

1. Edema reversible y hemorragia en el manguito rotador en individuos jóvenes.
2. Fibrosis y tendinitis.
3. Desgarros del manguito, a menudo asociados con espolones anteriores del acromion o excrescencias de la tuberosidad mayor.

Se ha puesto mucho énfasis en el arco coracoacromial y en el desfiladero del supraespinoso para comprender este síndrome de atrapamiento. El engrosamiento del ligamento coracoacromial, la formación de osteofitos acromiales anteriores y los cambios degenerativos de la articulación acromioclavicular pueden contribuir al atrapamiento mecánico del tendón del supraespinoso. Todos estos hallazgos puede producirse aisladamente o a la vez y pueden ser evaluados mediante RM.

El ligamento coracoacromial se ve bien en los cortes sagitales. Se inserta en la cara inferior del acromion anterior. Algunos investigadores sostienen que existe una variación individual en el grosor del ligamento coracoacromial, que también puede ser valorado mediante RM. Puede ser difícil de distinguir el engrosamiento del ligamento corac-

coacromial de la incipiente osificación y formación de osteofitos de la superficie inferior del acromion, ya que ambos procesos se ven hipointensos en la RM.

Los osteofitos maduros tienen medula ósea y, por tanto, son más fáciles de reconocer y distinguir del engrosamiento aislado del ligamento coracoacromial.

Se debate si la degeneración del ligamento coracoacromial con engrosamiento y formación de osteofito es una consecuencia o una causa de la degeneración del supraespinoso.

Variantes anatómicas que predisponen al atrapamiento mecánico

La morfología del acromion fue caracterizada por Morrison y Bigliani¹⁰ (tipo 1 plano, tipo 2 curvo, tipo 3 en forma de gancho), para destacar que algunos individuos pueden estar predispuestos al atrapamiento del supraespinoso por debajo del acromion y tener más probabilidades de sufrir un desgarro del manguito. La forma del acromion puede ser evaluada con RM (Fig. 4). Se ha encontrado una asociación entre las morfologías tipo 2 y 3 y las lesiones del manguito¹⁰. Hay mucha variabilidad cuando se intenta utilizar la clasificación de Bigliani con las imágenes sagitales de RM, así como con las radiografías del desfiladero del supraespinoso. Esto es importante, ya que es secundario a cambios leves en la posición. En varios trabajos se describe la asociación entre algunos rasgos anatómicos del acromion, que disminuyen el espacio en el desfiladero del supraespinoso y tienen más incidencia de desgarros del manguito¹¹.

La pendiente lateral o anterior del acromion puede contribuir a una disminución del desfiladero del supraespinoso. La pendiente anterior del acromion se puede medir en las imágenes sagitales, mientras que la pendiente lateral se valora mejor en los cortes coronales¹¹.

Un acromion en situación baja disminuye el espacio entre el acromion y el húmero y puede verse en los cortes sagitales y coronales. Se ha encontrado cierta relación entre la situación acromial baja y la presencia de cambios degenerativos acromiales¹². La separación o inestabilidad de la articulación acromioclavicular puede producir un acromion bajo que puede contribuir al pinzamiento (Fig. 4).

El hueso acromial representa una apófisis no fusionada. El acromion se forma por la fusión de tres centros de osi-

ficación que se suele producir entre los 22 y los 25 años. Se produce fallo de la fusión entre el 4 y el 8% de los individuos, dando lugar al hueso acromial, con afectación bilateral en más del 50% de los casos¹³. Es importante reconocer esta variedad con la RM, ya que puede modificar el manejo quirúrgico. Un hueso acromial si es pequeño puede ser extirpado, mientras que un segmento grande e inestable puede requerir fusión. Aunque se puede ver en los cortes sagitales de RM, puede confundirse con la articulación acromioclavicular y se caracteriza mejor en los cortes axiales, ya que la articulación acromioclavicular y el hueso acromial se ven en el mismo plano (Fig. 4). La hipertrofia y los osteofitos presentes en la unión del hueso acromial y en la cara posterior del acromion pueden contribuir al pinzamiento.

Los osteofitos del margen inferior de la articulación acromioclavicular pueden disminuir el desfiladero del supraespinoso. La osteoartritis de la articulación acromioclavicular se ve bien en la RM (Fig. 4).

Pinzamiento coracoideo

El aumento de tamaño de la apófisis coracoides y su proximidad a la tuberosidad menor pueden causar atrapamiento del tendón del subescapular. También puede verse tras fracturas de la coracoides o de la tuberosidad menor. El espacio coracohumeral y el atrapamiento coracoideo se ven bien en los cortes sagitales y axiales mediante RM. El pinzamiento coracohumeral se piensa que está asociado con medidas de intervalo menores de 11 mm entre la apófisis coracoides y la tuberosidad menor, con el brazo en rotación interna máxima. Los hallazgos de la RM varían entre engrosamiento y aumento de señal del tendón del subescapular y líquido en la bursa subcoracoidea¹⁴.

Pinzamiento extrínseco secundario

En los pacientes jóvenes, sobre todo en atletas que practican el lanzamiento, el pinzamiento se puede asociar con inestabilidad glenohumeral. Se cree que la rotación externa forzada y repetida puede producir microtraumatismo de los ligamentos glenohumerales y debilidad de la cápsula (estabilizadores estáticos), sobrecargando los estabilizadores dinámicos (manguito rotador), lo que conduce al pinzamiento de la cara anterior de la bursa subacromial, ten-

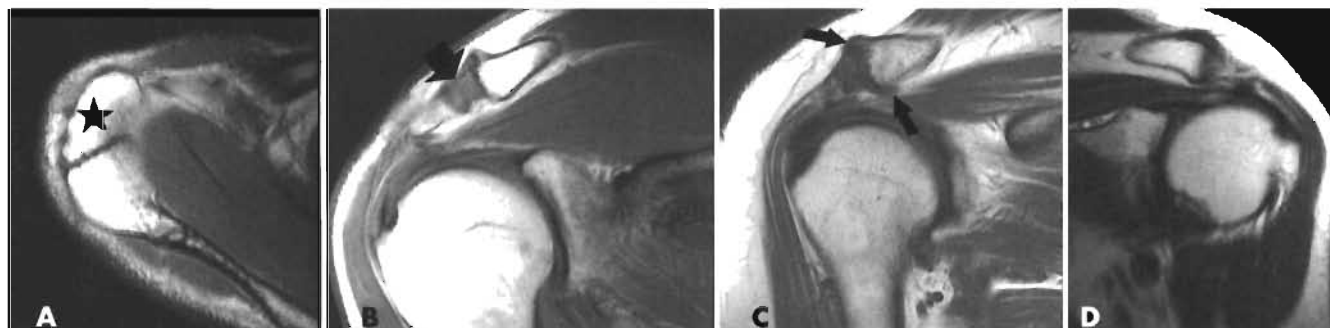


Figura 4. Anatomía y patología de la articulación acromioclavicular. **A.** Sección axial de la articulación acromioclavicular con hueso acromial (estrella). **B.** Luxación acromioclavicular con aumento del espacio interarticular (flecha). **C.** Artritis acromioclavicular con osteofitos en los márgenes superior e inferior del extremo lateral de la clavícula (flechas). **D.** Acromion tipo 3.

dón del supraespinoso y la porción larga del bíceps contra el ligamento coracoacromial¹⁵.

En pacientes con pinzamiento extrínseco secundario, la inestabilidad produce estrechamiento dinámico del desfiladero coracoacromial, que, por sí mismo, puede ser normal, secundario al exceso de traslación de la cabeza humeral.

La inestabilidad escapulotorácica puede también producir estrechamiento funcional del desfiladero.

Pinzamiento glenoideo posterosuperior

El pinzamiento glenoideo posterosuperior, también llamado pinzamiento intrínseco, es un mecanismo de lesión, recientemente reconocido, que produce pinzamiento repetitivo de la superficie inferior del manguito en el atleta que realiza movimientos de lanzamiento. Lo más frecuente es que las fibras de la superficie articular degeneren y se desgarren en la unión del supraespinoso e infraespinoso a lo que se asocia degeneración y desgarro del labrum posterosuperior. Se pueden ver quistes subcorticales y lesiones condrales debidos a impactos de repetición.

Se ha propuesto que la lesión de la glenoides posterosuperior y de la superficie inferior del manguito en la unión del supraespinoso e infraespinoso puede ser secundaria al contacto repetido de estas estructuras durante la abducción y rotación externa¹⁶. Se desconoce si el pinzamiento interno o glenoideo posterosuperior requiere inestabilidad. Puede estar relacionado solamente con el sobreuso, dañando las estructuras que, normalmente, hacen contacto en los extremos de abducción y rotación externa.

Factores intrínsecos del pinzamiento

La degeneración y el desgarro del manguito pueden deberse a factores intrínsecos, como disminución de la vascularización, sobreuso y fallo de la respuesta normal a la cicatrización. Codman describió una zona hipovascular, llamada zona crítica, donde se producen la mayoría de las lesiones y que se encuentra entre 5 y 20 mm de la inserción del supraespinoso en la tuberosidad mayor¹⁷.

RESONANCIA MAGNÉTICA DE LA PATOLOGÍA DEL MANGUITO

Alteraciones del tendón

Los tendones del supraespinoso, infraespinoso y redondo menor se insertan en la tuberosidad mayor y el subscapular, en la tuberosidad menor para formar el manguito rotador.

El tendón normal del *supraespinoso* se debe ver como una estructura lineal hipointensa, de contorno liso, que se extiende desde el vientre muscular, con ligero adelgazamiento hasta su inserción humeral.

La existencia de un tendón adelgazado sin alteraciones en su morfología puede considerarse normal hasta un grosor de 3 mm.

Los desgarras degenerativos del manguito rotador son frecuentes, afectan sobre todo al supraespinoso, y se producen en áreas de tendinosis cerca de la inserción humeral de estos tendones. No hay respuesta celular infiltrativa que indique reacción inflamatoria, por lo tanto, se debe usar el término tendinosis más que el de tendinitis¹⁸.

Los cambios degenerativos del tendón se manifiestan en RM como alteraciones en su contorno, grosor e intensidad de señal. El engrosamiento focal en la inserción del supraespinoso sin alteraciones en su contorno suele verse en la tendinosis, mientras que el engrosamiento generalizado se ve en la enfermedad más avanzada. Los cambios de señal que indican degeneración y tendinosis incluyen una señal intermedia en T1 y en las imágenes en densidad protónica y baja en las secuencias en T2. En los pacientes con síndrome de atrapamiento, el tendón presenta aumento de la intensidad de señal o intensidad de señal intermedia en la zona crítica en las secuencias potenciadas en T1, y señal alta en las secuencias potenciadas en densidad protónica y T2, reflejando edema o hemorragia (Fig. 5). El aumento de señal que se asemeja al líquido en T2 es indicador de desgarro del manguito. Se diferencia de un desgarro completo por la visualización de algunas de sus fibras intactas. No se debe acompañar de líquido subacromiodeltoideo si no existe una rotura completa.

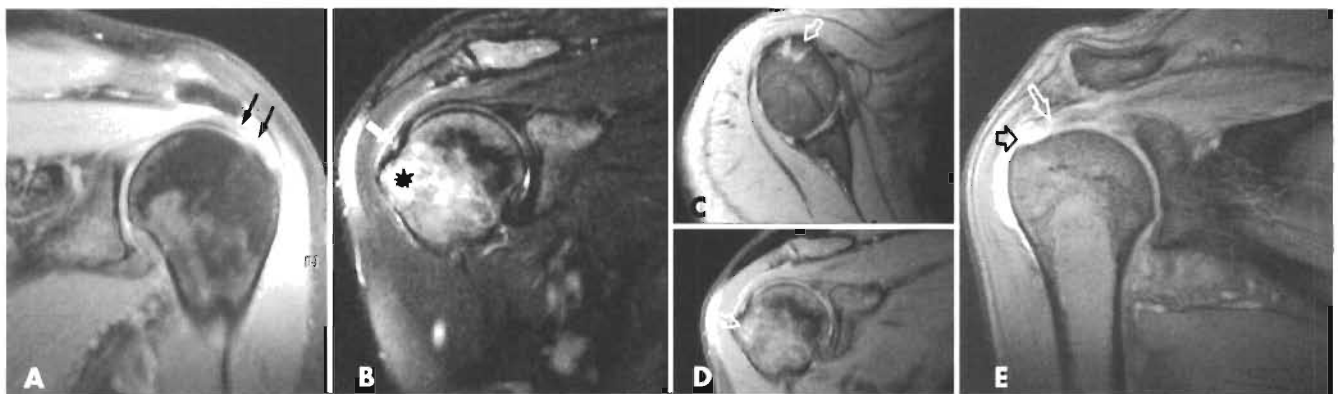


Figura 5. Patología en RM del tendón del supraespinoso. **A.** Imagen coronal oblicua en T2, con alteraciones de señal en la porción distal del tendón por tendinosis (flechas). **B.** Desgarro parcial en el espesor del tendón con una zona focal de aumento de señal (flecha blanca), en un corte coronal con potenciación en T2. Se identifica también una fractura oculta de la tuberosidad mayor, representada como un área mal definida de aumento de señal (asterisco). **C y D.** Imágenes axial y coronal oblicua de lesión por arrancamiento (flechas blancas). **E.** Rotura completa con solución de continuidad (flecha negra), con espacio relleno de líquido, con retracción del tendón del supraespinoso (flecha blanca).

Hay varias causas que producen un aumento de la intensidad de señal del tendón en T1. Puede ser debido al volumen parcial de la grasa que rodea el tendón, o a degeneración grasa del tendón del supraespinoso¹⁹. También puede deberse a que la oblicuidad del plano quede fuera de la imagen del tendón. Otra causa es el llamado ángulo mágico, que se produce cuando las fibras están en un ángulo con el imán de 55°.

Puede no ser posible diferenciar la tendinosis en un tendón morfológicamente normal de las alteraciones de señal relacionadas con el ángulo mágico o el volumen parcial de los tejidos circundantes.

Las *roturas/desgarros parciales* del supraespinoso pueden afectar a la superficie articular, de la bursa, o localizarse en el espesor del tendón (Fig. 5). Los desgarros parciales de la superficie articular son los más frecuentes²⁰. En la RM, los desgarros parciales se representan como áreas con intensidad de señal baja a intermedia en las secuencias potenciadas en T1, intermedia a alta en las imágenes potenciadas en densidad protónica y alta en las secuencias potenciadas en T2. Este aumento de señal se debe a la presencia de líquido dentro de la superficie de la bursa o articular del manguito. Cuando hay líquido en la bursa subacromiodeltoidea, se puede valorar el tamaño y la profundidad de los desgarros parciales. Los desgarros parciales de la superficie de la bursa no se pueden detectar con la artrografía convencional porque la cápsula articular y la superficie articular del manguito permanecen intactas. La bursografía convencional no se suele emplear, pero permite detectar las roturas parciales de la superficie de la bursa. Se han descrito en algunos estudios que inyectando previamente gadolinio en el espacio subacromiodeltoideo se puede mejorar la detección de las roturas parciales de la superficie de la bursa. Las roturas parciales de la superficie articular se pueden detectar con la RM convencional cuando se acompaña de líquido que se extiende hasta el defecto del manguito rotador.

La certeza de la RM para el diagnóstico de los desgarros parciales se puede mejorar con el empleo de gadolinio intrarticular²¹. Los desgarros del labrum posterosuperior se pueden ver asociados a desgarros parciales de la superficie articular en la unión de los tendones del supraespinoso e infraespinoso. A estos desgarros de la superficie inferior también se les ha llamado desgarros del intervalo rotador posterior y son frecuentes en deportistas que practican deportes de lanzamiento. Se pueden ver pequeños quistes en la cara posterosuperior de la cabeza humeral secundarios al impacto repetido en los pacientes con pinzamiento interno. La osificación de la cápsula posterior (lesión de Bennet) puede producirse en asociación con desgarros del labrum posterosuperior y lesión de la superficie articular del manguito²².

La exactitud de la RM para el diagnóstico de las roturas parciales no es tan buena como para las roturas completas (se ha descrito una sensibilidad y especificidad del 35-92% y del 85-99%, respectivamente). Las roturas parciales se clasifican, según Gartsman y Milne, en función de la profundidad y localización de la lesión. Las de grado 1 afectan a menos de la cuarta parte del grosor del tendón (menos de 3 mm). Las de grado 2 afectan a menos

de la mitad del tendón y tienen entre 3 y 6 mm de profundidad. Las de grado 3 afectan a más de la mitad del tendón y con más de 6 mm de profundidad²³.

Las *roturas completas* se pueden observar claramente mediante RM (Fig. 5). Uno de los signos primarios de una rotura completa del manguito es la visualización de un defecto en el tendón, con pérdida de su continuidad. Aunque se ve en todas las secuencias es más específico en las secuencias potenciadas en T2. Se han caracterizado los desgarros en función de su localización y tamaño. Los desgarros pequeños son inferiores a 1 cm; los medios, de 1 a 3 cm; los grandes, de 3 a 5 cm, y los masivos son mayores de 5 cm. En un estudio prospectivo reciente, que evaluó los factores pronósticos, se demostró que el tamaño tanto en el eje anteroposterior como en la dimensión mediolateral es el factor pronóstico más importante²⁴.

Aunque la solución de continuidad con líquido en el manguito es el signo más fiable de rotura, este hallazgo, a veces, no está presente, incluso en las roturas de gran tamaño. Esto es secundario a la presencia de sinovial hipertrofiada, tejido de granulación o fibroso, que da lugar a un área hipointensa en todas las secuencias. Estos desgarros del manguito rotador de baja intensidad de señal pueden ser reconocidos por RM mediante la evaluación cuidadosa de la morfología de los tendones rotos y en función de rasgos secundarios, como la atrofia muscular y la retracción medial de la unión musculotendinosa. La artroRM se puede utilizar en casos dudosos en los que no se identifica líquido en la solución de continuidad. Las roturas completas del manguito rotador suelen producirse en la cara distal anterior del tendón del supraespinoso. Las roturas masivas se pueden extender en sentido posterior y afectar al tendón del infraespinoso y también en sentido anterior para afectar al manguito rotador y al tendón del subescapular. El tendón largo del bíceps se suele lesionar en pacientes con roturas crónicas. Esto es de esperar, ya que el tendón del bíceps proximal se apoya directamente sobre el tendón del supraespinoso, estando sujeto al pinzamiento entre la cabeza humeral y el acromion cuando el supraespinoso se desgarró. Suele haber retracción medial de los tendones y atrofia de los músculos afectados, que puede estar asociada con rotura de la porción larga del bíceps. Suele acompañarse de migración de la cabeza humeral, cuando tanto el tendón del supraespinoso como el de la porción larga del bíceps se afectan.

Desgarros del subescapular y del intervalo rotador

La mayoría de las roturas del tendón del subescapular se asocian a desgarros de los tendones del supraespinoso o del infraespinoso. En un estudio reciente se ha descrito que el 8% de los desgarros del manguito llevan asociada una lesión del subescapular a otro componente del manguito. Algunas veces, sin embargo, puede suceder como una lesión aislada²⁵. Tanto las roturas completas como parciales del subescapular se ven bien en los cortes axiales y sagitales. Se puede asociar a rotura y luxación medial del tendón del bíceps (Fig. 6). Cuando se identifican lesiones del subescapular, el tendón largo del bíceps

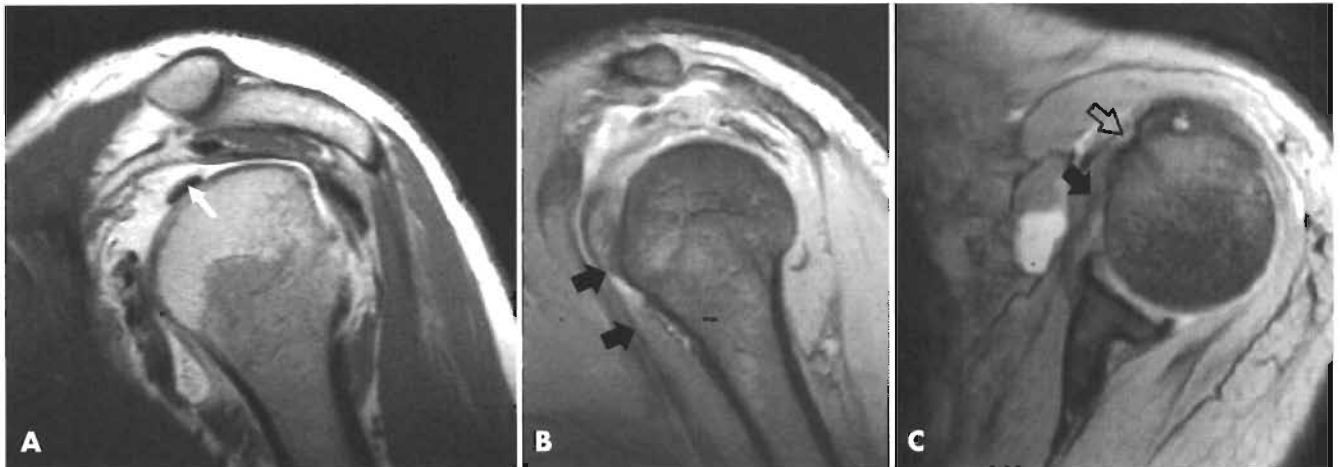


Figura 6. Anatomía y patología del tendón de la porción larga del bíceps. **A.** ArthroRM en sección sagital oblicua. Sección del tendón en su porción intrarticular (flecha blanca). **B y C.** Luxación del tendón de la porción larga del bíceps visible sobre la tuberosidad menor (flechas negras), fuera la corredera bicipital (flecha hueca).

debe de analizarse cuidadosamente para descartar otras alteraciones asociadas.

Puede haber degeneración o desgarro del tendón del subescapular y de la cápsula del intervalo rotador secundarios al pinzamiento coracoideo. El intervalo rotador es el espacio entre el supraespinoso y el borde superior del subescapular. El intervalo rotador está formado por un tejido elástico membranoso reforzado por el ligamento coracohumeral, el ligamento glenohumeral superior y la cápsula. Los desgarros longitudinales del intervalo con o sin extensión al tendón del subescapular se ven a menudo asociados con luxaciones agudas glenohumorales.

Desgarros del infraespinoso y del redondo menor

La rotura del infraespinoso suele asociarse a desgarros grandes del tendón del supraespinoso. La rotura aislada del tendón del infraespinoso es rara. El redondo menor no se suele afectar, aunque el resto del manguito rotador se lesione.

FORMACIÓN DE OSTEOFITOS SUBACROMIALES Y REMODELACIÓN DEL ACROMION

Se han observado osteofitos subacromiales en la inserción del ligamento coracoacromial en varios estudios y se consideran como evidencia de pinzamiento. Esto parece ser secundario a la tracción causada por el pinzamiento repetido de la tuberosidad mayor sobre el ligamento coracoacromial.

Neer considera que espolón acromial anterior, en la inserción del ligamento coracoacromial representa un signo temprano de pinzamiento crónico. El tamaño del osteofito se ha asociado con la incidencia de desgarro del manguito. La presencia de este espolón se puede demostrar mediante radiografías con angulación, con la proyección del desfiladero del supraespinoso o con cortes sagitales oblicuos mediante RM. Los espolones acromiales que contienen medula ósea grasa muestran alta intensidad de señal en las secuencias potenciadas en T1. Si bien el osteo-

fito acromial es más frecuente con la edad, guarda más relación con la patología tendinosa.

Las alteraciones radiográficas, como la esclerosis y el contorno anormal de la parte inferior del acromion, se suelen asociar con pinzamiento del manguito. Esta remodelación ósea conlleva aplanamiento o leve concavidad de la cara del acromion que se enfrenta a la cabeza humeral y representa una reacción ósea al traumatismo crónico de la tuberosidad mayor durante la abducción. La remodelación ósea se suele ver mejor con la RM (en los cortes oblicuos y coronales) que con las radiografías.

CAMBIOS DEGENERATIVOS DE LA ARTICULACIÓN ACROMIOCLAVICULAR

La artrosis de la articulación acromioclavicular, con inclusión del callo y los osteofitos, puede contribuir al pinzamiento. Aquí, los tendones del manguito pueden ser pinzados por los osteofitos. Se ha demostrado una asociación entre los osteofitos y el desgarro del manguito rotador²⁶. La imagen por RM es más precisa que la radiografía para demostrar el grado de agrandamiento de la articulación acromioclavicular y su relación con las estructuras de las partes blandas bajo el arco coracoacromial.

TENDINITIS BICIPITAL

La porción larga del bíceps tiene una función importante, previniendo la migración superior del húmero durante la flexión vigorosa del codo. Con las lesiones del manguito rotador, sobre todo, si el desgarro es completo, siempre suele haber alguna alteración en la porción larga del bíceps, entre la cabeza humeral y el ligamento coracoacromial. La mayoría de las roturas del bíceps se producen en la cara proximal de la corredera en pacientes mayores de 40 años y suelen relacionarse con el atrapamiento crónico. El tendón se puede aplanar o engrosar con aumento de señal, lo que indica degeneración. Se observan frecuentemente excrescencias óseas en el margen de la corredera. Una corredera con una profundidad

superior a 5 mm se puede asociar a una mayor incidencia de degeneración del tendón.

DERRAME EN LA BURSA

Aunque es normal que exista una pequeña cantidad de líquido en la bursa subacromiodeltoidea, el aumento de éste indica sinovitis o bursitis. Algunos autores sugieren que la presencia de derrame en un paciente sintomático de más de 30 años requiere artroscopia²⁷.

CAMBIOS EN LA CABEZA HUMERAL

Se puede ver esclerosis y remodelación de la tuberosidad mayor y quistes degenerativos.

Se observan frecuentemente cambios en la tuberosidad mayor en los individuos con atrapamiento, bien en relación con cambios proliferativos o con el aplanamiento y la esclerosis de la tuberosidad mayor. Suele coexistir con cambios semejantes en el acromion y, habitualmente, se debe al traumatismo del hueso durante la abducción. La irregularidad cortical en la tuberosidad mayor en la inserción del infraespinoso también se cree que resulta de cambios crónicos secundarios a la avulsión, por el estrés de deceleración durante el lanzamiento.

Los quistes en la cabeza humeral o en la tuberosidad mayor se han asociado con el pinzamiento. Este hallazgo frecuente en los estudios de RM es inespecífico y su prevalencia se ha asociado tanto a los cambios en el tendón como a la edad. Se suelen encontrar en situación posterior en la tuberosidad mayor o en su unión con la cabeza humeral, cerca de la inserción capsular. También se pueden ver quistes en localización superior o anterior.

MISCELÁNEA

La RM muchas veces puede diagnosticar lesiones no sospechadas en pacientes con clínica que simula patología del manguito rotador.

FRACTURAS OCULTAS DE LA TUBEROSIDAD MAYOR

Es frecuente encontrar fracturas ocultas de la tuberosidad mayor en pacientes jóvenes con sospecha de rotura traumática del manguito rotador y, muchas veces, secundarias a lesiones de esquí.

Se identifican mejor en las secuencias de STIR o en T2 con supresión de la grasa (Fig. 5). Se pueden asociar o no a desgarros del manguito rotador.

TENDINITIS CÁLCICA

La tendinitis cálcica es una enfermedad frecuente de etiología desconocida, que, a veces, se descubre casualmente en el estudio de RM.

Se identifica por focos de baja señal en todas las secuencias, siendo más llamativa en las secuencias de eco de gradiente. Se puede acompañar de edema en la bursa subacromiodeltoidea. Sin embargo, es raro encontrar roturas sobreañadidas del manguito rotador. Suele afectar al supraespinoso y, menos frecuentemente, al infraespinoso y redondo menor (Fig. 7). Es raro en el subescapular²⁸. Es eficaz confirmarlo con radiografía cuando el diagnóstico se sospecha con la RM.

NEUROPATÍA DEL SUPRAESCAPULAR

Otra causa de hombro doloroso que puede simular patología del manguito es la compresión del nervio supraescapular en la hendidura espinoglenoidea secundaria a un quiste o ganglión. El quiste no es visible por artroscopia ni en la cirugía abierta, por lo que el diagnóstico por imagen es fundamental para guiar al cirujano sobre la causa del dolor²⁹.

NEURITIS BRAQUIAL AGUDA

También se llama síndrome de Parsonage-Turner y consiste en la instauración de dolor neurítico agudo seguido de debilidad muscular. Es de etiología desconocida y tiene un curso autolimitado. De aquí la gran importancia de la RM para identificarlo, evitando así la cirugía innecesaria. El aspecto en la RM es bastante característico, mostrando un patrón de edema que afecta de forma difusa a los músculos inervados por los nervios axilar y supraescapular³⁰.

SÍNDROME DEL ESPACIO CUADRILATERAL

Es una lesión que puede simular patología del manguito. Resulta de la formación de bandas fibrosas en el espacio cuadrilateral con atrapamiento del nervio axilar.

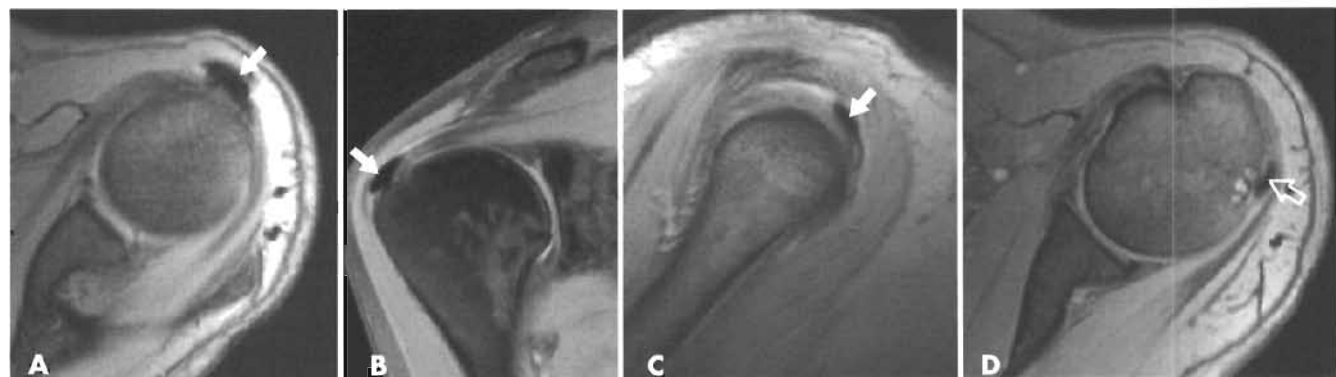


Figura 7. Calcificaciones subacromiales mediante RM. **A, B y C.** Sección axial coronal oblicua y sagital oblicua con calcificaciones sobre la inserción del tendón del supraespinoso (flechas). **D.** Sección axial oblicua con calcificación en la porción distal del tendón del músculo infraespinoso (flecha hueca).

En la RM se observa sustitución grasa limitada al músculo redondo menor, hallazgo casi patognomónico de este síndrome³⁰.

CONCLUSIÓN

Los métodos de imagen no invasivos para el estudio del manguito rotador y del espacio subacromial han mejorado notablemente durante la última década. La certeza diagnóstica se basa en la optimización de la técnica, en el sólido conocimiento anatómico y en la interpretación de los errores de las técnicas de imagen y de los falsos positivos. Las ventajas de la ecografía son su disponibilidad y bajo coste, teniendo como desventaja el ser una técnica dependiente del operador. La RM, si bien presenta menor disponibilidad y mayor coste, permite una mejor resolución anatómica y una evaluación completa de todos los componentes del espacio subacromial. Asimismo, facilita la detección de lesiones que simulan patología del manguito, evitando así procedimientos quirúrgicos innecesarios.

BIBLIOGRAFÍA

1. Rockwood CA, Lyons FR. «Shoulder impingement syndrome: diagnosis, radiographic evaluation and treatment with a modified Neer acromioplasty». *J Bone Joint Surg*, 1993; 75A:409-424.
2. Zanca P. «Shoulder Pain: involvement of the acromioclavicular joint: analysis of 1.000 cases». *AJR*, 1971; 112:493-506.
3. Sammarco VJ. «Os Acromiale: frequency, anatomy, and clinical implications». *J Bone Joint Surg Am*, 2000; 82 (3):394-400.
4. Mink J, Harris E, Rappaport M. «Rotator cuff tears: evaluation using double contrast shoulder arthrography». *Radiology*, 1985; 157:61-63.
5. Burk LD, Karasick D, Kurtz AV y cols. «Rotator cuff tears: prospective comparison of MR imaging with arthrography, sonography and surgery». *AJR*, 1989; 153:87-92.
6. Seibold CJ, Mallisee SJ, Erickson SJ y cols. «Rotator cuff: evaluation with US and MR imaging». *Radiographics*, 1999; 19 (3):685-705.
7. Van Holsbeeck MT, Kolowich PA, Eyster WR y cols. «US depiction of partial-thickness tear of the rotator cuff». *Radiology*, 1995; 197:443-446.
8. Neer CS II. «Anterior acromioplasty for the chronic impingement syndrome in the shoulder». *J Bone Joint Surg Am*, 1972; 54:41-47.
9. Neviasser R, Neviasser T. «Observations on impingement». *Clin Orthop Rel Res*, 1990; 254:60-63.
10. Morrison DS, Bigliani LU. «The clinical significance of variations in acromial morphology». *Orthop Trans*, 1987; 11:234-241.
11. Zuckerman JD, Kummer FJ, Cuomo F y cols. «The influence of coracoacromial arch anatomy on rotator cuff tears». *J Shoulder Elbow Surg*, 1992; 1:4-14.
12. Edelson JG, Taitz C. «Anatomy of the coracoacromial arch. Relation to degeneration of the acromion». *J Bone Joint Surg Br*, 1992; 75:551-558.
13. Liberson F. «Os acromiale: a contested anomaly». *J Bone Joint Surg Br*, 1937; 19:683-686.
14. Bonutti PM, Norfray JF, Friedman RJ, Genez BM. «Kinematic MRI of the shoulder». *J Comput Assist Tomogr*, 1993; 17:666-672.
15. Jackson DW. «Chronic rotator cuff impingement in the throwing athlete». *Am J Sports Med*, 1976; 4:221-226.
16. Walch G, Boileau P, Noel E y cols. «Impingement of the deep surface of the supraspinatus tendon on the posterosuperior glenoid rim: an arthroscopic study». *J Shoulder Elbow Surg*, 1992; 1:238-245.
17. Codman EA. «The Shoulder: rupture of the supraspinatus tendon and other lesions in or about the subacromial bursa». Boston: Thomas Todd, 1934; 98.
18. Kannus P, Jozsa L. «Histopathological changes preceding spontaneous rupture of a tendon. A controlled study of 891 patients». *J Bone Joint Surg Am*, 1991; 73:1507-1525.
19. Rafii M, Firooznia H, Sherman O y cols. «Rotator cuff lesions: signal patterns at MR imaging». *Radiology*, 1990; 177:817-823.
20. Itoi E, Tabata S. «Incomplete rotator cuff tears: results of operative treatment». *Clin Orthop*, 1992; 284:128-135.
21. Palmer WE, Brown JH, Rosenthal DI. «Rotator cuff: evaluation with fat-suppressed MR arthrography». *Radiology*, 1993; 188:683-687.
22. Seibold CA, Mallise TA, Erickson SJ y cols. «Rotator cuff: evaluation with US and MR imaging». *Radiographics*, 1999; 19:685-705.
23. Gartsman GM, Milne JC. «Articular surface partial-thickness rotator cuff tears». *J Shoulder Elbow Surg*, 1995; 4:409-415.
24. Iannotti JP, Bernot MP, Kuhlman JR y cols. «Postoperative assessment of shoulder function: a prospective study of full-thickness rotator cuff tears». *J Shoulder Elbow Surg*, 1996; 5:449-457.
25. Patten RM. «Tears of the anterior portion of the rotator cuff (the subscapularis tendon): MR imaging findings». *AJR*, 1994; 162:351-358.
26. Peterson CJ, Gentz CF. «Ruptures of the supraspinatus tendon. The significance of distally pointing acromioclavicular osteophytes». *Clin Orthop*, 1983; 174:143-151.
27. Monu JUV, Pruett S, Vanarthos WJ y cols. «Isolated subacromial bursal fluid on MRI of the shoulder in symptomatic patients: correlation with arthroscopic findings». *Skeletal Radiol*, 1994; 23:529-532.
28. Ishii H, Brunet JA, Welsh RP y cols. «"Bursal reactions" in rotator cuff tearing, the impingement syndrome and calcifying tendinitis». *J Shoulder Elbow Surg*, 1997; 6:131-136.
29. Fritz RC, Helms CA, Steinbach LS, Genant HK. «Supraescapular nerve entrapment: evaluation with MR imaging». *Radiology*, 1992; 182:437-444.
30. Helms CA. «The impact of MR imaging in sports medicine». *Radiology*, 2002; 224:631-635.

Exploración física y semiología en la patología subacromial

A. Calvo Díaz

INTRODUCCIÓN

El éxito de cualquier proceso diagnóstico y terapéutico está siempre fundamentado en la correcta orientación clínica desde el principio. La información extraída de una exhaustiva entrevista clínica y la exploración física minuciosa han sido a lo largo de la historia y continúan siendo los pilares fundamentales de la Medicina.

No podemos basar un diagnóstico, exclusivamente, en los medios que nos ofrece la tecnología actual. En la mayor parte de los procesos es imprescindible la anamnesis y la exploración para orientar nuestro diagnóstico.

Por otro lado, esta labor también es la base de la relación médico-paciente, relación basada en la confianza, y que comienza con una entrevista personal que nos introduce en la intimidad del paciente que vamos a tratar.

A lo largo de los años hemos aprendido que cuanto más experiencia se tiene de una articulación, mejor y más exhaustivamente se explora. Esto se produce porque los datos que aporta nuestra exploración física son mayores y de mejor calidad, en función de nuestro conocimiento de la zona explorada. Durante muchos años, el hombro ha sido una articulación poco explorada en comparación con otras, como la rodilla; los diagnósticos se basan, con frecuencia, en técnicas de imagen exclusivamente.

Al final de este capítulo me gustaría haber conseguido el objetivo de asentar la idea de que la exploración física del hombro debe ser sistemática, fácil, rápida y reproducible; definir cómo debe ser esta exploración y orientar correctamente los datos obtenidos para obtener un diagnóstico preciso.

SEMIOLOGÍA

MANIFESTACIONES CLÍNICAS DEL SÍNDROME SUBACROMIAL

Se incluyen dentro del concepto de síndrome subacromial todas aquellas entidades que cursan con dolor, cuyo origen se encuentra en este espacio. Pueden causar este síndrome diferentes procesos, tanto una tendinopatía cal-

cificante como una rotura del manguito rotador o un hombro rígido. Por esto, vamos a plantear la exploración global de este espacio sin tener en cuenta el proceso específico causante del síndrome clínico.

La patología subacromial puede manifestarse con dolor, rigidez, falta de fuerza de elevación o cualquier combinación de estos síntomas.

Nuestra entrevista clínica con el paciente aporta una serie de datos de valor inestimable en el planteamiento diagnóstico y, sobre todo, en las diferentes opciones de tratamiento.

Habitualmente, los síntomas referidos por el paciente ya son crónicos¹. Son pocos los casos que llegan al cirujano ortopédico inmediatamente después de la aparición de los síntomas. Generalmente, suelen tener un comienzo indoloso y se han probado varios tratamientos.

La *edad* tiene una importancia vital en este proceso, tanto desde el punto de vista diagnóstico como terapéutico. Recordemos que la causa más frecuente de dolor en el hombro en un paciente de edad avanzada es la patología del manguito rotador, mientras que en el sujeto joven es la inestabilidad del hombro¹. Por otro lado, el tratamiento de un desgarro del manguito también va a ser diferente en un paciente de 80 años que en un trabajador de fuerza de 30 años.

La existencia de traumatismo previo, los datos del estado general del paciente, la actividad laboral y deportiva, y la posibilidad de compensaciones económicas laborales o de otro tipo deben contemplarse en nuestra historia clínica.

El prototipo del paciente con síndrome subacromial presenta, fundamentalmente, dolor con las actividades por encima de la cabeza, dolor que es, a menudo, nocturno y progresivo². Generalmente, no hay antecedentes de traumatismo, aunque, a veces, se recuerda un traumatismo de baja intensidad. La exploración física muestra un rango de movilidad prácticamente normal y existe dolor a la palpación a nivel de la inserción del supraespinoso^{3,4}.

DETERMINACIÓN DEL SÍNTOMA PRINCIPAL

Resulta de máximo interés en el planteamiento diagnóstico y terapéutico de este síndrome la forma de presentación del mismo y cuál es el síntoma dominante, ya que esto va a condicionar el tratamiento posterior¹.

Dolor

El dolor es el síntoma que se manifiesta más frecuentemente. Su localización más típica es en la parte superior y anterior del hombro, pero también otros pacientes lo localizan en la cara externa del brazo y con irradiaciones hacia el cuello o hacia el codo. La localización del dolor puede ayudarnos a identificar las estructuras lesionadas: el dolor anterior puede presentarse ante la lesión del tendón del músculo subescapular, del bíceps o del labrum anterior; el dolor anterolateral se observa en las lesiones del tendón del músculo supraespinoso, mientras que el dolor posterior se relaciona con lesiones del tendón del infraespinoso o del complejo capsulolabral posterior⁵. En caso de aparecer dolor en la zona posterior o trapecio con irradiación más allá del codo o a la mano debemos sospechar la existencia de una radiculopatía cervical.

Con gran frecuencia, este dolor es nocturno y requiere analgesia o sedación para poder conciliar el sueño. En muchas ocasiones, esta dificultad para el descanso nocturno es el síntoma que hace que el paciente acuda al médico.

Típicamente, el dolor se presenta en un arco pasivo entre los 60 y 120°, pero esto puede tener una gran variabilidad en función del proceso causante y las características asociadas a este proceso. La elevación activa del brazo suele desencadenar el dolor y el paciente refiere limitación para realizar actividades cotidianas que impliquen coger objetos elevados.

Rigidez

Una situación poco deseable, pero relativamente frecuente, es encontrar un hombro rígido secundario al cuadro algico, cuyo tratamiento es mucho más difícil que el del hombro que presenta una movilidad pasiva completa. La rigidez comienza por la limitación del final de los arcos pasivos de movimiento, sobre todo, las rotaciones, y, en ocasiones, se produce un verdadero hombro congelado con abolición de la movilidad pasiva. Esto nos obliga a descartar siempre la presencia de otros procesos que cursan con rigidez del hombro y no guardan ninguna relación etiopatogénica con el síndrome subacromial. El más frecuente de estos procesos es la capsulitis primaria adhesiva, proceso en el que la afectación es de la cápsula de la articulación glenohumeral y no del espacio subacromial. También es necesario descartar un posible síndrome de dolor regional complejo o algodistrofia, que puede cursar con patrón de rigidez y que requiere un tratamiento específico.

Existen algunos cuadros de capsulitis a nivel de la cápsula posterior del hombro, que presentan un cuadro clínico muy similar al síndrome subacromial por compresión del manguito rotador. Estos casos se tratan frecuentemente con descompresión subacromial, siendo previsible que el resultado sea malo, ya que no es un proceso subacromial

sino capsular del hombro. Ante una limitación de la rotación interna debemos planteamos este diagnóstico, ya que estos pacientes pueden mejorar con una liberación artroscópica de la cápsula posterior.

Debemos recordar que la existencia de rigidez asociada de cualquier origen afecta de forma fundamental a la elección del tratamiento y puede convertirse en un gran error diagnóstico y terapéutico. Por esto, es necesario definir en nuestra exploración cualquier limitación de los arcos de movimiento pasivos, ya que esto afecta al tratamiento y al pronóstico.

Inestabilidad

Existen cuadros clínicos en los que se superponen el dolor subacromial y la inestabilidad, frecuentemente, observados en atletas lanzadores⁵. Durante el lanzamiento, el manguito rotador y el complejo capsulolabral actúan como estabilizadores de la cabeza humeral, resultando con frecuencia lesionadas estas estructuras en estos deportistas.

En muchas ocasiones, el paciente con inestabilidad de hombro define de forma clara la existencia de luxaciones que deben ser atendidas en un centro médico para reducirlas. En otras ocasiones, el paciente es capaz de tratarse él mismo estos episodios.

Sin embargo, con frecuencia no existen episodios que demuestran la luxación. El paciente se queja de dolor, bloqueo y «sensación de brazo muerto», que cede con alguna maniobra que el propio paciente realiza y que reduce la subluxación que se produce en estos casos.

Los pacientes con inestabilidad experimentan temor en las posiciones en las que se traslada de forma anormal la cabeza humeral, fundamentalmente, en la posición de abducción-rotación externa.

En este grupo de pacientes con inestabilidad resulta fundamental reconocer las alteraciones de la personalidad que se asocian a la inestabilidad voluntaria¹. Esta asociación condiciona un fracaso de la cirugía y es en la entrevista clínica donde debe detectarse este hecho.

Falta de fuerza

En otras ocasiones el síntoma predominante que presenta el paciente es la falta de potencia muscular y que él define como la imposibilidad de coger un objeto con el brazo elevado o el cansancio en las actividades llevadas a cabo por encima del nivel de los hombros.

La falta de fuerza puede ser un síntoma subjetivo; la sensación del paciente de cansancio puede ser secundaria al dolor o al desuso de la extremidad, pero también puede ser un síntoma objetivo y es necesario confirmar la existencia de un cuadro paralítico o pseudoparalítico en la elevación del brazo, que pondría de manifiesto la existencia de una rotura masiva del manguito rotador o una parálisis del nervio supraescapular.

PATRONES CLÍNICOS DEL SÍNDROME SUBACROMIAL

Una misma lesión puede presentarse de diferentes formas clínicas; un desgarro del manguito rotador puede producir un cuadro de dolor con función normal o presentarse como impotencia para elevar el brazo. Desde un punto de vista práctico y sencillo podemos encuadrar la clínica

que presenta el paciente dentro de unos patrones o formas clínicas del síndrome subacromial y de la patología del hombro, en general, que van a condicionar el tratamiento posterior a realizar⁶.

Patrón de arco doloroso

Es la forma de presentación más frecuente. Se produce dolor durante un arco de movimiento pasivo, que puede ser variable, pero suele ser máximo entre los 90 y 120°. Este hecho indica el atrapamiento de tejidos durante la abducción y por lo tanto, en principio, el paciente mejoraría con una descompresión subacromial.

Patrón capsular

En estos casos, el síntoma predominante es la rigidez. Como hemos dicho anteriormente, esta rigidez suele ser secundaria a la inmovilidad y el desuso producidos por el dolor, si bien resulta obligado descartar los cuadros primarios de rigidez del hombro (Capsulitis Primaria Adhesiva). Hasta hace poco tiempo, la existencia de limitaciones en la movilidad pasiva era una contraindicación de la cirugía.

Si bien el tratamiento rehabilitador es la primera opción de tratamiento ante el hombro rígido, existen numerosos trabajos que demuestran la eficacia de la artrólisis artroscópica en casos resistentes a los tratamientos conservadores.

Pensamos que la presencia de rigidez es un factor agravante importante del síndrome subacromial y que va a condicionar totalmente el tratamiento, ya que el paciente va a necesitar tratamiento fisioterápico preoperatorio y postoperatorio, así como procedimientos quirúrgicos añadidos a la descompresión, como liberaciones capsulares necesarias para devolver la movilidad perdida al hombro afectado.

Patrón pseudoparalítico

La imposibilidad de elevar el brazo indica la lesión masiva del manguito rotador con pérdida de la función de fulcro y alteración del patrón cinemático del hombro. Este patrón también puede tener un origen neurológico, debido a la lesión del nervio supraescapular, lo cual debe descartarse mediante la realización de un electroneurograma.

La presencia de esta forma clínica debe hacernos pensar que la descompresión subacromial va a ser un tratamiento insuficiente y debe plantearse la reparación de los tendones afectados.

Patrón mixto

Estos patrones también pueden aparecer asociados entre sí, lo que va a determinar también tratamientos diferentes. Quizá el cuadro clínico extremo por su gravedad y dificultad de tratamiento sea la coexistencia de un patrón pseudoparalítico y capsular, generalmente, debido al desuso de la articulación del hombro por la grave lesión tendinosa. En estos casos, el tratamiento es complejo, ya que van a ser necesarios numerosos actos quirúrgicos para que el hombro sea funcional.

EXPLORACIÓN CLÍNICA

La técnica del examen físico es a la vez una habilidad y un arte, basada solamente en el estudio y la experiencia¹. No es nuestra intención describir un gran número de maniobras exploratorias de imposible ejecución, habitualmente, por falta de tiempo, sino conseguir una exploración clínica del hombro sistemática, completa y sencilla para poder cumplir los objetivos de obtener información necesaria y ser reproducible. Para ello podemos seguir el siguiente esquema en nuestra exploración física.

INSPECCIÓN

La inspección del paciente aporta datos a nuestra exploración y crea la primera impresión diagnóstica: debe valorarse la presencia de cicatrices, heridas o alteraciones cutáneas, las deformidades del hombro y la simetría de los mismos y de las escápulas.

Respecto al síndrome subacromial, debemos observar la presencia de relieves asimétricos a nivel de la articulación acromioclavicular. La presencia de una articulación acromioclavicular muy prominente debe hacernos pensar y descartar que el dolor se produzca a este nivel y no en el espacio subacromial. Las maniobras de provocación de dolor en esta articulación confirmarán esta impresión inicial.

También tiene una especial relevancia la observación de los relieves musculares, sobre todo, la ocupación de las fosas supra e infraespinosa. Si encontramos vacías estas fosas, podemos pensar en una rotura de manguito con retracción y atrofia, o bien también en parálisis del nervio supraescapular. Por otro lado, podemos observar también la existencia del signo del hachazo en roturas de la porción larga del bíceps, que pueden ser independientes o estar asociadas a roturas masivas del manguito rotador.

La pérdida del relieve del pliegue axilar anterior indica una posible rotura del pectoral mayor.

El relieve de la masa muscular del deltoides también debe ser evaluada. Una atrofia del mismo puede ser motivada por el desuso de la extremidad o por lesión del nervio axilar.

Por último deben evaluarse los músculos estabilizadores de la escápula: el serrato anterior, cuya parálisis hace migrar la escápula proximalmente y su ángulo inferior medialmente; y el trapecio, cuya parálisis provoca la migración distal de la escápula y lateral de su ángulo inferior¹ (Figs. 1 y 2).

PALPACIÓN

1. *Existencia de puntos dolorosos.* Palparemos aquellos puntos que desencadenan dolor: articulación acromioclavicular, articulación esternoclavicular, troquíter, tendón del bíceps, coracoides y borde anterior del acromion.
2. *Relieves musculares.* Debemos palpar las masas musculares que antes hemos inspeccionado. En ocasiones se observa mejor una fosa supraespinosa vacía, colocando cada mano del explorador en cada lado y consiguiendo la sensación de la asimetría en los volúmenes de los músculos explorados.

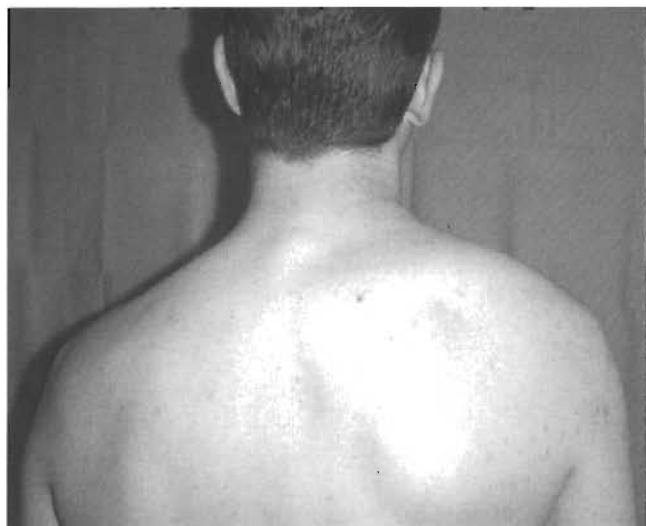

Figura 1. Atrofia importante del trapecio en un paciente con lesión del nervio espinal.

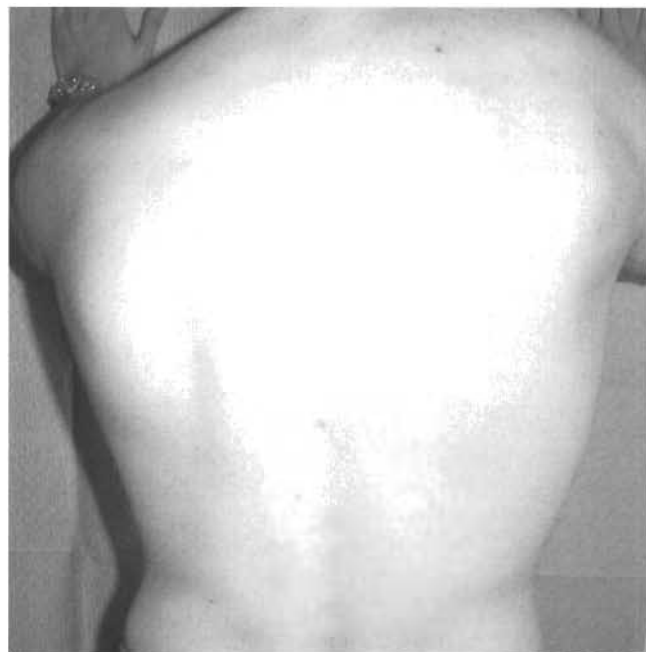

Figura 2. El mismo paciente de la figura 1. Obsérvese la migración distal de la escápula y la desviación lateral de su ángulo inferior.

EXPLORACIÓN DE LA MOVILIDAD

El hombro es la articulación con mayores rangos de movimiento; siempre se ha dicho que el hombro sacrifica su estabilidad a expensas de su movilidad. Esta movilidad permite llevar la mano a posiciones extremas para realizar actividades muy complejas y evolucionadas.

En la movilidad del hombro participan la articulación glenohumeral y la escapulotorácica. Los movimientos del hombro deben ser continuos y armónicos. Debemos observar, en primer lugar, la «calidad» de la movilidad del hombro, es decir, la relación existente entre la movilidad glenohumeral y la escapulotorácica. En numerosas enfermedades que afectan al hombro (capsulitis, roturas de manguito, etc.) se altera rápidamente la movilidad glenohumeral, aumentando la movilidad escapulotorácica para intentar la compensación.

También es relativamente frecuente encontrar una limitación de la rotación interna en los procesos subacromiales, lo que traduce un cierto grado de retracción de la cápsula posterior⁷.

La exploración de la movilidad del hombro debe llevarse a cabo tanto pasiva como activamente y debemos registrar comparativamente todas las movilidades de ambos hombros (tanto del lado afectado como del sano).

La *American Academy of Orthopaedic Surgeons* ha recomendado un estándar de medición de la movilidad del hombro para que ésta sea reproducible^{1, 8}:

- Todas las mediciones se realizan partiendo desde una posición inicial, estando el paciente en pie con los brazos pegados a los lados del cuerpo y con las palmas de las manos mirando hacia los muslos.
- La movilidad de la articulación examinada debe expresarse en grados y se debe comparar con la articulación contralateral. Si la extremidad contralateral no existe, o también es patológica, la movilidad debe ser comparada con la movilidad media de un individuo de características similares en cuanto a edad y constitución física.
- La movilidad debe definirse como activa o pasiva.

- Se puede obtener un mejor registro de la movilidad si la exploración se realiza en la posición más cómoda para el paciente.
- El uso del goniómetro es opcional, dependiendo de las preferencias del examinador.
- Las mediciones imprescindibles a realizar son:
 - Elevación total activa y pasiva. El arco de recorrido es más cómodo para el paciente que la flexión o abducción puras. Este arco se desarrolla desde la posición inicial hasta conseguir la elevación completa por un plano 20 ó 30° anterior al eje sagital.
 - Rotación externa activa y pasiva con el brazo junto al cuerpo.
 - Rotación externa en 90° de abducción.
 - Rotación interna activa y pasiva. Suele realizarse con el paciente sentado y registrarse el relieve de la espalda donde el paciente llega con su pulgar (trocánter mayor, nalga, sacro, apófisis espinosas lumbares y torácicas).

POTENCIA MUSCULAR

La valoración de la fuerza va a poner de manifiesto tanto la deficiencia musculotendinosa y su grado de lesión, como la lesión del nervio que asiste a esas unidades motoras. Deben ser evaluadas al menos:

1. *Flexión.* Se realiza aplicando resistencia a 90° de flexión. Con ello se explora fundamentalmente el deltoides anterior y el nervio axilar, pero también participan el pectoral mayor, bíceps y coracobraquial.
2. *Abducción.* De esta forma exploramos el músculo supraespinoso, el nervio supraescapular, el deltoides medio y el nervio axilar. Si la exploración se realiza a 90° de abducción y 30° de antepulsión con el

antebrazo en pronación máxima, se consigue evaluar específicamente el supraespinoso (Fig. 3).

3. *Rotación externa.* Se realiza con el brazo junto al cuerpo y en 90° de abducción. Con ello exploramos, sobre todo, el infraespinoso y el nervio supraesca-pular, pero, también, el redondo menor y el deltoí-des posterior.
4. *Rotación interna.* Con el paciente sentado separado del respaldo de la silla y el brazo en la espalda en rotación interna, el paciente tratará de despegar la mano de la espalda para acercarla al respaldo de la silla². Esto pone de manifiesto la función del múscu-lo subescapular (*lift-off test*) (Fig. 4).

ESTABILIDAD

Debido a su frecuencia siempre debemos descartar la presencia de inestabilidad de hombro ante un cuadro de dolor, sobre todo, en el paciente joven^{3,4}. En ocasiones se encuentran superpuestos un desplazamiento anormal de la cabeza humeral y problemas de compresión o roturas de manguito. La forma más eficaz de descartar la existencia de un hombro inestable es explorar de forma sistemática la estabilidad del hombro en todos los pacientes.

Nuestra exploración debe ser sencilla y rápida. Existen numerosos tests para intentar poner de manifiesto esta inestabilidad⁹. Los tests de aprehensión y resalte anterior e inferior tienen una gran especificidad en el diagnóstico de la inestabilidad del hombro¹⁰.

Resulta de vital importancia la identificación de la dirección de la inestabilidad y la laxitud intrínseca del hombro, que nos avisaría de la existencia de una inestabilidad multidireccional:

1. *Test de la aprehensión.* Se basa en reproducir en el paciente la sensación de luxación. Se realiza con el paciente en decúbito supino y colocamos su brazo en 90° de abducción y 90° de rotación externa. Esta posición genera miedo en el paciente con inestabilidad anterior. Podemos forzar aun más la situación, llevando con nuestra mano la diáfisis humeral anteriormente, lo cual aumenta la sensación de miedo

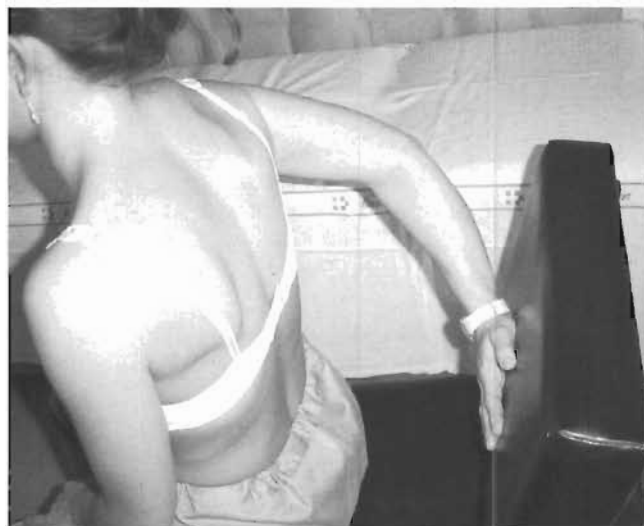

Figura 4. Exploración de la función del músculo subescapular (*lift-off test*).

a la luxación⁹. Pero no debemos olvidar que también la inestabilidad puede ser posterior. Podemos realizar esta misma maniobra en flexión-aducción rotación interna para explorar el componente posterior, aunque este signo es menos constante en este tipo de inestabilidad y, en ocasiones no podemos conocer la dirección de la inestabilidad hasta realizar la exploración bajo anestesia, que es obligatoria antes de proceder a la intervención quirúrgica (Fig. 5).

2. *Test de recolocación.* El pánico provocado por la maniobra de aprehensión anterior desaparece cuando llevamos con nuestra mano la diáfisis humeral hacia la posición posterior. Con ello recolocamos la cabeza humeral y desaparece la sensación de miedo en el hombro inestable (Fig. 6).
3. *Sulcus test.* Con el paciente en decúbito supino o sentado realizamos tracción en el eje del brazo. Un desplazamiento anormal de la cabeza humeral distalmente se manifiesta en el aumento del espacio entre

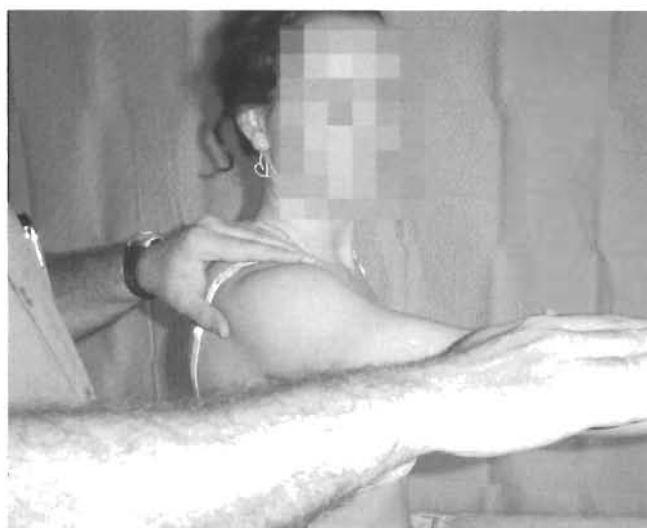

Figura 3. Exploración de la potencia del músculo supraespinoso.

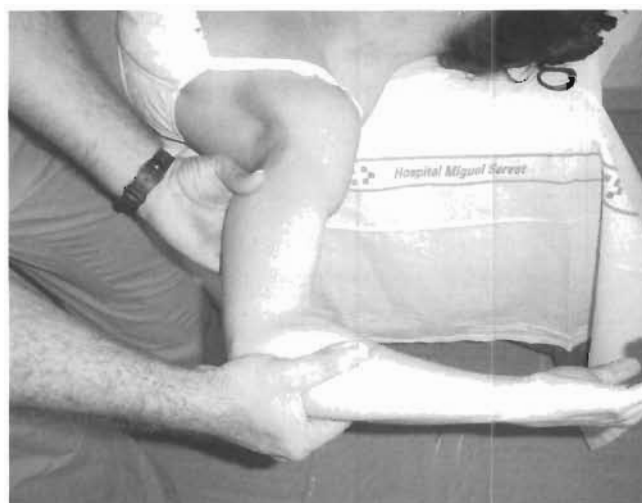

Figura 5. Test de la aprehensión. La posición en rotación externa máxima produce miedo en los pacientes con inestabilidad anterior.

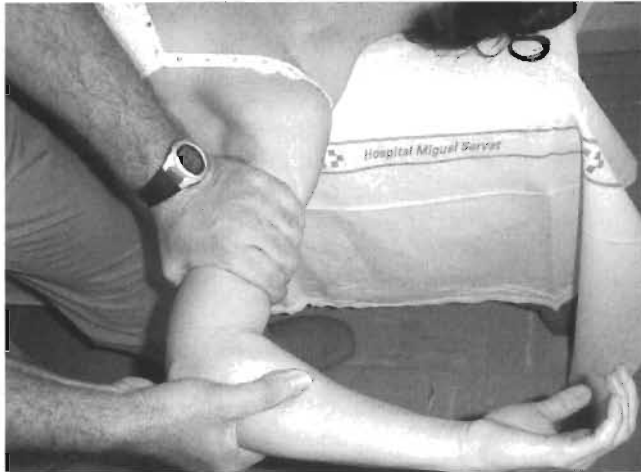

Figura 6. Test de recolocación. En la misma posición de aprehensión trasladamos la diáfisis humeral hacia posterior, con lo que desaparece la sensación de miedo.

el acromion y la cabeza humeral, que, a veces, incluso permite alojar los dedos del explorador en este espacio⁹. Con ello definimos el componente inferior y la multidireccionalidad de la inestabilidad. Para algunos autores¹⁰, esta prueba es poco específica, ya que sólo pone de manifiesto la existencia de una laxitud inferior o de lesión del intervalo rotador y además puede ser positiva en las lesiones del manguito rotador.

EXPLORACIÓN CERVICAL

Resulta evidente que cualquier exploración del hombro debe acompañarse de una correcta exploración del raquis cervical, ya que una gran parte de las molestias originadas en las raíces nerviosas cervicales provocan un dolor referido al hombro. De una forma global, el dolor originado en el hombro por alteraciones mecánicas del mismo se puede provocar o aumentar mediante nuestras maniobras exploratorias. Debemos desconfiar del dolor del hombro que no se modifica cuando realizamos el test de provocación de dolor subacromial o acromioclavicular. En estos casos debemos buscar alteraciones de la columna cervical que pueden ser responsables del dolor. La presencia de parestesias o sintomatología neurológica nos hace pensar en un origen cervical. Por otro lado, el dolor de origen cervical suele mejorar con el descanso nocturno, mientras que

en la enfermedad del manguito rotador, el dolor no mejora o incluso se exagera por la noche.

Sin embargo, es extremadamente frecuente la coexistencia de ambos componentes de dolor: dolor de hombro mecánico por un síndrome subacromial y dolor referido de origen cervical, sobre todo, degenerativo.

Debemos observar la existencia de deformidades del raquis, rango de movilidad, palpación de puntos dolorosos, existencia de contracturas musculares, palpación de huecos supraclaviculares (recordemos que los tumores de Pancoast pueden producir sintomatología referida en el hombro) y realizar una exploración neurológica completa.

EXPLORACIÓN NEUROLÓGICA

Ya hemos visto cómo la exploración de la función motora puede poner de manifiesto una lesión musculotendinosa o del nervio, que promueve la funcionalidad de esas unidades motoras. Por otro lado, recordemos que también debemos explorar la sensibilidad del miembro afectado en busca de la lesión concreta de un nervio periférico o del plexo braquial, los reflejos osteotendinosos y las alteraciones del sistema nervioso simpático (síndrome de Horner) (Tabla 1).

EXPLORACIÓN VASCULAR

Con relativa frecuencia podemos encontrar alteraciones vasculares que simulan cuadros dolorosos del hombro (síndromes del desfiladero torácico). En estos casos, el paciente suele referir dolor a nivel de todo el brazo y sensación de cansancio con determinadas posiciones y con la actividad. Debemos poner atención en la detección de este tipo de procesos, y pensar siempre en ellos, ya que una simple exploración vascular pone de manifiesto esta circunstancia y la posibilidad de cometer un grave error diagnóstico y terapéutico es alta y fácilmente evitable:

1. *Test de hiperabducción.* Con el paciente sentado, se lleva el brazo en hiperabducción palpando el pulso radial. Se considera positivo cuando se palpa una disminución de la amplitud de la onda de pulso y además existe asimetría respecto al otro brazo, ya que esto puede producirse hasta en un 20% de individuos normales¹.
2. *Maniobra de Adson.* Mientras se palpa el pulso radial con el paciente sentado, se lleva el brazo en hiperextensión y se le pide que rote el cuello hacia el lado examinado y que contenga la respiración mientras

TABLA 1
MAPA NEUROLÓGICO DE LOS PRINCIPALES MÚSCULOS DEL HOMBRO

Músculo	Nivel	Nervio	T. Sensitivo	Reflejo
Deltoides	C5-C6 (C7)	Axilar	Deltoides lateral	Bicipital
Pectoral Mayor	C5-T1	Pectoral medial y lateral		
Bíceps	C6 (C4-C7)	Musculocutáneo	Pulgar	Bicipital, braquiorradial
Supraespinoso	C5 (C6)	Supraescapular		
Infraespinoso	C5 (C6)	Supraescapular		
Subescapular	C5	Subescapular		
Redondo menor	C5-C6 (C7)	Axilar		
Tríceps	C6-C8 (C5)	Radial	Dedo medio	Tricipital

el examinador observa la presencia de una disminución de la onda de pulso. Algunas modificaciones de esta maniobra son llevar el brazo en hiperextensión, abducción de 90° y rotación externa, mientras el paciente gira la cabeza hacia el lado contralateral. Según nuestra experiencia, esta última modificación permite una mejor detección de las variaciones del pulso radial en estos cuadros (Fig. 7).

3. *Test de provocación.* Se pide al paciente que abra y cierre las manos rápidamente con los brazos en horizontal. Si aparece cansancio o dolor en antebrazo o manos se puede pensar en un síndrome del desfiladero torácico, pero no es específico, ya que también puede tratarse de una insuficiencia vascular periférica.

TEST DE IMPINGEMENT SUBACROMIAL

Estas pruebas clínicas tratan de reproducir el dolor subacromial mediante la provocación del roce o pinzamiento de los tendones del manguito rotador contra el arco coracoacromial^{11,12}. En determinados movimientos se consigue llevar el tendón del bíceps, el manguito rotador y el troquíter justo debajo del arco coracoacromial, reproduciéndose el dolor. Debemos prestar atención al lugar donde el paciente localiza el dolor al realizar estas maniobras, ya que pueden resultar positivas en otras circunstancias, como en las contracturas de romboides y trapecio, en las que estos signos pueden provocar un aumento del dolor pero referido a la zona del trapecio y no a la zona subacromial⁴. Dentro de esta inespecificidad de los tests de provocación de dolor, debemos tener en cuenta que pueden resultar positivos en otros procesos, como la rigidez, la tendinopatía calcificante y la artritis:

1. *Arco doloroso.* Quizá es el más clásico y usado de todos los signos que provocan dolor subacromial. Se lleva pasivamente el brazo del paciente en abducción pura. Esto produce dolor en el arco de recorrido entre los 60 y 120°, con un máximo a los 90°. En algunos pacientes, cuando se realiza rotación externa en esta posición, se consigue una disminución del dolor por desplazamiento posterior del troquíter, lo que conlleva una elevación menos dolorosa² (Fig. 8).

2. *Impingement test de Neer.* La elevación del brazo en rotación interna produce la compresión del supraespinoso contra la zona anterior del acromion, produciéndose dolor en casos de tendinitis del supraespinoso.
3. *Test de Hawkins.* También puede reproducirse este dolor llevando el brazo a una flexión de 90°, aducción y forzando la rotación interna.

TEST DE EVALUACIÓN DEL BÍCEPS

1. *Test de Speed.* Es el test más utilizado y reproducible en la evaluación del dolor originado en el tendón del bíceps. Se considera positivo cuando se produce dolor en la corredera bicipital en la elevación contra resistencia con el codo extendido y el antebrazo supinado.
2. *Test de Yergason.* El dolor en la corredera bicipital se provoca por la supinación activa contra resistencia desde una posición inicial de codo flexionado 90° y pronación del antebrazo¹³.
3. *Test de Ludington.* Se produce dolor en el bíceps afectado tras realizar contracciones repetidas de este músculo con las manos del paciente sobre la cabeza con los dedos entrelazados.

TEST DE LA ARTICULACIÓN ACROMIOCLAVICULAR

La articulación acromioclavicular se ve a menudo implicada en los procesos dolorosos del hombro, por lo que debemos diferenciar el grado de participación de la articulación en el cuadro de dolor. Una palpación dolorosa de esta localización puede orientarnos hacia un proceso de esta localización. Para ayudarnos a este diagnóstico diferencial podemos usar pruebas específicas de provocación de dolor acromioclavicular, pero, en ocasiones, esto puede no resultar fácil. Un buen recurso diagnóstico es la realización de infiltraciones seriadas con anestésico, primero, en el espacio subacromial y luego, en la articulación acromioclavicular. Con ello, podremos evaluar en cuál de las dos estructuras se originan las molestias.

El test específico más usado en la provocación del dolor acromioclavicular consiste en llevar pasivamente el brazo a una elevación de 90° con flexión de codo de 90° y pasarlo por delante del tórax hacia el hombro contralateral. Esta maniobra produce dolor en esta articulación.

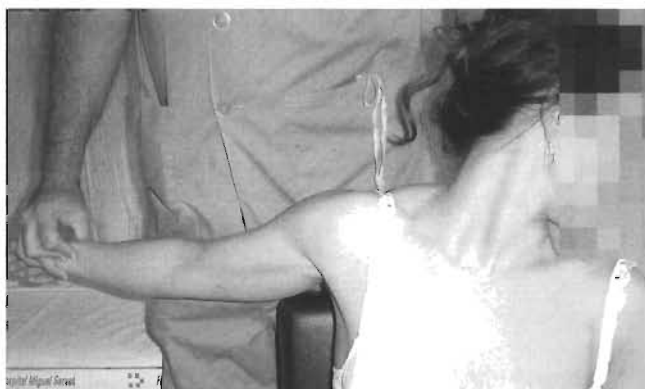

Figura 7. Maniobra de Adson. Desaparición del pulso radial en el síndrome del desfiladero torácico.

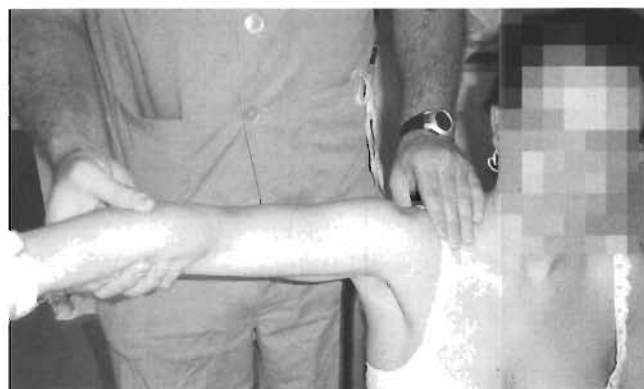

Figura 8. Provocación del dolor subacromial durante el recorrido de movilidad pasiva.

TEST DE LA ANESTESIA

Empleamos estas técnicas en casos en los que se plantea duda acerca del origen del dolor del paciente. Consiste en la inyección de un anestésico local en la zona de dolor. Tras 15 minutos de espera volvemos a realizar la exploración y las maniobras que antes provocaban el dolor.

La mejoría o desaparición de los síntomas habla a favor, por un lado, de estar ante el proceso diagnóstico correcto³, y por otro, del beneficio que puede obtenerse en una eventual intervención quirúrgica, si llega el caso. De esta forma, si infiltramos el espacio subacromial y el dolor desaparece, podemos pensar que se trata de un síndrome subacromial, pero también nos indica que el paciente puede mejorar con una descompresión subacromial si fracasan los tratamientos conservadores. Para otros autores⁴, la positividad de este test sólo indica que las estructuras que se encuentran en el espacio subacromial producen dolor, pero no proporciona el diagnóstico del síndrome subacromial.

Realizamos estas técnicas, sobre todo, en el espacio subacromial, pero también en la articulación acromioclavicular y, en algunas ocasiones, en la vaina del tendón del bíceps, ante la sospecha de tendinitis bicipital.

VALORACIÓN CLÍNICA DE LOS RESULTADOS

Una parte de la labor del cirujano ortopédico es la valoración e interpretación de los resultados propios y ajenos, imprescindible para establecer la eficiencia de una técnica, del personal médico o de un centro hospitalario. Para poder establecer cualquier comparación entre técnicas o entre equipos es necesario que los datos obtenidos sean comparables entre sí y esto se consigue mediante la utilización de escalas de valoración clínica que expresen de forma cuantitativa una determinada situación.

La idoneidad de una escala está en función de su capacidad de expresión de los datos de una forma concisa, de su facilidad de realización y de la exhaustividad de la información que aporta.

Es fundamental para el entendimiento entre todos hablar el mismo lenguaje. Por ello, es imprescindible también la utilización de escalas de valoración clínica universales cuando vayamos a dar a conocer nuestros resultados.

Las escalas de valoración se basan en la evaluación del dolor, movilidad, fuerza, función y grado de satisfacción del paciente.

Se han usado escalas genéricas de calidad de vida, como la SF-36, pero las escalas específicas más frecuentemente utilizadas son el Índice de Constant (Tabla 2), la escala de UCLA (Tabla 3) y la escala de la *American Society of Shoulder and Elbow Surgeons*.

El primer escollo a salvar es la cuantificación del dolor. Se usan para ello escalas analógicas del dolor (EAD), escalas numéricas, escalas descriptivas que describen cada actividad capaz de producir dolor y la necesidad de consumir analgésicos. Otra dificultad añadida es la evaluación de la fuerza muscular, que, habitualmente, se realiza de forma manual por el examinador y en comparación con el lado opuesto, lo cual no deja de ser un método válido pero

TABLA 2
PUNTUACIÓN DEL HOMBRO DE CONSTANT

Valoración subjetiva			
Dolor durante el uso funcional:			
15	14	13	12
11	10	9	8
7	6	5	4
3	2	1	0
Ninguno Leve Moderado Intenso			
Trabajo diario:			
Trabajo		Ocio	Sueño
0		0	0
1		1	1
2		2	2
3		3	
4		4	
Capacidad para trabajar a nivel de:			
2	La cintura		
4	El proceso xifoide (apéndice xiloide)		
6	El cuello		
8	La cabeza		
10	Por encima de la cabeza		
Valoración objetiva			
Flexión:		Abducción:	
0	= 0-30°	0	= 0-30°
2	= 31-60°	2	= 31-60°
4	= 61-90°	4	= 61-90°
6	= 91-120°	6	= 91-120°
8	= 121-150°	8	= 121-150°
10	= >150°	10	= > 150°
Rotación externa:			
2	= La mano se sitúa detrás de la cabeza, con el codo hacia delante		
4	= La mano se sitúa por detrás de la cabeza, con el codo hacia atrás		
6	= La mano se sitúa encima de la cabeza, con el codo hacia delante		
8	= La mano se sitúa encima de la cabeza, con el codo hacia atrás		
10	= Elevación total desde la parte superior de la cabeza		
Rotación interna:			
0	= La mano se sitúa en el muslo lateral		
2	= El dorso de la mano se sitúa en las nalgas		
4	= Se lleva la mano a la unión lumbosacra		
6	= Se lleva el dorso de la mano a la cintura (VL3)		
8	= Se lleva el dorso de la mano a VT12		
10	= Se lleva el dorso de la mano a la región interescapular (VT7)		
Fuerza de la abducción: (abducción de 90° o el nivel máximo que pueda conseguir el paciente):			
Ensayo 1: _____			
Ensayo 2: _____			
Ensayo 3: _____			
Ensayo 4: _____/3 = _____			

sometido a la subjetividad del examinador. Para compensar esto se han creado diversos dinamómetros, que son muy útiles en la investigación clínica pero poco útiles en la práctica clínica habitual.

TABLA 3
PUNTUACIÓN DEL HOMBRO DE LA UNIVERSIDAD DE LOS ÁNGELES, CALIFORNIA (UCLA)

	Puntos
Dolor	
Es constante e insoportable; con frecuencia el paciente toma medicación fuerte	1
Es constante pero soportable; el paciente toma medicación fuerte ocasionalmente	2
No existe en reposo o es leve, aparece con actividades ligeras; el paciente consume salicilatos ocasionalmente	4
Aparece con actividades fuertes o con determinadas actividades; el paciente consume salicilatos ocasionalmente	6
Ocasional y leve	8
Nunca	10
Función	
No puede usar las extremidades	1
Sólo realiza actividades ligeras	2
Puede realizar las tareas domésticas y la mayoría de las actividades de la vida diaria	4
Puede realizar casi todas las tareas domésticas, realizar compras y conducir; puede peinarse, vestirse y desvestirse (incluso abrocharse el sujetador)	6
Tiene limitaciones leves; puede trabajar por encima del nivel de los hombros	8
Realiza actividades normales	10
Flexión activa hacia delante	
De 150° o más	5
De 120° a 150°	4
De 90° a 120°	3
De 45° a 90°	2
De 30° a 45°	1
Menor de 30°	0
Fuerza de la flexión hacia delante (Prueba muscular manual)	
Grado 5 (normal)	5
Grado 4 (bueno)	4
Grado 3 (regular)	3
Grado 2 (escaso)	2
Grado 1 (contracción muscular)	1
Grado 0 (nada)	0
Satisfacción del paciente	
Satisfecho y mejor	5
Insatisfecho y peor	0

La escala de Constant¹⁴ es una escala con un máximo de 100 puntos, de los cuales, 35 se basan en la valoración del dolor y función por parte del paciente. Es una escala de valoración completa y quizá la más usada en Europa. Su exactitud ha sido cuestionada porque no tiene en cuenta el grado de satisfacción del paciente, pero en las publicaciones actuales sigue siendo uno de los principales métodos de evaluación de resultados.

La escala ASES *Standardized Shoulder Assessment Form* fue desarrollada por el Comité de Investigación de la *Society of American Shoulder and Elbow Surgeons*¹⁵. Es también una escala de 100 puntos, de los cuales 50 se derivan de la información procedente del paciente en una escala visual del dolor. Incluye también información acerca de la movilidad, función, potencia muscular y estabilidad del hombro. Su fácil manejo permite incluso realizar la entrevista por teléfono. Las publicaciones más recientes se basan en esta escala y es, posiblemente, la de mayor aceptación mundial en este momento.

La escala de UCLA¹⁶ también ha sido una de las más utilizadas, ya que es una escala sencilla y rápida de 35 pun-

tos, que evalúa el dolor, la función, la flexión activa, la fuerza de flexión y el grado de satisfacción del paciente.

Otras escalas utilizadas son: *University of Pennsylvania Shoulder Score*, SPADI y *Simple Shoulder Test* de la Universidad de Washington.

Cuando nos enfrentamos a la evaluación de resultados o pretendemos compararlos con los resultados de otros equipos, resulta casi imposible coincidir en la uniformidad de las escalas de valoración. Existe la necesidad imperiosa de alcanzar un acuerdo, tarea que no resulta fácil pero tampoco imposible. En opinión del autor, el *ASES Standardized Shoulder Assessment Form* proporciona una información completa, fácil de obtener y reproducible, junto a la realización de unas mediciones de una forma estandarizada y protocolizada.

BIBLIOGRAFÍA

- Hawkins RJ, Bokor DJ. «Clinical evaluation of shoulder problems». En: Rockwood ChA, Matsen III FA (eds.). *The Shoulder*. Philadelphia: WB Saunders Company, 1990; 149-177.
- Craig EV. «Master techniques in orthopaedic surgery». *The Shoulder*. Philadelphia: Lippincott-Raven. 1997; 1:3-34.
- Hartzog CW, Savoie FH III, Field LD. «Arthroscopic acromioplasty and arthroscopic distal clavicle resection, mini-open rotator cuff repair.

- indications, techniques and outcome». En: Ianotti JI (ed.). *The Rotator Cuff*. American Academy of Orthopedic Surgeons, 1998; 25-59.
4. Gartsman GM. «Arthroscopic management of rotator cuff disease». *J Am Acad Orthop Surg*, 1998; 6:259-266.
 5. Altchek DW, Dines DM. «Shoulder injuries in the throwing athlete». *J Am Acad Orthop*, 1995; 3:159-165.
 6. Calvo Díaz A. «Tratamiento del síndrome subacromial». En: Ferrández Portal L (ed.). *Actualizaciones en Cirugía Ortopédica y Traumatología*, 3.ª ed. Masson, 2002; 8:101-112.
 7. Matsen III FA, Arntz CT. «Subacromial Impingement». En: Rockwood ChA, Matsen III FA (eds.). *The Shoulder*. Philadelphia: WB Saunders Company, 1990; 15:623-646.
 8. American Academy of Orthopedic Surgeons. «Joint Motion: Method of Measuring and Recording». Chicago: American Academy of Orthopedic Surgeons, 1965.
 9. Pollock RG, Flatow EL. «The Unstable Shoulder: classification and evaluation». En: Bigliani LU (ed.). *The Unstable Shoulder*. Rosemont: AAOS Monograph Series, 1996; 25-36.
 10. Cuéllar Gutiérrez R y cols. «Diagnostic value of the laxity and relocation tests in glenohumeral instability». *Rev Ortop Traumatol*, 2001; 6:476-482.
 11. Ucar Angulo E, Quirós Donate J. «Clínica y exploración del hombro». En: Navarro Quilis A, Alegre de Miguel C (eds.). *El Hombro*. Masson, 1997; 1:1-13.
 12. Sánchez Martín MM, Calvo Díaz A. «Síndrome subacromial y tratamiento artroscópico». En: Navarro Quilis A, Alegre de Miguel C (eds.). *El Hombro*. Masson, 1997; 7:68-104.
 13. Yergason RM. «Supination sign». *J Bone Joint Surg*, 1931; 13:160.
 14. Constant CR, Murley AHG. «A clinical method of functional assessment of the shoulder». *Clin Orthop Rle Res*, 1987; 214:160-164.
 15. Richards RR, An K, Bigliani LU y cols. «A standardized method of assessment of shoulder function». *J Shoulder Elbow Surg*, 1994; 3:347-352.
 16. Ellman H, Hanker G, Bayer M. «Repair of the rotator cuff: end-result study of factors influencing reconstruction». *J Bone Joint Surg Am*, 1986; 68:1136-1144.

Patología del manguito rotador

Bases anatómicas y funcionales

F. Gómez-Castresana, A. Pérez-Caballer, P. Golanó Álvarez

INTRODUCCIÓN

Los procesos patológicos que se desarrollan en el manguito rotador del hombro, por interferencias mecánicas en su función, han sido un hallazgo del siglo xx. El interés sobre las estructuras subacromiales fue despertado por Codman en su estudio sobre la bolsa subacromial, realizado en 1906¹, y por la descripción de la zona crítica hipovascular próxima a la inserción del supraespinoso en 1934². Goldthwait, en 1909³, llamó la atención sobre la causa mecánica de la bursitis subacromial y sobre la importancia de la longitud e inclinación del acromion y de la apófisis coracoides. Sin embargo, fue Neer en 1972⁴ quien aclaró los confusos conceptos previos, unificando las ideas sobre el tratamiento de las roturas del manguito. Describió el síndrome de atrapamiento o colisión subacromial anteroinferior (*subacromial impingement*), atribuyendo a esta causa mecánica el 95% de las roturas del manguito rotador (RMR). La descompresión anteroinferior del acromion aislada era suficiente, frente a la acromionectomía parcial o completa, para resolver el cuadro clínico. Todavía hoy su artículo está vigente a la hora de juzgar los problemas del hombro.

El desarrollo del conocimiento de las estructuras subacromiales y de la biomecánica del hombro ha propiciado el descubrimiento de otros múltiples mecanismos responsables de la patología del manguito rotador, por lo que no se pueden englobar todos estos cuadros bajo el epígrafe común de «colisión o atrapamiento subacromial», sino que es más adecuado hablar de «patología o lesiones del manguito rotador» o, lo que es lo mismo, «síndromes dolorosos secundarios a patología del manguito rotador». A pesar del mejor conocimiento de estos cuadros, todavía existen áreas oscuras y controversias. Se discute si las alteraciones anatómicas de las estructuras vecinas son la causa de las roturas del manguito o son las disfunciones del manguito rotador las responsables de los cambios morfológicos de esas estructuras, ya que se pueden encontrar estas alteraciones anatómicas en individuos asintomáticos con una función normal del hombro. En la actualidad se defiende

una teoría multifactorial sobre el desarrollo de las RMR, tratando de explicar estas controversias, ya que un solo mecanismo no puede explicar todos los síndromes dolorosos del manguito rotador en todos los pacientes. Por este motivo, es preciso conocer la anatomía y la biomecánica de la región para poder explicar la génesis múltiple de estos cuadros.

ANATOMÍA DEL ESPACIO SUBACROMIAL

El espacio subacromial está definido por arriba por el acromion, el ligamento coracoacromial (LCA) y la coracoides, que, en conjunto, forman el arco coracoacromial. Queda incluida también en el arco la articulación acromioclavicular (Figs. 1 y 2). Es una estructura fija, solamente afectada por la situación de la escápula. Por debajo, queda limitado por la cabeza humeral y sus tuberosidades, que constituyen una estructura móvil, capaz de rotar y deslizarse dentro del manguito de la articulación glenohumeral (AGH). Este espacio cobija estructuras como los tendones del manguito rotador, el tendón largo del bíceps, la bolsa subacromial y el espacio correspondiente a la AGH. Lógicamente, puede suceder una colisión por la disminución del espacio disponible o por el aumento del tamaño del contenido. Incluso puede suceder que esta circunstancia solamente pueda producirse con el movimiento activo del hombro y no en reposo.

El manguito rotador está constituido por cuatro tendones: el del músculo subescapular, que va a insertarse en el borde de la coracoides y troquíter, y los de los tendones que se insertan de delante atrás en el troquíter de la cabeza humeral, el supraespinoso, el infraespinoso y el redondo menor. Estos tendones se asientan sobre un espacio curvo en el plano frontal y sagital, lo que condiciona una distribución peculiar del estrés cuando son sometidos a tensión.

HISTOLOGÍA DEL MANGUITO ROTADOR

A través de los estudios de Clark y Harryman⁵ y de Gohlke y cols.⁶ conocemos la estructura de las inserciones

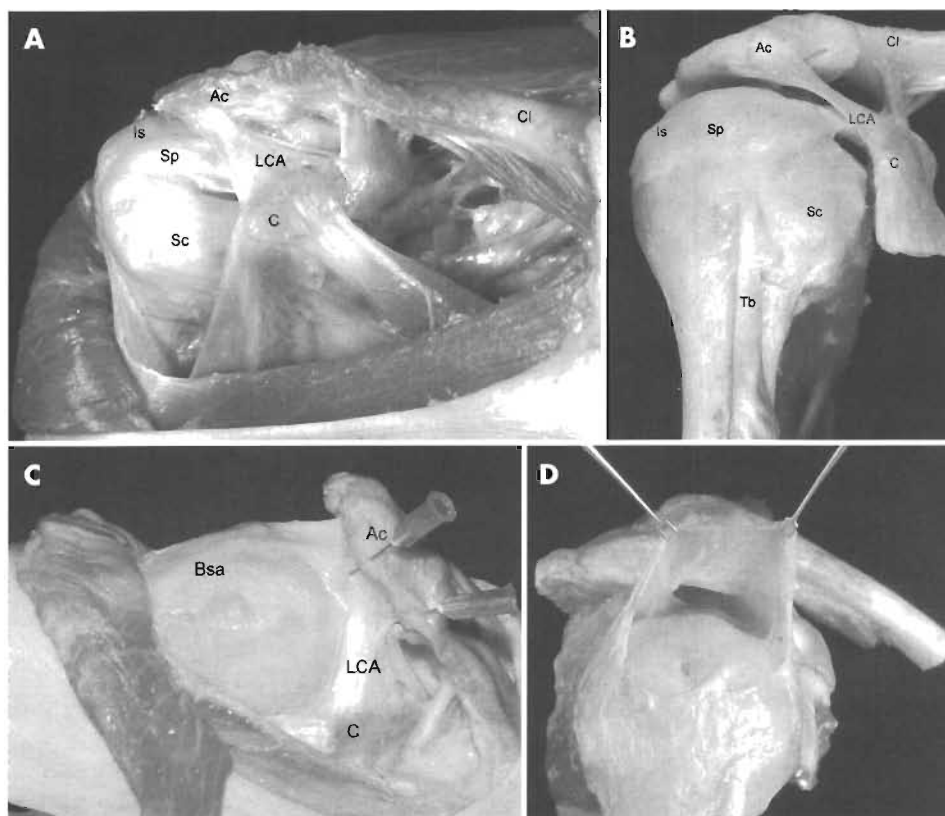


Figura 1. Anatomía del espacio subacromial. **A.** Visión superior del hombro tras desinsertar el deltoides y reseccionar parcialmente el pectoral mayor. Se observa el arco coracoacromial (Ac: acromion; LCA: ligamento coracoacromial; C: coracoides) sobre el manguito rotador (Sc: subescapular; Sp:supraespinoso; Is: infraespinoso). Se observa la relación estrecha del arco coracoacromial con el supraespinoso e infraespinoso y de la coracoides con el subescapular (Cl: clavícula). **B.** Visión anterior de la articulación del hombro, preservando el manguito rotador y el bíceps largo. El espacio subacromial queda delimitado por arriba por el arco coracoacromial y, por debajo, por las tuberosidades de la cabeza humeral con sus inserciones tendinosas y el bíceps largo dentro de la corredera bicipital. **C.** Visión superior del hombro con el brazo en abducción de 90°. La desinserción del deltoides permite ver la bolsa subacromial (Bsa) que cubre el manguito, contactando íntimamente con el arco coracoacromial. **D.** Visión lateral destacando la bolsa subacromial tras diseccionar sus paredes.

de los tendones del manguito rotador en las tuberosidades del húmero. La inserción de todos los tendones forma una banda continua cerca de su inserción en las tuberosidades. Los tendones del supraespinoso y subescapular se funden para formar una vaina alrededor del tendón del bíceps largo. El techo de la vaina lo forma el supraespinoso y el suelo, la fusión de ambos tendones. Este intervalo entre ambos tendones está reforzado por el ligamento coracohumeral. Así pues, la inserción de los tendones no es aislada, sino que forma un entramado de fibras con las de los tendones vecinos, de tal modo que la contracción de un músculo actúa sobre la inserción tendinosa de los vecinos. Una incisión en el sentido de las fibras musculares cortará muchas fibras tendinosas en sentido perpendicular u oblicuo. Esta disposición explica que se puedan producir lesiones intratendinosas por las fuerzas de cizalla que obligadamente transmite esta banda de inserción. Se han descrito cinco capas desde el lado bursal al articular, de las cuales, solamente, la segunda mantiene una cierta orientación de los haces en el sentido de las fibras musculares. La capa cuarta, que contiene una expansión profunda del ligamento coracohumeral, tiene sus fibras orientadas transversalmente, denominándose banda transversal o cable rotador. Esta estructura tiene importancia, según Burkhart⁷, en la dispersión de fuerzas entre las inserciones tendinosas del manguito y explica por qué algunas RMR son asintomáticas y no precisan reparación. Este tipo de manguito, con la banda transversal marcada y visible, lo denomina «cable dominante», cuyas roturas no progresan y se ven típicamente en personas mayores. El cable actuaría como

el sistema de suspensión de un puente colgante, distribuyendo las cargas.

Histológicamente el tendón del supraespinoso sano está compuesto por haces tendinosos envueltos por endotendones. Las fibras tendinosas de estos haces tienen un patrón ondulado regular. Los tenocitos tienen forma elipsoide y son escasos entre las fibras tendinosas y existe un número mínimo de células condroides⁸. Los haces de fibras están compuestos exclusivamente por colágeno tipo I y solamente se encuentra colágeno tipo III entre los haces⁹. Este último tipo de colágeno aumenta su proporción con la edad, la degeneración tendinosa o las RMR. Es llamativo el hecho de que los tendones del manguito, al igual que el del bíceps largo proximal, presenten en su composición una proporción de glucosaminoglucanos (GAG) más alta que en otros tendones, únicamente, transmisores de tensión, y además, de que la proporción de proteoglucanos sea mayor¹⁰. El 50% de los GAG es ácido hialurónico. Se identifican proteoglucanos grandes semejantes al agregán, así como biglicán y decorín. En el bíceps distal solamente se detecta éste último. Ello puede indicar un fenómeno de adaptación a las fuerzas de compresión por el atrapamiento o colisión subacromial o puede ser un fenómeno fisiológico de acomodación funcional¹⁰. En este caso servirían como amortiguadores de las fuerzas de cizalla creadas entre las fibras sometidas a tensión, separando unas de otras.

La inserción del manguito en las tuberosidades tiene cuatro zonas sucesivas: el tendón, el fibrocartilago no calcificado, el fibrocartilago calcificado y el hueso de la tuberosidad. Existe una línea de demarcación o línea azul de aspecto interdigitado (*tide mark*) entre la zona calcificada

y la descalcificada en los individuos jóvenes que se borra o altera con la edad^{8,9}. Con luz polarizada se puede observar la continuidad de las fibras de Sharpey de los tendones y del hueso en el lugar de la inserción. En las proximidades de la inserción, la cápsula articular glenohumeral, cubierta por sinoviocitos, está íntimamente ligada al manguito y es indistinguible incluso bajo visión microscópica. La cara acromial del manguito, denominada bursal por encarar a la bursa subacromial, está íntimamente ligada a la cara visceral de la bursa y se precisa una disección aguda para separar ambas estructuras (Fig. 2).

La vascularización del manguito se realiza por los vasos que vienen de la unión musculotendinosa, del periostio y de los vasos de la capa visceral de la bursa subacromial. La capa articular del manguito es relativamente hipovascular en comparación con la bursal, lo que podría explicar las roturas parciales articulares del manguito por alteración trófica¹¹. La zona próxima a la inserción del supraespinoso es una zona también hipovascularizada, que ya llamó la atención a Codman², denominándola zona crítica. El aporte vascular de la pared visceral de la bursa al manguito justificaría su preservación en cualquier gesto quirúrgico sobre una RMR⁹.

BIOMECÁNICA DE LA ARTICULACIÓN DEL HOMBRO Y DEL MANGUITO ROTADOR

La AGH es la articulación más móvil del organismo, por la mínima contención ósea que posee. Esta gran movilidad tiene la contrapartida de una potencial inestabilidad si las estructuras estabilizadoras estáticas y dinámicas fracasan, provocando movimientos anómalos lesivos para la articulación. Del mismo modo, la retracción de estas estructuras creará desplazamientos anormales de la cabeza humeral o de la escápula, causando compresiones o colisiones. Los elementos estabilizadores estáticos más importantes son el complejo cápsulo-labral con sus refuerzos ligamentosos, que ejecutan una misión de

oposición a la traslación articular por la tensión que poseen y por la compresión entre los extremos articulares que producen¹². Los ligamentos glenohumerales inferiores han demostrado ser los más importantes para realizar esta misión. La estabilización dinámica se debe a los músculos axioescapulares (trapezio, romboides, serrato mayor y elevador de la escápula), los axiohumerales (*latissimus dorsi* y pectoral mayor) y los escapulohumerales. Estos últimos son los cuatro componentes del manguito rotador y el músculo deltoides, que son los estabilizadores dinámicos más importantes de la AGH¹². Los músculos del manguito rotador actúan como estabilizadores por la propia tensión muscular, por su contracción, que aumenta la compresión entre los extremos articulares, por el tensionado de las estructuras capsuloligamentosas, al realizar un movimiento, y por el efecto de tope creado por el propio músculo contraído¹³.

El tendón supraespinoso proporciona el 50% de la fuerza de separación y de elevación del hombro, pero dado su brazo corto de palanca, solamente puede separar 30° el brazo, precisando del concurso del deltoides para conseguir la elevación total del brazo¹². Dentro del propio tendón, la porción anterior es la más importante funcionalmente y la más fuerte¹⁴. Sin embargo, la porción articular es más débil que la bursal, con un mayor módulo de elasticidad y una menor resistencia a la carga y estiramiento¹⁵. Ello puede explicar la mayor incidencia de roturas parciales articulares del manguito rotador¹⁶.

El vector resultante de las acciones del manguito rotador en el hombro es de dirección inferior, contrarrestando la acción ascensora de la cabeza humeral de la contracción del deltoides en la separación y elevación del brazo. La alteración de la función del manguito ocasionará un ascenso de la cabeza humeral con la colisión secundaria del manguito contra el arco coracoacromial (Fig. 3). Esta función puede alterarse no solamente por una RMR, sino por la fatiga muscular o la debilidad del manguito. En condiciones normales, el centro rotador la cabeza humeral solamente asciende 2 mm con la separación del brazo. En condiciones patológicas, el ascenso medio puede llegar a los 6 mm, con el consiguiente atrapamiento o colisión subacromial¹⁷.

La coordinación entre la escápula y la cabeza humeral en los movimientos del brazo es crucial. La escápula desempeña cinco importantes funciones¹⁸: 1) es la parte estable de la AGH que sirve para mantener el ángulo entre la glena y el húmero en un grado tolerable para una mejor función compresora del manguito rotador sobre la cabeza humeral contra la concavidad glenoidea; 2) realiza la protracción y retracción sobre la pared torácica para permitir el acumulo de energía necesario para cualquier lanzamiento con el brazo y mantiene la relación correcta con la cabeza humeral; 3) eleva el acromion, impidiendo su colisión con el manguito; 4) es la base de inserción de los músculos intrínsecos y extrínsecos del hombro para permitir la compresión de los extremos articulares y 5) es un eslabón secuencial de transmisión de velocidad, energía y fuerza de proximal a distal para adecuar la función del hombro. La separación del brazo de 0 a 50° implica el desplazamiento lateral de la escápula. Tras los 60° de separa-

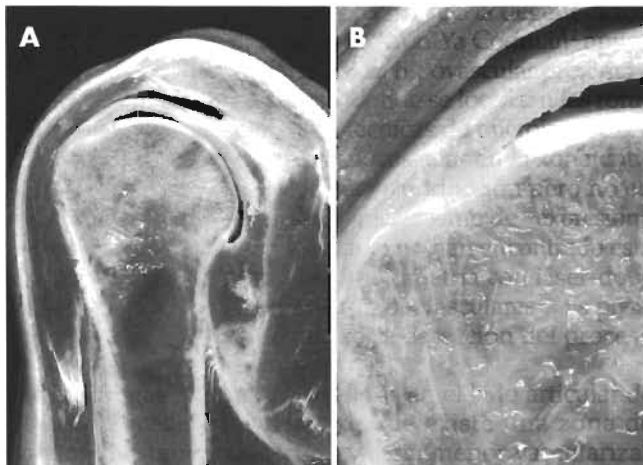


Figura 2. Anatomía del espacio subacromial. **A.** Corte frontal de la articulación glenohumeral (AGH) a nivel de la inserción del supraespinoso en el troquíter, poniendo de manifiesto la situación del manguito entre el acromion con la inserción deltoidea y la cabeza humeral. **B.** Detalle de la inserción del tendón supraespinoso en el troquíter fusionado por encima íntimamente con la cara visceral de la bolsa subacromial y, por debajo, con la cápsula articular superior.



Figura 3. A y B. Imágenes de cortes frontales de la resonancia magnética de un hombro derecho potenciadas en T1 (A), y en T2 (B), que muestran una rotura grande del manguito rotador con ascenso secundario de la cabeza humeral, osteofito en reborde anterolateral del acromion (flecha) y cambios degenerativos de la articulación acromioclavicular. Existe retracción del muñón medial de la rotura del manguito (asterisco) y derrame articular que ocupa también el espacio subacromial por la presencia de la rotura. **C.** Fotografía artroscópica desde el interior de la articulación glenohumeral (AGH) del mismo caso. Se observa una gran rotura del manguito de forma triangular de vértice medial, que permite ver a su través la cara inferior del acromion (asterisco). Una aguja introducida en el espacio subacromial desde la parte lateral se visualiza desde el interior de la AGH.

ción se produce una báscula o giro de la escápula hacia afuera, en una proporción de grados de movimiento con respecto al brazo de un medio¹⁷. Las alteraciones de su movimiento coordinado con el brazo, tanto por fatiga muscular con retraso en su función, como por contracturas, lesiones traumáticas o parálisis musculares, secuela de lesiones de troncos nerviosos o por radiculopatías cervicales, van a repercutir negativamente sobre la función del manguito rotador, propiciando su lesión. Puede deducirse que para la correcta movilidad glenohumeral se precisa no sólo una función perfecta del manguito rotador, sino que además es necesaria una coordinación de toda la musculatura del hombro para orientar adecuadamente la escápula, contando siempre con unas estructuras estabilizadoras estáticas en perfecto estado.

PATOGENIA DE LAS LESIONES DEL MANGUITO ROTADOR

Aunque Neer⁴ atribuyó a causas mecánicas por atrapamiento o colisión subacromial la génesis de estas lesiones, se conocen otros mecanismos desencadenantes de las lesiones del manguito rotador. Inicialmente, se pueden dividir en *causas intrínsecas*, que asientan en el propio manguito rotador, o *extrínsecas*, que asientan fuera de él. A su vez, estas causas extrínsecas de origen mecánico pueden ser *primarias*, por la presencia de estructuras anatómicas, como el arco coracoacromial, que provoca el atrapamiento, o *secundarias* a una inestabilidad glenohumeral, a una disfunción escapular o a otros procesos traumáticos, inflamatorios, degenerativos o incluso yatrogénicos, que causan una disminución funcional del tamaño del desfiladero de salida del supraespinoso (*supraspinatus outlet*). Los mecanismos intrínsecos pueden ocasionar disfunciones en la articulación glenohumeral, creando causas extrínsecas secundarias de lesión del manguito rotador (Fig. 4). La progresión de las lesiones del manguito (fases I, II y III de Neer) abocará a cambios degenerativos importantes de la AGH por la alteración de la biomecánica, cuyo estadio final es la artropatía por lesión del manguito rotador. Otro factor que contribuye a esta degeneración articular es el perjuicio del trofismo de los tejidos.

CAUSAS INTRÍNSECAS

Cambios degenerativos

Algunos autores han esgrimido la teoría de la «tendinopatía primaria» o degeneración tendinosa para explicar la enfermedad del manguito^{19,20}. En sus estudios, las muestras con roturas parciales de la cara articular del manguito no presentaban cambios degenerativos en la cara inferior del acromion, en tanto que los que presentaban lesiones parciales del lado bursal, o de todo el manguito, sí presentaban esos cambios degenerativos. Serían, pues, los cambios del arco coracoacromial secundarios a los trastornos funcionales causados por la degeneración y disfunción del manguito. Se han descrito, clásicamente, tres fases de esta degeneración tendinosa⁴. En la fase I existe edema y hemorragia que es reversible; en la fase II existe una tendinitis con fibrosis y en la fase III se producen roturas parciales o totales del manguito. El proceso no progresa siempre de una fase a la otra en todos los pacientes. Los cambios son más patentes en el lugar de la inserción, es decir, se trata de una entesopatía²¹. Histológicamente, se caracteriza por la desaparición del patrón ondulado de las fibras tendinosas y su conversión en una estructura hialina homogénea, por la presencia en las arteriolas de una hiperplasia de la íntima con disminución de la vascularización, en especial, en la cara articular del manguito, por la presencia de roturas en la inserción, con desaparición de la estructura en cuatro zonas y aparición de tejido de granulación, y por la metaplasia de los tenocitos en condrocitos por la ausencia de oxígeno^{8,9}. La línea azul interdigitada (*tide mark*) entre la zona calcificada y no calcificada desaparece. Se detectan depósitos cálcicos y se aprecia colágeno del tipo III en la zona de ruptura. Este tipo de colágeno no tiene fuerza de tensión y está orientado irregularmente, por lo que no puede reparar la ruptura. Existe una reacción de la bolsa subacromial con hiperplasia sinovial, aumento de las células y focos de necrosis e hipervascularización, más llamativa en las zonas de ruptura con depósito de colágeno tipo III. Se cree que esto es un proceso reactivo reparador de la ruptura, por lo que la extirpación de la bolsa durante una corrección quirúrgica del manguito no es aconsejable⁹. Yamanaka y cols.⁸ llaman la atención sobre la falta de un proceso reparador del

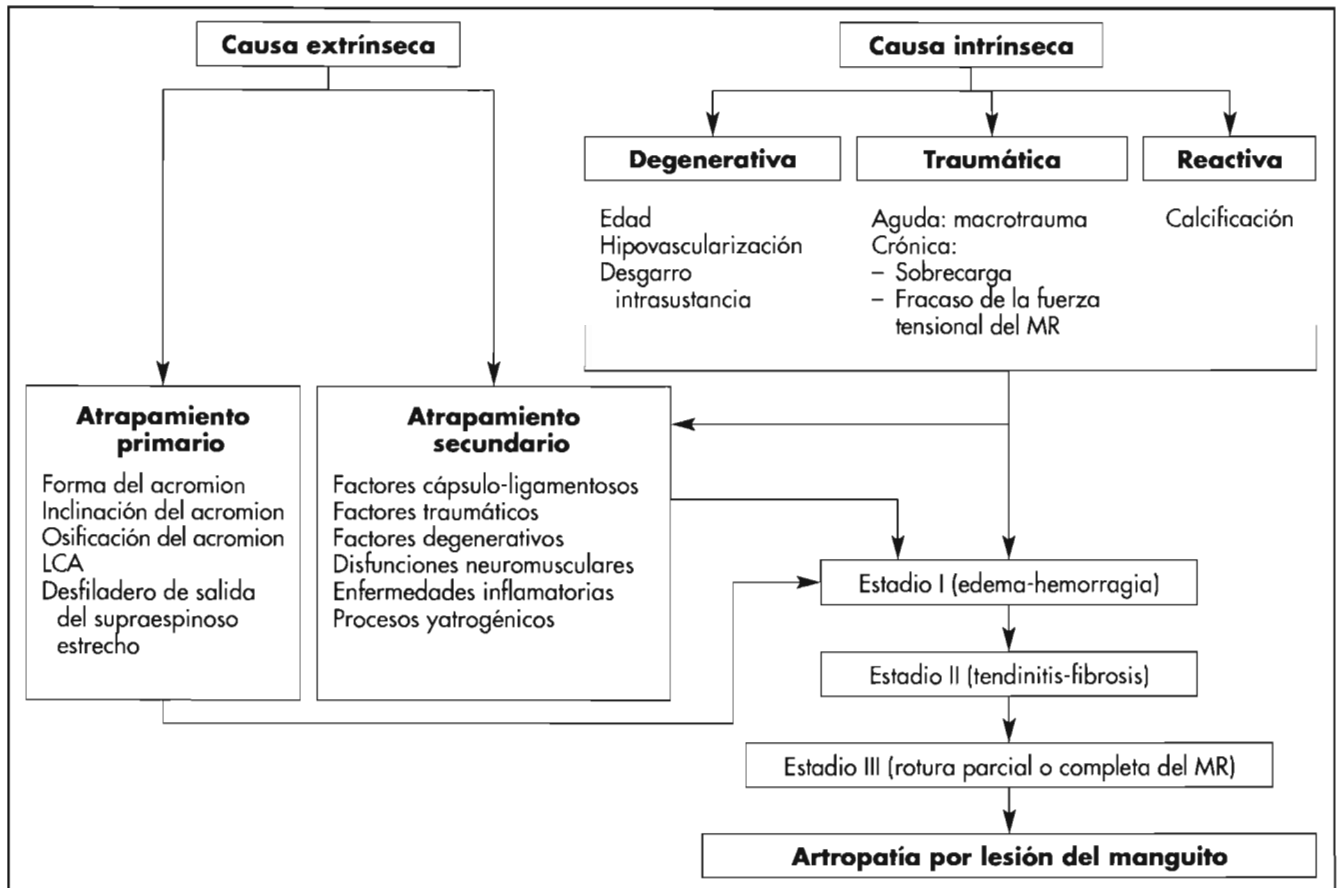


Figura 4. Patogénesis de la enfermedad de manguito rotador (MR).

desgarro espontáneo, pero Hamada²² ha demostrado la presencia de precursores del colágeno de tipo I en los muñones de la ruptura. Sin embargo, no parece que una ruptura del manguito tenga posibilidades de ser reparada espontáneamente⁸, y menos si el paciente supera los 50 años de edad²³.

Además de a la edad, se ha achacado la degeneración del manguito a la hipovascularización. Ya Codman² apuntaba la presencia de la zona crítica hipovascular próxima a la inserción del supraespinoso, donde se localizan las roturas. Rathbun y Macnab²⁴, con técnicas de microinyección, lograron identificar un área hipovascular en la zona crítica cuando el brazo se colocaba en adducción pero no en abducción, como si existiese un mecanismo de «expresión» de los vasos. Otros autores, no sólo no han encontrado esta hipovascularización mediante flujometría con láser-doppler, sino que detectaron zonas hipervasculares²⁵. Es posible que este hallazgo se deba a la detección del proceso reactivo al atrapamiento.

Las cargas mecánicas excesivas en el lado articular de la inserción del manguito, donde existe una zona de menor resistencia mecánica¹⁵ y una menor vascularización¹¹, explicarían los fenómenos degenerativos en las lesiones parciales articulares. Las fuerzas de cizalla entre las fibras tendinosas del manguito por su diferente dirección explicarían las deslaminaciones internas o rupturas intrasustancia del manguito²¹. El tendón largo del bíceps también sufre el proceso degenerativo con desgaste y

desgarros, en general, en combinación con roturas del manguito⁹.

Causas traumáticas

Las lesiones agudas macrotraumáticas en individuos menores de 40 años son infrecuentes, pero tienen un mecanismo de producción bien definido²⁶. En pacientes de más de 40 años, en luxaciones glenohumorales o traumas directos sobre el hombro, son frecuentes las rupturas, posiblemente, en relación con la disminución de su resistencia por los fenómenos degenerativos asociados.

Los microtraumas de repetición son un factor importante en la degeneración del manguito²⁷. El estrés repetitivo sobre el tendón en las actividades deportivas realizadas con el brazo por encima de la cabeza, en especial, en los lanzadores o *pitchers* de béisbol, o en las actividades diarias o profesionales repetitivas, puede originar microrrupturas fibrilares, que si no se reparan en los períodos de inactividad o con un reposo adecuado, provocarán roturas parciales y, posteriormente, totales del manguito. Este cuadro es típico de los parapléjicos, que cargan el peso del cuerpo sobre los hombros²⁸. Codman² ya llamaba la atención sobre las lesiones por sobrecarga con tracciones excéntricas sobre el supraespinoso, que ocasionaban desgarros en la unión del tendón con el hueso en la cara articular. Ryu y cols.²⁹ agrupan estos factores de estrés repetitivo y cargas excéntricas en lan-

zadores, en un subgrupo de lesiones del manguito por fracaso primario de la fuerza tensil o resistencia del manguito. La lesión se sitúa en la cara articular y en la interfaz de inserción de los tendones supra e infraespinoso. Recordemos que es una zona hipovascular y de menor resistencia^{11, 15}. Nakagawa³⁰ ha descrito el «signo de la escotadura» en el troquínter, detectado en la radiología simple, en la TC y en la RM en la «zona calva», sin cartílago, superior y lateral de la cabeza humeral. Es consecuencia de la erosión ósea por la inflamación crónica y por el tejido de granulación, y no debe confundirse con una lesión de Hill-Sachs. Indica la ruptura parcial articular del manguito y su tamaño guarda relación con el de la rotura del manguito. La disfunción del manguito no permitirá contrarrestar la ascensión en la elevación del hombro de la cabeza humeral, provocando un atrapamiento secundario bajo el arco coracromial.

Causas reactivas

La causa más conocida de lesión reactiva del manguito es la tendinitis calcificante³¹ (Fig. 5). No se conoce la causa, pero se sospecha que la presión y el bajo contenido de oxígeno facilita su formación. Se da en la edad media de la vida y más en el hombre. El curso evolutivo pasa por las fases de precalcificación, de formación del depósito cálcico, de reabsorción y de reconstrucción tendinosa. Durante la fase formativa puede causar inflamación local y un atrapamiento por la disminución del espacio rígido subacromial. Del mismo modo, una gran calcificación puede causar el atrapamiento por sí misma. La bolsa serosa subacromial rara vez se afecta, salvo que se produzca el atrapamiento. Es habitual que las calcificaciones se reabsorban espontáneamente, pero los casos resistentes precisarán cirugía abierta o artroscópica para su extirpación²¹, con o sin descompresión acromial asociada y con o sin reparación tendinosa, en función de su tamaño.

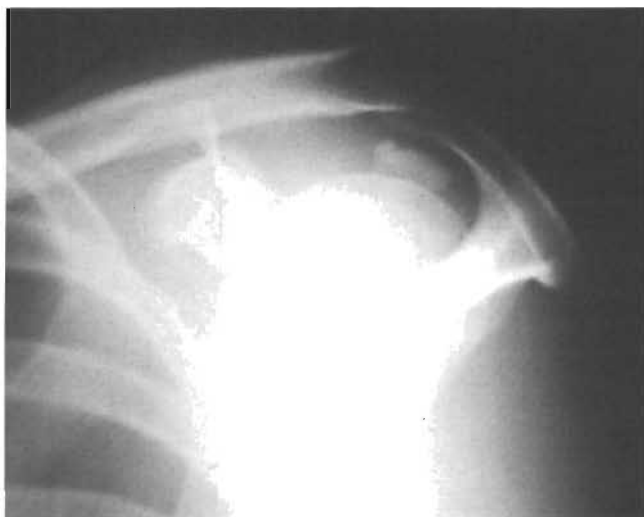

Figura 5. Calcificación del manguito rotador. Radiografía en proyección de salida del supraespinoso («outlet view») donde se observa una calcificación grande que provoca una colisión subacromial por la ocupación del espacio subacromial.

CAUSAS EXTRÍNSECAS

Se trata de fuerzas localizadas fuera del manguito que ocasionan lesiones repetitivas sobre él, especialmente, en las actividades realizadas con los brazos por encima de la cabeza, como sucede, especialmente, en deportistas: lanzadores, tenistas, nadadores o levantadores de pesas (Fig. 6). Pueden localizarse fuera o dentro de la AGH.

Causas primarias extraarticulares

Se deben a alteraciones anatómicas del arco coracromial o a la presencia en el desfiladero de salida del supraespinoso de una bursitis, que ocupa espacio e interfiere con el deslizamiento de los tendones. Este caso es raro, ya que, habitualmente, las bursitis son secundarias a lesiones o roturas del manguito. Fundamentalmente, son secundarias a alteraciones localizadas en el acromion, en el LCA o en la apófisis coracoides:

- *Alteraciones acromiales.* Ya Neer⁴, y antes Goldthwait³, achacaban las RMR al atrapamiento por el acromion del manguito rotador. Bigliani³² describió tres tipos de forma anatómica del acromion, siendo los tipos II curvo y el III en gancho los que estaban más en relación las RMR, por lo que se considera un factor extrínseco causante de las roturas (Fig. 7). No se ha demostrado si esta forma del acromion es la causa de las RMR o son las roturas las causantes de la alteración de la forma del acromion, por adaptación o como fenómeno degenerativo secundario al formarse osteofitos. Se han realizado estudios utilizando estereofotogrametría (SFG) para determinar

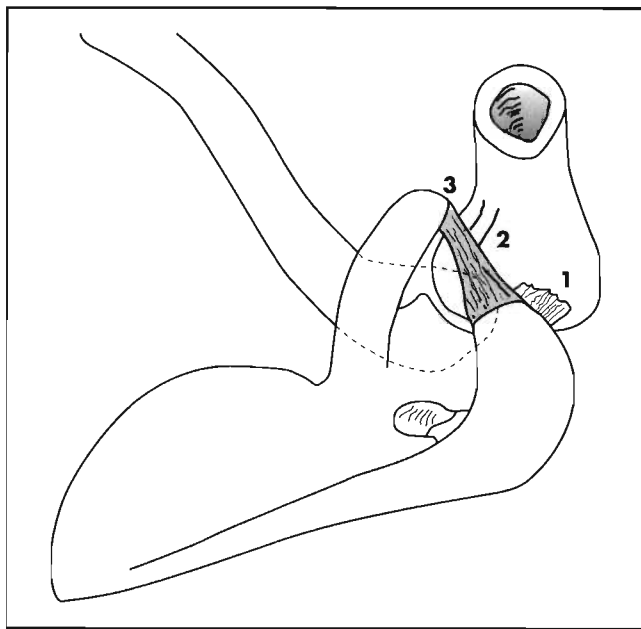


Figura 6. Visión cenital del hombro en elevación completa del brazo. Mecanismo del atrapamiento subacromial de causa extrínseca por colisión de las tuberosidades de la cabeza humeral con el arco coracromial. Los movimientos del brazo en actividades realizadas por encima de la cabeza provocan la colisión del supraespinoso bajo el acromion anteroinferior (1), bajo el ligamento coracacromial (2) y del subescapular y tendón del bíceps largo con la coracoides (3), en función de la rotación y abducción-adducción existentes en el húmero.

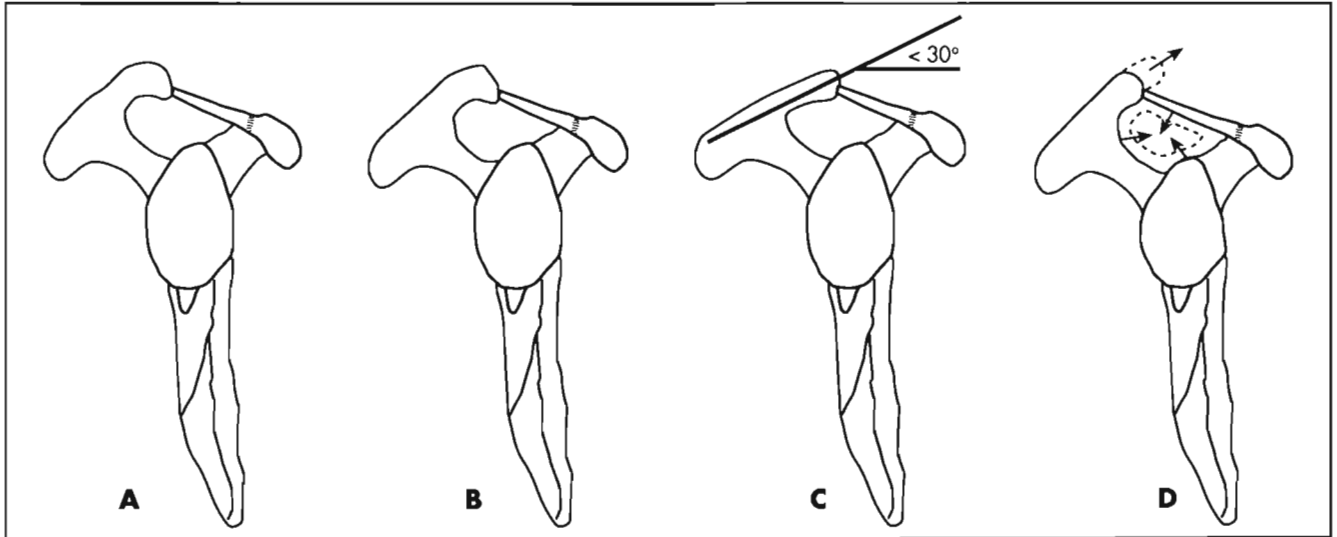


Figura 7. A. Esquema que muestra la anatomía normal del desfiladero de salida del tendón del supraespinoso en el espacio subacromial. B. Acromion en gancho o tipo III de Bigliani (Bigliani y cols. *Orthop Trans*, 1986; 10:228) que ocasiona colisión o atrapamiento subacromial. C. Alteración de la inclinación del acromion por debajo de 30° como causa de atrapamiento subacromial (Aoki y cols. En: Post M, Morrey BE y Hawkins RJ (eds.). *Surgery of the Shoulder*. St Louis: Mosby-Year Book, 1990; 200-203). D. La longitud excesiva del acromion o la disminución del área diáfana del desfiladero de salida del supraespinoso causan atrapamiento subacromial (Zuckerman JD y cols. «The influence of coracoacromial arch anatomy on rotator cuff tears». *J Shoulder Elbow Surg*, 1992;1:4-14).

zonas de contacto subacromiales durante amplios movimientos, simulando las acciones de los músculos del manguito rotador y del deltoides y se ha comprobado que el contacto máximo se realiza entre los 60 y 120° de separación del brazo, con incremento del área de contacto en casos de acromion tipo III³³. La simulación computarizada de una acromioplastia confirma el efecto descompresor del destechado anterior del acromion en todas las muestras³⁴.

Aoki y cols.³⁵ han demostrado una mayor incidencia de RMR cuando la inclinación del acromion es menor de 30°, al crear un conflicto de espacio subacromial (Fig. 7).

Las alteraciones de la osificación del acromion también pueden crear un conflicto en el espacio subacromial³⁶. El origen del acromion se debe a dos o tres núcleos de osificación que se fusionan hacia los 22 años. La presencia de un *os acromiale* se observa en un 2%, es bilateral en un 60% de los casos y puede confundirse con una fractura. Dependiendo de la situación más o menos acra o distal del *os acromiale*, se denomina acro, meso o meta *os acromiale* (Fig. 8). El mecanismo por el cual puede causar un conflicto de espacio es por la movilidad anormal que presenta al ser traccionado por la fuerza del deltoides hacia abajo o por el crecimiento de fibrocartilago hacia el desfiladero de salida del supraespinoso, creando atrición contra el manguito rotador.

- **Alteraciones del ligamento coracoacromial (LCA).** El LCA es un refuerzo de la fascia clavipectoral. Se inserta en la parte anterior y lateral de la coracoides y termina en la cara anterior y bajo la superficie del acromion, formando la zona central del arco coracoacromial, adquiriendo una forma triangular de base coracoidea y ápex en el acromion. Existen

variantes en su forma, cuadrangular, en «Y» o en banda ancha³⁷. Se ha descrito engrosamiento y aumento de rigidez del ligamento en casos de colisión subacromial³⁸. Se han hallado células con incremento de actividad sintetizadora, así como matriz con fibras de colágeno de diversos diámetros, lo que indica elongación del ligamento^{39,40}. Otros estudios han encontrado un acortamiento y engrosamiento del haz lateral del LCA en casos de RMR, junto con una significativa reducción de su módulo de elasticidad, que es seis veces mayor que los ligamentos de igual sección⁴¹. Sin embargo, no se ha definido el papel del LCA y algunos defienden que actúa como un estabilizador pasivo contra la subluxación

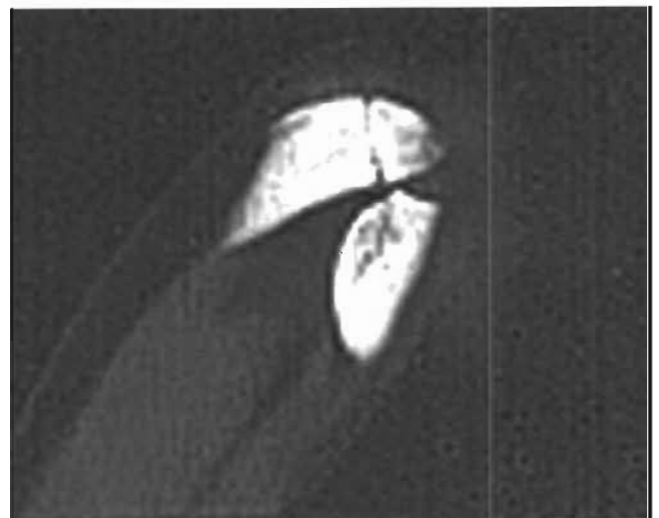

Figura 8. Corte axial de TC de la articulación acromioclavicular mostrando la presencia de un acro-os acromiale como posible causa de atrapamiento subacromial.

superior del húmero, máxime cuando las lesiones del manguito rotador ya no contienen la cabeza centrada en la glena. Se han descrito casos de luxación superior humeral en casos de descompresión subacromial sin reparación de roturas masivas del manguito rotador⁴², lo que ha llevado a algún autor a reinsertar el LCA en la descompresión subacromial⁴³. Los estudios experimentales en cadáveres demuestran que el LCA desempeña una acción estabilizadora sobre el ascenso de la cabeza humeral en las RMR⁴⁴.

- **Alteraciones de la apófisis coracoides.** La apófisis coracoides puede adquirir formas diversas de acuerdo con la osificación de tres núcleos originales⁴⁵. La proximidad de la punta de la coracoides al cuello escapular anterior o una inclinación lateral, o las dos circunstancias asociadas, pueden producir una colisión con el tendón subescapular y con el del bíceps largo, por la disminución de la distancia entre la coracoides y el troquíen humeral⁴⁶ (Fig. 9). La flexión anterior del brazo con rotación interna del húmero reduce esta distancia hasta 6,7 mm en condiciones normales y, mucho más, en condiciones anómalas. Este espacio tiene que albergar el cartílago de la cabeza humeral (2-3 mm), la cápsula articular (1-2 mm) y la bolsa subacromial, además del tejido blando que se desliza entre ambas estructuras. Algunas actividades, como conducir, escribir en un tablero o lanzar un objeto, que condicionan una flexión-rotación interna humeral, desencadenan el dolor que caracteriza al denominado «atrapamiento o colisión subcoracoidea o coracoidea». El test de exploración más válido es el de provocación del dolor con la flexión, aducción y rotación interna del brazo²⁹. La infiltración anestésica subcoracoidea alivia los síntomas y es clave para el diagnóstico. El índice coracoideo radiográfico, que detecta la punta de la coracoides por fuera de la tangente del plano de la glena en una proyección axial y la medición de la distancia coracohumeral (coracoides-troquíen), que es nor-

mal si se aproxima a los 11 mm y patológica, si se aproxima a 5,5 mm, pueden ofrecer más datos para el diagnóstico²⁹. Se ha descrito la colisión coracoidea, por el ascenso de la cabeza humeral secundario a la ruptura del manguito rotador, por disminuir el espacio disponible entre ambas estructuras, así como la colisión por una calcificación coracoidea⁴⁶.

- **Alteraciones del espacio del desfiladero de salida del supraespinoso.** La disminución del área disponible o diáfana del desfiladero de salida del supraespinoso (*supraspinatus outlet*) ha sido esgrimida por Zuckerman y cols.⁴⁷ como causa del atrapamiento o colisión del manguito rotador (Fig. 7 D). Realizaron 14 mediciones de parámetros distintos, relacionados con el arco coracohumeral, como el tamaño de la cabeza humeral, el de la glena y otros, con ayuda de marcadores óseos en 140 hombros de cadáveres. Hicieron un estudio estadístico y, mediante un modelo tridimensional computarizado, investigaron el papel de la situación de la cabeza humeral, para definir el espacio libre disponible bajo el arco coracoacromial. Las conclusiones estadísticamente significativas fueron que los pacientes mayores de 60 años tienen una incidencia de roturas del 29 frente al 5% en menores de 60 años. En los que tenían RMR frente a los que no las tenían, la proyección anterior del acromion era mayor, la inclinación del acromion era menor (28,5°/33,5°) y el área diáfana del desfiladero de salida del supraespinoso era un 22,5% menor. Estos datos confirman los expuestos previamente y confirman que la acromioplastia anteroinferior es un procedimiento terapéutico eficaz para resolver el atrapamiento o colisión subacromial.

Causas primarias intraarticulares

Algunos estudios han confirmado que existe contacto entre el troquíter y el manguito rotador en su cara articular con el reborde posterosuperior glenoideo y el labrum en los movimientos de abducción y rotación externa, sin que exista inestabilidad^{48,33}, desencadenando un atrapa-

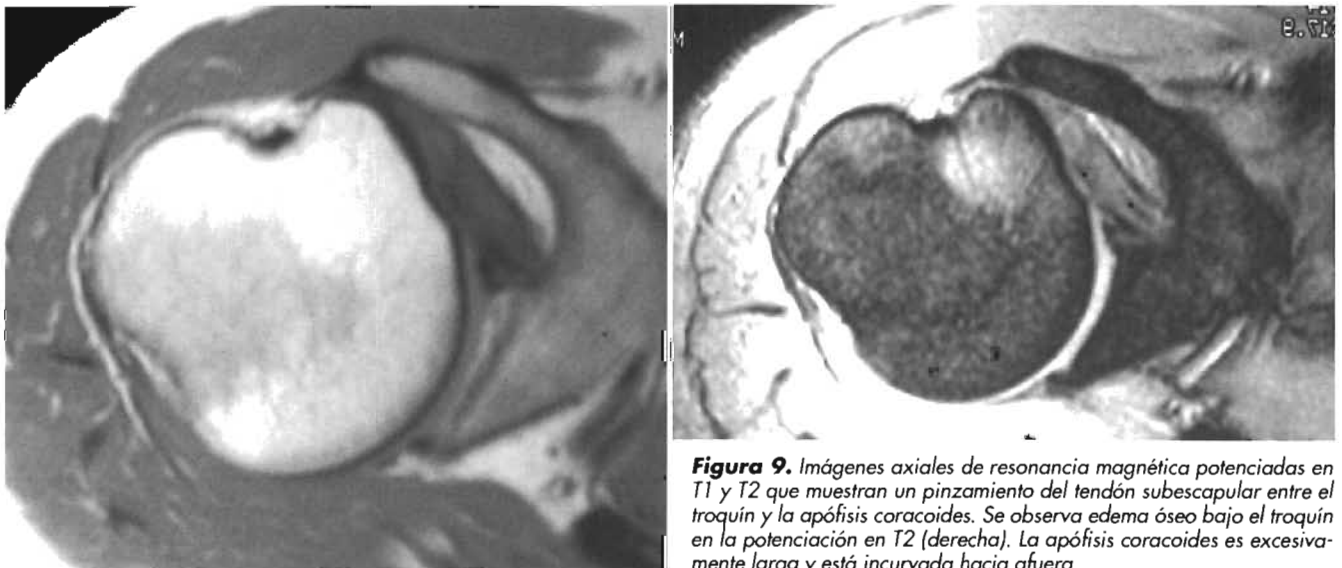


Figura 9. Imágenes axiales de resonancia magnética potenciadas en T1 y T2 que muestran un pinzamiento del tendón subescapular entre el troquíen y la apófisis coracoides. Se observa edema óseo bajo el troquíen en la potenciación en T2 (derecha). La apófisis coracoides es excesivamente larga y está incurvada hacia afuera.

miento o colisión intraarticular posterosuperior. Sin embargo, otros investigadores defienden la normalidad de este contacto, considerándolo fisiológico⁴⁹ (Fig. 10 A). Bajo estas circunstancias, cinco estructuras están en riesgo: las fibras interiores del manguito rotador, el labrum superior con el origen del bíceps largo, el troquíter, el reborde óseo posterosuperior de la glena e, indirectamente, el ligamento glenohumeral inferior y el complejo labral⁵⁰. El cuadro puede desarrollarse de forma aguda por caídas sobre los brazos estirados o de forma crónica con actividades laborales repetitivas o deportivas como el béisbol. El estudio artroscópico en abducción y rotación externa del hombro descubrirá el origen del dolor y se pueden detectar anomalías como depresiones o desflacamientos en el labrum de la zona de contacto²⁹. La progresión del proceso creará una laxitud capsular anterior con falta de contención de la cabeza humeral, lo que ocasionará una colisión intraarticular de tipo secundario.

Riand y cols.⁵¹ encontraron este cuadro en los casos en que existe una menor retroversión humeral por encima de 20-30°, aumentando el riesgo de contacto entre el troquíter y el labrum posterosuperior. La única opción terapéutica es la osteotomía desrotadora.

Un factor intraarticular que se ha esgrimido como desencadenante de posible RMR es la inclinación patológica de la glena humeral. La pérdida de la inclinación caudal de la glena condicionará una falta del efecto de contención del desplazamiento superior de la cabeza humeral. Un estudio en cadáveres descubrió una mayor incidencia de RMR en aquellos casos con un ángulo de inclinación menor de la glena, medido con la proyección de Grashey⁵².

Causas secundarias

En función de los datos anatómicos y biomecánicos analizados, se puede deducir que cualquier alteración de la anatomía o de los estabilizadores estáticos y dinámicos del hombro puede producir una lesión del manguito rotador. Enfermedades sistémicas, lesiones traumáticas que afectan al hombro o alteraciones funcionales pueden disminuir el espacio de salida del supraespinoso o a cargas tensionales anómalas sobre los tendones del manguito rotador. Pueden proponerse varios factores:

- **Factores capsuloligamentosos.** Las macroinestabilidades tanto traumáticas (TUBS: *Traumatic Unidirectional Bankart Lesion Surgery*) como atraumáticas (AMBRI: *Atraumatic Multidirectional Bilateral Rehabilitation*), al no contener la cabeza humeral en la glena, someten al manguito a una sobrecarga tensional compensadora, que origina fallo y rotura. Las cargas excéntricas repetitivas de alta energía en lanzadores o en trabajadores con inestabilidad capsular finalizan en una RMR, especialmente, en la cara articular por su menor resistencia^{15, 53}. Más sutil es la presentación de laxitudes ligamentosas o microinestabilidades, igualmente nocivas para el manguito. Savoie y cols.⁵⁴ han descrito la inestabilidad anterosuperior asociada a la rotura anterior parcial articular del manguito (lesión SLAC: *Superior Labrum Anterior Cuff*). Siendo el origen traumático agudo o crónico, estos pacientes asocian lesiones parciales intraarticulares en la inserción anterior del supraespinoso, con lesiones en la inserción del ligamento glenohumeral superior y con avulsiones de la inserción anterior del bíceps largo en la glena.

La laxitud capsular anterior puede producir atrapamiento posterosuperior intraarticular, al permitir una rotación externa mayor de la cabeza humeral, colisionando el troquíter con la glena y pinzando el manguito en su cara articular. Este mecanismo se debe a la pérdida de la denominada «traslación posterior obligada»⁵⁵, por la cual, en el brazo abducido y rotado externamente, la tensión creada en la cápsula anterior empuja la cabeza humeral hacia atrás, evitando así la colisión del troquíter con la glena posterosuperior (Fig. 10 B y C). La corrección quirúrgica de la laxitud capsular mejora los resultados en las lesiones de los lanzadores, lo que avala esta tesis⁵⁶.

La contractura capsular posterior, típica de los lanzadores con disminución asociada de la rotación interna del hombro en abducción, es otra causa secundaria de lesión del manguito en dos localizaciones. En anterior, por el efecto denominado «yo-yo», debido al ascenso de la cabeza hacia el acromion, al no permitir la cápsula posterior tensa y contracturada la rotación de la cabeza sobre su centro y pro-

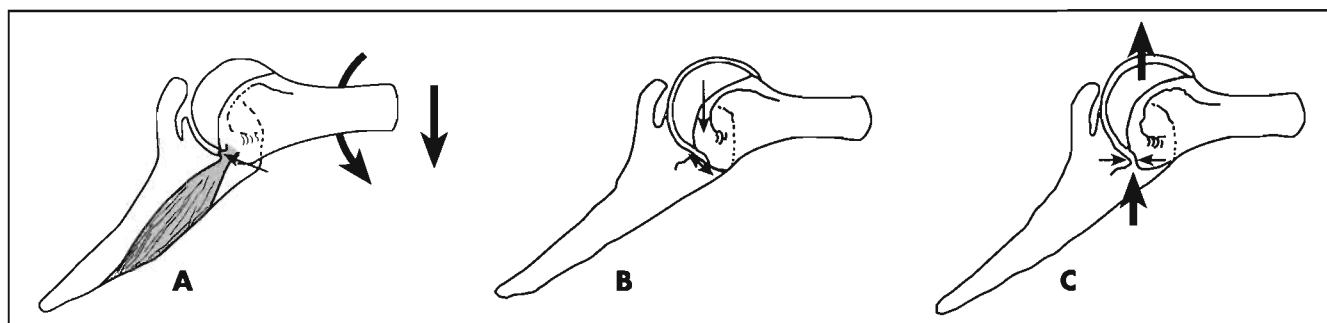


Figura 10. Atrapamiento o colisión intraarticular posterosuperior. **A.** Se puede producir el pinzamiento de la cara interna del manguito en la inserción del supraespinoso (flecha fina) en los movimientos de abducción y rotación externa máxima del hombro (flechas gruesas) en casos de laxitud articular sin inestabilidad o en condiciones fisiológicas. **B.** Traslación obligada de la cabeza humeral (flecha) hacia posterior por la tensión capsular anterior creada por el movimiento del hombro, alejando el troquíter del reborde glenoideo posterosuperior (flecha doble). **C.** La laxitud capsular anterior patológica evita la traslación posterior obligada de la cabeza humeral, colisionando el troquíter con el reborde glenoideo (flechas finas y gruesas).

vocar su «rodado» hacia arriba como un yo-yo⁵⁷. La lesión se puede producir también en posterosuperior, por el deslizamiento en esa dirección de la cabeza, debido a la retracción capsular, con la rotación externa y abducción del hombro. Este desplazamiento provoca un «mondado» de las estructuras por la tensión generada, que afecta al manguito y a la inserción del bíceps, creando una lesión SLAP (*Superior Labrum Anterior Posterior*) tipo II⁵⁸. También se ha postulado que la causa del estrés posterosuperior puede ser un exceso de retroversión del húmero por remodelación ósea²⁹.

- *Factores traumáticos.* El espacio subacromial puede verse reducido como consecuencia de lesiones traumáticas que alteren la anatomía del arco coracohumeral. Un callo vicioso del acromion, de la coracoides, del extremo externo de la clavícula o la pseudoartrosis de estas estructuras alterará el espacio disponible. De igual modo, las fracturas humerales o de las tuberosidades mal consolidadas pueden afectar al espacio subacromial o al coracohumeral, creando una colisión^{36, 46}. Se han descrito colisiones coracohumerales en casos de fracturas coracoides o de la cabeza y cuello humerales⁴⁶. Una separación acromioclavicular postraumática, al alterar el sistema suspensor del hombro, puede causar el atrapamiento funcional del manguito³⁶.
- *Factores degenerativos.* Independientemente de los secundarios a la lesión del manguito, pueden existir cambios degenerativos relacionados con la edad del paciente, en especial, los localizados en la articulación acromioclavicular. Pueden generarse picos osteofíticos que invadan el espacio subacromial, colisionando con los tendones del manguito en cualquier zona del espacio subacromial^{36, 40}. La artrosis glenohumeral provoca la pérdida de la congruencia articular y, en consecuencia, la sobrecarga del manguito rotador. La necrosis avascular de la cabeza humeral actuaría del mismo modo.
- *Disfunciones neuromusculares escapulohumerales y escapulotorácicas.* La afectación de los músculos escapulohumerales (deltoides y músculos del manguito rotador) por lesión nerviosa afectará de manera directa al funcionamiento de los estabilizadores dinámicos más importantes de la AGH. La afectación del nervio axilar inmediatamente antes de su entrada en el espacio cuadrilátero por estiramiento o por la compresión de bandas fibrosas, o por un osteofito glenoideo posterior al realizar el movimiento de adducción y flexión del hombro, como ocurre en los lanzadores⁵⁹, provocará la parálisis o paresia de los músculos deltoides y redondo menor, creando una sobrecarga de tensión en los tendones supra e infraespinoso, que puede originar su rotura. Si la lesión nerviosa es más proximal, puede provocar también la parálisis del músculo subescapular, agravando el cuadro de modo exponencial. Las fracturas, luxaciones y traumas directos del hombro pueden ser la causa de esta lesión nerviosa. El nervio supraescapular con origen en el tronco supe-

rior del plexo braquial puede ser lesionado traumáticamente o por estiramientos y compresiones en el punto de Erb, en la escotadura escapular o en la espinoglenoidea⁶⁰. Los lanzadores, los levantadores de pesos o los jugadores de voleibol son los que más riesgos tienen de padecer estas lesiones. En general, se lesiona solamente la rama del infraespinoso, causando mínimas secuelas, pero la disfunción crónica por sobrecarga afectará al resto de los tendones del manguito, con riesgo de lesión secundaria.

La disfunción de los músculos escapulotorácicos creará una posición escapular anormal con detrimento de la función del hombro y sobrecarga del manguito rotador, dadas las cinco importantes funciones que desempeña la escápula en su biomecánica¹⁸. Un atrapamiento directo del manguito se producirá por la pérdida de la función elevadora del acromion. A todas estas alteraciones de la movilidad y de la posición de la escápula se las ha denominado «discinesia escapulotorácica»⁶¹, o «deslizamiento lateral de la escápula»⁶². La pérdida de la coordinación entre los pares de fuerzas musculares acoplados (romboides-serrato mayor y trapecio descendente-ascendente) alterará la biomecánica de la escápula y, secundariamente, la del manguito rotador. Las hiperlordosis cervicales, las hipercifosis torácicas, las lesiones de la articulación acromioclavicular o la situación baja del hombro («hombro del tenista») alteran la función escapular. Los traumatismos o microtraumatismos musculares repetitivos, la inhibición muscular por dolor, o por lesiones del labrum o artrosis, son causas frecuentes de desequilibrios en los pares de fuerzas que controlan la biomecánica escapular¹⁸. Del mismo modo, la rigidez en el movimiento de la escápula por contracturas musculares o capsulares ocasionará el mismo problema biomecánico⁶⁰. Un 68% de las lesiones del manguito está relacionado con desequilibrios de la función escapular⁶³. Las lesiones de los nervios torácico largo, que inerva al serrato mayor, y del accesorio del espinal, que inerva al trapecio, frecuentes en el ámbito deportivo^{29, 60}, serán causa directa de un grave desequilibrio escapular y, por lo tanto, de la lesión secundaria del manguito rotador. Estas lesiones nerviosas provocan la llamada escápula alada, que también puede producirse en la rara distrofia fascioescapulohumeral y que, en general, es bilateral²⁹.

Dentro de las disfunciones musculares, puede incluirse la del tendón largo del bíceps, como definen Andrews y cols.⁶⁴, ya que la pérdida de su función provocará un ascenso humeral al ser depresor de la cabeza humeral^{44, 65}. Las lesiones en la inserción glenoidea del bíceps largo (SLAP) facilitan la lesión del manguito rotador²⁹.

Finalmente, las lesiones de las raíces cervicales por espondilosis cervical o la de los troncos del plexo braquial, por lesiones traumáticas o neuritis (neuritis parálítica braquial, amiotrofia neurálgica del hom-

bro o síndrome de Parsonage-Turner) pueden afectar indirectamente a la función de los músculos del hombro con la consiguiente sobrecarga del manguito rotador³⁶.

- **Enfermedades inflamatorias.** El manguito rotador puede ser afectado y destruido por procesos reumáticos inflamatorios, como la artritis reumatoide, las espondiloartropatías seronegativas, las sinovitis por cristales (gota, condrocalcinosis o pseudogota y «hombro de Milwaukee» o gota de la apatita) y las enfermedades del colágeno⁶⁶. Estos procesos pueden afectar al manguito directamente o indirectamente, por la destrucción articular con pérdida de la congruencia de los extremos articulares y ascenso de la cabeza humeral en la separación del hombro³⁶, o por la inflamación de la bolsa serosa subacromial²¹. Las artritis sépticas y las tuberculosas pueden afectar al manguito rotador directamente o por la sobrecarga creada al provocar la incongruencia articular por su destrucción⁶⁶.
- **Procesos yatrogénicos.** Algunas intervenciones quirúrgicas sobre el hombro pueden dejar alteraciones anatómicas en el contorno óseo del arco coracocromial, acromion, coracoides, cabeza humeral, en especial en las tuberosidades, por una mala reducción o por una pseudoartrosis^{36, 46}. Estas anomalías pueden crear colisiones tanto subacromiales como coracohumerales⁴⁶. La implantación baja de una cabeza humeral protésica provocará el ascenso relativo de las tuberosidades humerales, con reducción del espacio subacromial y colisión del manguito. La presencia de cuerpos extraños, materiales de osteosíntesis o cuerpos extraños emigrados al espacio subacromial pueden ser otra causa yatrogénica de colisión subacromial³⁶. Las infiltraciones de corticoides, en especial, las intra-tendinosas son deletéreas para el manguito, provocando su degeneración y ruptura. Las lesiones creadas tienen una relación directa con el número de infiltraciones realizado, y además, el depósito de corticoide perjudica el resultado de una reparación quirúrgica ulterior³⁶.

RESUMEN

Las lesiones del manguito rotador y, en particular, las lesiones por atrapamiento o colisión subacromial (*impingement*) tienen un origen multifactorial. Las causas intrínsecas se asientan en el propio manguito rotador por procesos traumáticos, degenerativos o reactivos. Las causas extrínsecas, localizadas fuera del manguito rotador, pueden ser primarias, por peculiaridades anatómicas situadas fuera o dentro de la articulación glenohumeral. Las extraarticulares se asientan en el arco coracocromial, por alteraciones de la forma, la osificación, la inclinación del acromion, la consistencia y forma del ligamento coracocromial y del espacio disponible en el desfiladero de salida del tendón del supraespinoso. Las intraarticulares obedecen a causas fisiológicas o a alteraciones de la inclinación de la glena humeral. Las causas secundarias, intra o extraarticu-

lares, provocan una disminución del espacio subacromial por inestabilidad glenohumeral secundaria a múltiples factores. El conocimiento de las diversas causas de las lesiones del manguito rotador es esencial para su correcto diagnóstico y para la adecuada aplicación de las medidas terapéuticas conservadoras o quirúrgicas.

BIBLIOGRAFÍA

1. Codman EA. «On stiff and painful shoulders. The anatomy of the subdeltoid or subacromial bursa and its clinical importance. Subdeltoid bursitis». *Bost Med Surg J*, 1906; 154:613-616.
2. Codman EA. «The Shoulder. Rupture of the supraspinatus tendon and other lesions in or about the subacromial bursa». Boston: Thomas Todd, 1934.
3. Goldthwait JE. «An anatomic and mechanical study of the shoulder joint, explaining many of the cases of painful shoulder, many of the recurrent dislocations and many of the cases of brachial neuralgia or neuritis». *Am J Ortho Surg*, 1909; 6:579-606.
4. Neer CS II. «Anterior acromioplasty for the chronic impingement syndrome in the shoulder. A preliminary report». *J Bone Joint Surg*, 1972; 54A:41-50.
5. Clark JL, Hartyman DT II. «Tendons, ligaments, and capsule of the rotator cuff». *J Bone Joint Surg*, 1992; 74A:713-725.
6. Gohlke F, Essigkrug B, Schmitz F. «The pattern of the collagen fibers bundles of the capsule of the glenohumeral joint». *J Shoulder Elbow Surg*, 1994; 3:111-128.
7. Burkhart SS. «Biomechanics of the rotator cuff». En: Gazielly DF, Gleyze P, Thomas T (eds.). *The Cuff*. París: Elsevier, 1997; 29-32.
8. Yamanaka K, Fukuda H, Hamada, Nakajima T. «Histology of the supraspinatus tendon with reference to rotator cuff tears». En: Gazielly DF, Gleyze P, Thomas T (eds.). *The Cuff*. París: Elsevier, 1997; 15-18.
9. Uthoff HK, Ishii H. «Histology of the cuff and pathogenesis of degenerative tendinopathies». En: Gazielly DF, Gleyze P, Thomas T (eds.). *The Cuff*. París: Elsevier, 1997; 19-22.
10. Blevins FT, Djurasovic M, Flatow EL, Vogel KG. «Biology of the rotator cuff tendon». *Orthop Clin North Am*, 1997; 28:1-16.
11. Uthoff HK, Kumagai J, Sarkar K y cols. «Morphologic evidence of healing in torn human rotator cuffs». *J Bone Joint Surg*, 1992; 74B (suppl. 3):293-294.
12. Friedman RJ. «Biomechanics of the rotator cuff». En: Gazielly DF, Gleyze P, Thomas T (eds.). *The Cuff*. París: Elsevier, 1997; 34-37.
13. An K, Morrey B. «Biomechanics of the shoulder». En: Rockwood CA, Matsen FA (eds.). *The Shoulder*. Philadelphia: WB Saunders, 1990; 208-247.
14. Itoi E, Berglund LJ, Grabowsky JJ y cols. «Tensile properties of the supraspinatus tendon». *J Orthop Res*, 1995; 13:578-584.
15. Nakajima T, Rokuuma N, Hamada K y cols. «Histologic and biomechanical characteristics of the supraspinatus tendon: reference to rotator cuff tearing». *J Shoulder and Elbow Surg*, 1994; 3:79-87.
16. Yamanaka K, Matsumoto T. «The joint side tear of the rotator cuff». *Clin Orthop*, 1994; 304:68-73.
17. Poppen NK, Walker PS. «Normal and abnormal motion of the shoulder». *J Bone Joint Surg*, 1976; 58A:195-201.
18. Kibler WB. «The role of the scapula in athletic shoulder function. Current Concepts». *Am J Sports Med*, 1998; 26:325-337.
19. Ogata S, Uthoff HK. «Acromial enthesopathy and rotator cuff tear: a radiological and histological investigation of the coracocromial arch». *Clin Orthop*, 1990; 254:39-48.
20. Ozaki J, Fujimoto S, Nakagawa Y y cols. «Tears of the rotator cuff of the shoulder associated with pathological changes in the acromion: a study in cadavera». *J Bone Joint Surg*, 1988; 70A:1224-1230.
21. Uthoff HK, Sano H. «Pathology of failure of the rotator cuff tendon». *Orthop Clin North Am*, 1997; 28:31-41.
22. Hamada K, Okawara Y, Fryer JN, Tomonaga A, Fukuda H. «Localization of mRNA of procollagen 1 type in torn supraspinatus tendons». *Clin Orthop*, 1994; 304:18-21.
23. Refior HJ, Krodell A, Melzer C. «Examinations of the pathology of the rotator cuff». *Arch Orthop Trauma Surg*, 1987; 106:301-308.
24. Rathbun JB, Macnab I. «The microvascular pattern of the rotator cuff». *J Bone Joint Surg*, 1970; 52B:540.

25. Swiontkowski M, Iannotti JP, Broussard TS y cols. «Intraoperative assessment of the rotator cuff vascularity using laser Doppler flowmetry». En: Post M, Morrey BE, Hawkins RJ (eds.). *Surgery of the Shoulder*. St Louis: Mosby-Year Book, 1990; 208-212.
26. Blevins FT, Hayes WM, Warren RF. «Rotator cuff injury in contact athletes». *Am J Sports Med*, 1996; 24:263-267.
27. Nirschl RP. «Rotator cuff tendonitis: basic concepts of pathoetiology». En: Barr JS Jr (ed.). «Instructional Course Lecture». En: Park Ridge IL. *American Academy of Orthopaedic Surgeons*, 1989.
28. Bayley JC, Cochran TP, Sledge CB. «The weight-bearing shoulder: the impingement syndrome in paraplegics». *J Bone Joint Surg*, 1987; 69A:676-678.
29. Ryu RKN, Dunbar WH, Kuhn JE, McFarland EG, Chronopoulos E, Kim TK. «Comprehensive evaluation and treatment of the shoulder in the throwing athlete. Instructional Course 206». *Arthroscopy*, 2002; 18 (suppl. 2):70-89.
30. Nakagawa S, Yoneda M, Hayashida K y cols. «Greater tuberosity notch: an important indicator of articular-side partial rotator cuff tears in the shoulders of throwing athletes». *Am J Sports Med*, 2001; 29:762-770.
31. Uthoff HK. «Anatomopathology of calcifying tendonitis of the cuff». En: Gazielly DF, Gleyze P, Thomas T (eds.). *The Cuff*. Paris: Elsevier, 1997; 144-146.
32. Bigliani LU, Morrison DS, April EW. «The morphology of the acromion and its relationship to rotator cuff tears». *Orthop Trans*, 1986; 10:228.
33. Flatow EL, Soslowsky LJ, Ticker JB y cols. «Excursion of the rotator cuff under the acromion: patterns of subacromial contact». *Am J Sports Med*, 1994; 22:779-788.
34. Flatow EL, Colman WW, Kelkar R y cols. «The effect of anterior acromioplasty on rotator cuff contact: an experimental and computer stimulation». *J Shoulder Elbow Surg*, 1995; 4:S53-S54.
35. Aoki M, Ishii S, Usui M. «Clinical application for measuring the slope of the acromion». En: Post M, Morrey BE, Hawkins RJ (eds.). *Surgery of the Shoulder*. St Louis: Mosby-Year Book, 1990; 200-203.
36. Iannotti JP. «Rotator Cuff Disorders. Evaluation and Treatment». En: Iannotti JP (ed.). *American Academy of Orthopaedic Surgeons Monograph Series*. Illinois: American Academy of Orthopaedic Surgeons, 1991.
37. Holt EM, Alibone RO. «Anatomic variants of coracoacromial ligament». *J Shoulder Elbow Surg*, 1995; 4:370-375.
38. Watson M. «The impingement syndrome in sportmen». En: *Surgery of the Shoulder*. Philadelphia: CV Mosby, 1984; 140.
39. Sarkar K, Taine W, Uthoff HK. «The ultrastructure of the coracoacromial ligament in patients with chronic impingement syndrome». *Clin Orthop*, 1990; 254:49-54.
40. Uthoff HK, Drummond DI, Sarkar K y cols. «The role of impingement syndrome: a clinical, radiological, and histological study». *Int Orthop*, 1988; 12:97.
41. Soslowsky LJ, An CH, Johnston SP y cols. «Geometric and mechanical properties of the coracoacromial ligament and their relationship to rotator cuff disease». *Clin Orthop*, 1994; 304:10-17.
42. Wiley AM. «Superior humeral dislocation: a complication following decompression and debridement for rotator cuff tears». *Clin Orthop*, 1991; 263:135-141.
43. Flatow EL, Weinstein DM, Duralde XA y cols. «Coracoacromial ligament preservation in rotator cuff surgery». *JK Shoulder Elbow Surg*, 1994; 3:S73.
44. Flatow EL, Kelkar R, Raimondo RA y cols. «Active and passive restraints against superior humeral translation: the contributions of the rotator cuff, the biceps tendon, and the coracoacromial arch». *J Shoulder Elbow Surg*, 1996; 5:S111.
45. Samilson RL. «Congenital and developmental anomalies of the shoulder girdle». *Orthop Clin North Am*, 1980; 11:219-231.
46. Gerber C, Terrier F, Ganz R. «The role of the coracoid process in the chronic impingement syndrome». *J Bone Joint Surg*, 1985; 67B:703-708.
47. Zuckerman JD, Kummer FJ, Cuomo F y cols. «The influence of coracoacromial arch anatomy on rotator cuff tears». *J Shoulder Elbow Surg*, 1992; 1:4-14.
48. Jobe CM, Sidles J. «Evidence for a superior glenoid impingement upon rotator cuff». *J Shoulder Elbow Surg*, 1993; 2:S19.
49. Walch G, Boileau P, Noel E y cols. «Impingement of the deep surface of the supraspinatus tendon on the posterosuperior glenoid rim: an arthroscopic study». *J Shoulder Elbow Surg*, 1992; 1:238-245.
50. Jobe CM. «Superior glenoid impingement». *Orthop Clin North Am*, 1997; 28:137-143.
51. Riand N, Levigne C, Renaud E y cols. «Results of derotational humeral osteotomy in posterosuperior glenoid impingement». *Am J Sports Med*, 1998; 26:453-459.
52. Hughes RE, Bryant CR, Hall JM y cols. «Glenoid inclination is associated with full-thickness rotator cuff tears». *Clin Orthop*, 2003; 407:86-91.
53. Andrews JR, Angelo RL. «Shoulder arthroscopy for the throwing athlete». *Tech Orthop*, 1988; 3:75-81.
54. Savoie FH, Field LD, Atchinson S. «Anterior superior instability with rotator cuff tearing: SLAC lesion». *Orthop Clin North Am*, 2001; 32:457-461.
55. Hartyman DT II, Sidles JA, Clark JM y cols. «Translation of the humeral head on the glenoid with passive glenohumeral motion». *J Bone Joint Surg*, 1990; 72A:1334-1343.
56. Levitz CL, Dugas J, Andrews JR. «The use of arthroscopic thermal capsulorrhaphy to treat internal impingement in baseball players». *Arthroscopy*, 2001; 17:573-577.
57. Matsen FA III, Arntz CT. «Subacromial impingement». En: Rockwood CA Jr, Matsen FA III (eds.). *The Shoulder*, ed. 1. Philadelphia: WB Saunders, 1990; vol. II:623-646.
58. Barber FA, Morgan CD, Burkhart SS y cols. «Labrum/biceps/cuff dysfunction in the throwing athlete». *Arthroscopy*, 1999; 15:852-857.
59. Bennet GE. «Shoulder and elbow lesion of the professional baseball pitcher». *JAMA*, 1941; 117:510-514.
60. Butters KP. «Nerve lesions of the shoulder». En: DeLee-Drez (eds.). *Orthopaedic Sports Medicine. Principles and Practice*. Philadelphia: WB Saunders, 1994; vol. I:657-663.
61. Warner JJP, Micheli LJ, Arslanian LE y cols. «Scapulothoracic motion in normal shoulders and shoulders with glenohumeral instability and impingement syndrome. A study using Moire topographic analysis». *Clin Orthop*, 1992; 285:191-199.
62. Kibler WB. «The role of the scapula in the overhead throwing motion». *Contemp Orthop*, 1991; 22:525-532.
63. Kuhn JE, Plancher KD, Hawkins RJ. «Scapular winging». *J Am Acad Orthop Surg*, 1995; 3:319-325.
64. Andrews JR, Broussard TS, Carson WG. «Arthroscopy of the shoulder in the management of partial tears of the rotator cuff: a preliminary report». *Arthroscopy*, 1985; 1:117-122.
65. Saha AK. «Mechanism of shoulder movements and a plea for the recognition of "zero position" of glenohumeral joint». *Clin Orthop*, 1983; 173:3-10.
66. DePalma AF. «Surgery of the Shoulder». Philadelphia: JB Lippincott Co, 3.ª ed.: 299-347.

Técnica quirúrgica para la reparación del manguito rotador

T. A. Blaine, M. Q. Freehill, L. U. Bigliani

INTRODUCCIÓN

La reparación quirúrgica del manguito rotador es una cirugía frecuente, que fue descrita por primera vez por Codman en 1911^{1,2}. En sus series iniciales publicó un 67% de resultados satisfactorios; otros autores han realizado modificaciones de la técnica abierta de la reparación quirúrgica del manguito rotador. McLaughling³⁻⁵ describió la patogénesis de la rotura del manguito y destacó los principios quirúrgicos necesarios para conseguir una reparación sin tensión. Más modificaciones a la técnica, incluidas la utilización de la acromioplastia anterior, movilización del manguito y suturas transóseas, fueron propuestas por Neer. Con las actuales técnicas quirúrgicas, se han publicado recientemente resultados buenos y excelentes tanto en la mejoría funcional (70 a 95%) como en la disminución del dolor (85 a 100%)⁶⁻²⁰.

Sin embargo, la reparación de roturas grandes y masivas sigue siendo un reto técnico. Existe una gran incidencia de fracasos postoperatorios que se relacionan con determinados factores. La pobre calidad del tejido restante⁸ y una significativa retracción del tendón, la cicatriz de la bursa y las adhesiones a las estructuras adyacentes, a menudo se asocian a las roturas masivas^{3,8,21-27}. En muchas circunstancias, la evolución de las técnicas de movilización ha permitido la reconstrucción de estos grandes defectos. Igualmente, la transposición tendinosa local, las transferencias tendinosas, los autoinjertos, aloinjertos y materiales sintéticos han sido descritos como opciones potenciales para la reparación o el aumento de la reparación del manguito^{3,8,21,24,25,28-32}. En general, se han conseguido resultados satisfactorios más a menudo en los estudios que han utilizado la movilización o transposición del tejido restante del manguito rotador⁵⁻⁸. Este capítulo describirá los aspectos técnicos y las consideraciones para la cirugía abierta de las roturas grandes y masivas del manguito rotador.

EVALUACIÓN PREOPERATORIA

Los pacientes con roturas grandes y masivas del manguito rotador frecuentemente se quejan de dolor. Los síntomas son, a menudo, crónicos con un componente nocturno que interrumpe el sueño normal. La utilización de analgésicos narcóticos es común en estos pacientes. El examen físico puede revelar una debilidad significativa en la flexión anterior y en la rotación externa, acompañado por atrofia de los músculos espinales. Los pacientes presentarán una gran discrepancia entre el rango de movilidad activa y pasiva. Los que presentan grandes roturas tienen debilidad de la rotación externa. Un signo positivo de caída —incapacidad para mantener la rotación neutra con el brazo a un lado— usualmente indica una rotura del infraespinoso y del redondo menor. A menudo, los pacientes con roturas masivas no pueden elevar el brazo por encima de los 90°. Aquellos pacientes con debilidad indolora requieren la ampliación del diagnóstico diferencial. Es importante que las lesiones neurológicas, como radiculopatías cervicales, neuritis braquiales, neuropatía supraescapular o siringomelia, sean consideradas en el diagnóstico. La mayoría de los pacientes tendrán signos y síntomas de atrapamiento subacromial, ya que, a menudo, éste es un factor que favorece las roturas masivas del manguito rotador.

La evaluación radiológica de rutina debería incluir las proyecciones del desfiladero supraespinoso, axilar y anteroposterior con rotación neutra, interna y externa (Fig. 1). Esta evaluación permite determinar la morfología del acromion, la presencia de un espolón en el mismo y la estimación del intervalo acromiohumeral³¹. Los pacientes con roturas masivas tienen reducida la distancia acromiohumeral. En nuestras series de roturas masivas, el promedio del intervalo acromiohumeral fue de 7,1 mm. Deben considerarse como signos tempranos de artropatía de la rotura del manguito en aquellos pacientes con migración superior del cabeza humeral, desgaste de la glenoides y erosión de la articulación acromioclavicular³⁴.

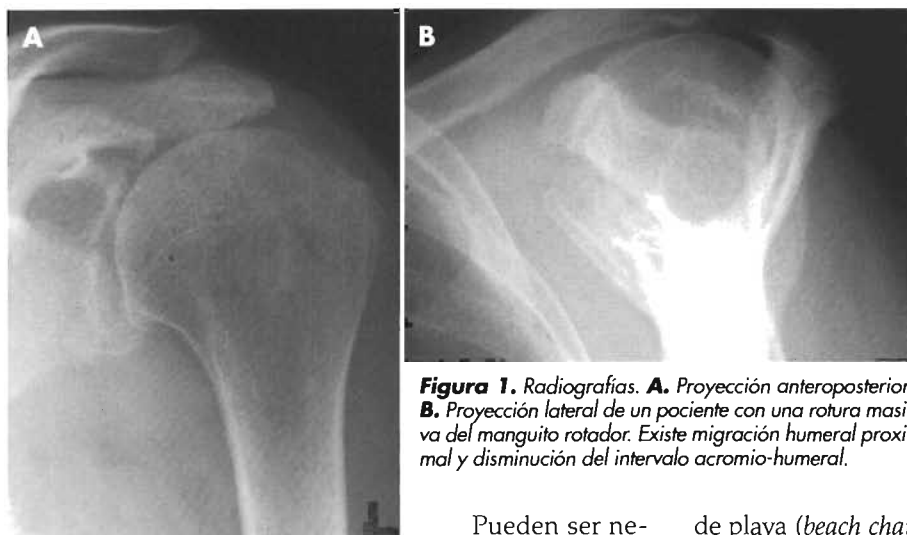


Figura 1. Radiografías. **A.** Proyección anteroposterior. **B.** Proyección lateral de un paciente con una rotura masiva del manguito rotador. Existe migración humeral proximal y disminución del intervalo acromio-humeral.

Pueden ser necesarios estudios de imagen adicionales en pacientes que no responden al tratamiento no quirúrgico. La artrografía, ecografía, y resonancia magnética (RM) pueden confirmar la presencia de roturas masivas. La RM es la modalidad preferida porque permite evaluar el tamaño y la localización de la rotura y la calidad del tejido³⁵ (Fig. 2). Es importante realizar la RM en el plano escapular para evaluar la inserción del infraespinoso, así como en cortes más proximales para determinar la atrofia muscular. Las imágenes axilares son necesarias para evaluar el tendón del subescapular y la subluxación, luxación o rotura de la porción larga del bíceps.

TÉCNICA QUIRÚRGICA

Se han publicado excelentes resultados con la utilización de la artroscopia o abordajes combinados con pequeñas incisiones (*mini-open*) en el tratamiento de roturas pequeñas o medianas³⁶⁻³⁸. Sin embargo, las roturas grandes y masivas se tratan mejor con técnicas abiertas. La técnica quirúrgica abierta tiene cuatro fases diferentes: abordaje quirúrgico, descompresión, movilización y reparación, y reha-

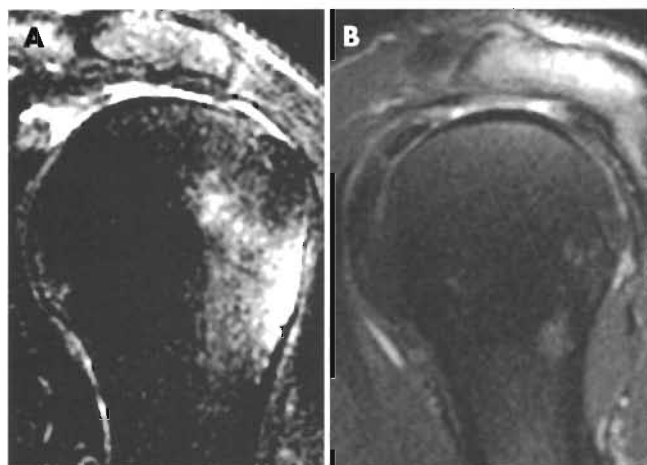


Figura 2. Resonancia magnética. **A.** Proyección oblicua coronal. **B.** Proyección oblicua sagital en un paciente con una rotura masiva del manguito rotador.

bilitación postoperatoria. En nuestro hospital se ha conseguido una excelente anestesia intraoperatoria y gran alivio del dolor postoperatorio con un bloqueo local inter-escalénico, el cual dura entre ocho y nueve horas³⁹. Este método aumenta la satisfacción del paciente y disminuye el dolor postoperatorio; por lo tanto, puede reducirse la dosis de narcóticos.

ABORDAJE

El paciente se coloca en posición supina. El equipo de anestesia realiza un bloqueo regional inter-escalénico y después el paciente se coloca en la postura modificada de silla de playa (*beach chair*) con el dorso inclinado aproximadamente 60° respecto al plano horizontal. La cabeza se sitúa en un adaptador de la silla de playa o sobre un reposa-cabezas tipo McConnel con el cuello en postura neutra, lo que permite un acceso superior y posterior al hombro. El brazo se deja libre para permitir las rotaciones completas y la elevación. Se identifican puntos óseos de referencia antes de la incisión. Se administran antibióticos (cefalosporinas de primera generación o vancomicina para los pacientes alérgicos a la penicilina) antes de la incisión de la piel. El abordaje se inicia sobre la cara anterosuperior del hombro, con una incisión de 10 a 12 cm, siguiendo las líneas de Langer. Este abordaje mejora el resultado estético, al reducir la formación de una cicatriz hipertrófica. La incisión se extiende desde el área lateral de la región anterior del acromion hasta la punta lateral de la coracoides. Esta extensa incisión permite el acceso a la articulación acromioclavicular, a la región anterior del subescapular y a la zona posterior del manguito rotador. Se abre el tejido celular subcutáneo y se utiliza el bisturí eléctrico para exponer la fascia superficial del deltoides. Es obligatorio mantener el campo fascial intacto mientras se crean los colgajos de grosor total del tejido subcutáneo, permitiendo la reconstrucción anatómica de la sección del deltoides después de la reparación del manguito rotador. La movilización de los colgajos se realiza para permitir la exposición de la articulación acromioclavicular, del acromion anterolateral y del deltoides lateral para preparar la sección del deltoides.

Kessel y Watson⁴⁰ describieron inicialmente un abordaje transacromial o mediante osteotomía del acromion para la exposición del manguito rotador. Recientemente, se ha recomendado este abordaje como una opción para el tratamiento de las roturas masivas que afectan al manguito posterior⁴¹. Se han publicado resultados satisfactorios en el 70% de los pacientes, a pesar de que hay una frecuencia de unión fibrosa del 24%. Se ha descrito una desinserción completa del origen del deltoides y otras modificaciones como métodos para obtener un acceso sin dificultades al manguito rotador⁴². Teóricamente, estas técnicas pueden aumentar la posibilidad de una rotura del origen del deltoides o una falta de unión sintomática y deberían ser evitadas^{41, 43, 44}. Mediante modificaciones, que consisten en realizar desinserciones óseas del músculo del-

toides, se ha descrito un 89% de buenos resultados, y no se han observado complicaciones relacionadas con la función del deltoides⁴⁵. Nosotros preferimos un abordaje del deltoides con bisturí eléctrico, co-menzando 5 mm anterior a la articulación acromioclavicular y que se extienda pasando la región anterolateral del acromion. Permanece una porción de tejido fuerte y sana, permitiendo una excelente reaproximación y preservación del origen del deltoides. La incisión del músculo deltoides se extiende un poco posterior del rafe del deltoides a 3 ó 4 cm de la punta del acromion lateral, lo que evita al nervio axilar (Fig. 3). La división se centra sobre el troquíter para permitir una mejor visualización del manguito posterior en la rotación interna. Se deja una sutura en la zona distal de la división del músculo deltoides para evitar la propagación que podría lesionar el nervio axilar. El tejido bursal superficial lateral se reseca para mejorar la visualización. Se identifica el margen lateral del ligamento coracoacromial. El ligamento debería ser resecado subperióticamente con bisturí eléctrico respecto a la superficie inferior del acromion y de la articulación acromioclavicular y suturado de tal forma que pueda ser reinsertado al acromion en una posición más medial después de la reparación del manguito rotador (Fig. 4). Esto puede ayudar a mantener la función de «tope» del arco coracoacromial y evitar la subluxación anterosuperior de la cabeza humeral en pacientes que tienen la función del manguito rotador comprometida^{46,47}. La exposición del ligamento y del acromion puede facilitarse colocando un separador amplio y plano (Darrach) inferior al acromion, permitiendo que la cabeza humeral sea apalancada inferiormente. El manguito rotador entero puede visualizarse con una simple maniobra del húmero en flexión, extensión y rotación.

DESCOMPRESIÓN

En la etiología del atrapamiento subacromial pueden participar tres elementos: el ligamento coracoacromial anterolateral, el acromion anteroinferior, y la articulación acromioclavicular^{17,18}. Una descompresión, por lo general, incluye una liberación del ligamento coracoacromial y una acromioplastia anterior. Si la articulación acromioclavicular es sintomática, se indica una artroplastia de la articulación acromioclavicular completa o modificada. Se realiza una elevación meticulosa del origen del músculo deltoides para exponer la cara anterior del acromion y liberar de la cara posterior del acromion el tejido bursal y

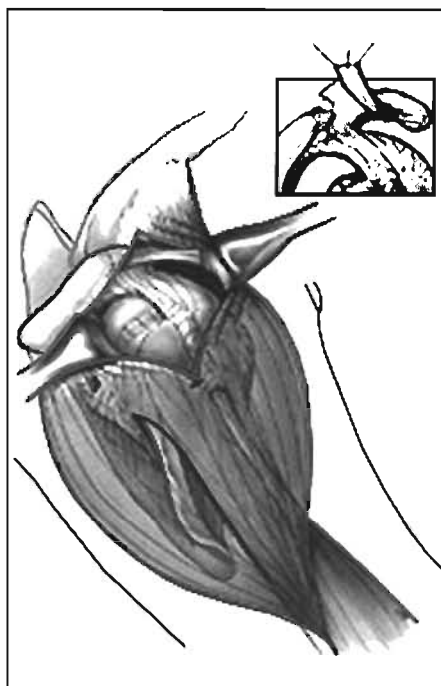


Figura 3. División del deltoides a una distancia de 3 a 4 cm. Se preserva el ligamento coracoacromial. (Reproducido con permiso de Bigliani LU. «Rotator cuff repair». En: Bigliani LU, Flatow EL, Pollock RA, Post MP [eds.]. *The shoulder: Operative Technique*. Baltimore: Williams & Wilkins, 1998; 133-5.)

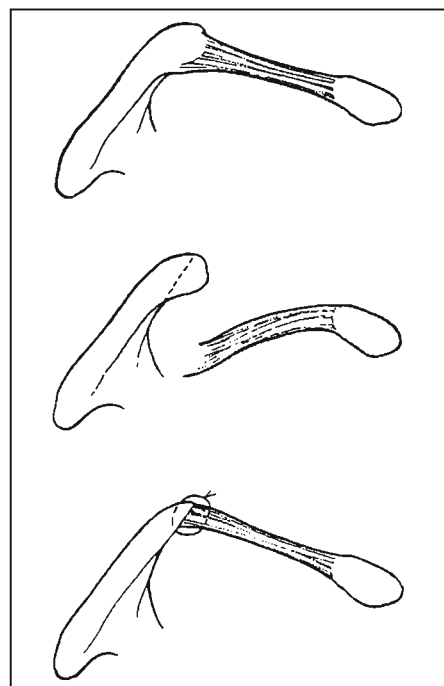


Figura 4. Sutura del ligamento coracoacromial. (Reproducido con permiso de Bigliani LU. «Rotator cuff repair». En: Bigliani LU, Flatow EL, Pollock RA, Post MP [eds.]. *The shoulder: Operative Technique*. Baltimore: Williams & Wilkins, 1998; 133-5.)

las adherencias del manguito. Antes de realizar la acromioplastia, deben evaluarse el grosor del acromion y la presencia de osteofitos. Con un osteótomo delgado y afilado se realiza la acromioplastia, manteniendo la dirección superior para evitar la resección excesiva del hueso o la aparición de fracturas (Fig. 5). La zona de osteotomía debe abarcar la amplitud total del acromion, dejando un contorno liso sobre la región acromial anteroinferior. Pueden utilizarse una gubia, una raspa, o una fresa para la acromioplastia modificada. La artroplastia acromioclavicular completa o la resección de la clavícula distal se reserva para pacientes en quienes se asocia dolor a la palpación y dolor con la adducción del hombro a través del cuerpo en el examen físico. La resección debería permitir la preservación de los ligamentos acromioclaviculares superiores; por lo tanto, se mantiene la estabilidad anteroposterior de la articulación. Si los pacientes no tienen dolor que se extiende desde la articulación acromioclavicular, pero tienen osteofitos inferiores, se debería realizar una artroplastia acromioclavicular modificada justo debajo de la superficie de la articulación resecada.

Igualmente, deben evitarse las acromioplastias laterales o radicales, ya que estos procedimientos son a menudo deformantes por naturaleza⁴⁸. La acromionectomía radical debilita el deltoides, ya que reseca el fulcro que proporciona este músculo. Como resultado, la zona media del deltoides estará siempre contraída. Posteriormente, estos pacientes suelen presentar déficit funcionales asociados y disminución del rango de movimiento⁴⁹. Asimismo, estas técnicas agresivas han producido un incremen-




Figura 5. Se realiza una acromioplastia conservadora con un osteótomo afilado. Antes de la realización del procedimiento, se palpa el acromion para valorar su grosor.

to en las complicaciones postoperatorias, entre ellas, formación de tractos sinusales y rotura del origen del deltoides^{50,51}. Además, la cirugía de revisión llega a ser técnicamente difícil con una gran probabilidad de obtener resultados no satisfactorios⁵²⁻⁵⁶.

RESECCIÓN DE LA BURSA

La bursa subacromial esta delimitada superiormente por el acromion y el ligamento coracoacromial; medialmente, por la coracoides; lateralmente, por el músculo deltoides, e inferiormente, por los tendones del manguito rotador y el troquíter⁵⁷. El papel de la resección de la bursa en la cirugía del manguito rotador es controvertido. Muchos cirujanos creen que la bursa es importante en el proceso de curación que origina la reparación de los tendones degenerados del manguito rotador⁵⁸⁻⁶⁰. Otros resecan rutinariamente la bursa subacromial, principalmente, para conseguir una mejor exposición del manguito rotador⁶¹. Algunos estudios recientes han identificado un incremento de los mediadores inflamatorios, terminales nerviosas aferentes y sus productos en la bursa subacromial inflamada⁶²⁻⁶⁶. A menudo, con roturas masivas del manguito rotador, la bursa está engrosada, inflamada o necrótica; por lo tanto, la resección de la bursa puede reducir el dolor y la inflamación producida por su membrana. Para la resección, el tejido superficial inflamado y fibrótico que se localiza sobre el manguito rotador se tracciona con una pinza de Adson y se reseca con tijeras de Mayo o de Metzembaum. La porción distal de la bursa puede estar a una considerable distancia del borde del acromion. Se debe tener cuidado para evitar la resección de los tendones del manguito rotador, que están a menudo adheridos al tejido fibrótico de la bursa. El grosor de la bursa fibrótica conducirá al borde de los tendones del manguito, que pueden distinguirse al identificar la cápsula en el margen articular del manguito.

VALORACIÓN DE LA ROTURA

Después de la descompresión subacromial y de la resección de la bursa, el tamaño del defecto tendinoso se determina por varios parámetros. El ancho de la rotura en su inserción en el troquíter puede ser medido por el mayor

diámetro en cualquier dirección. Se consideran como pequeñas roturas las de menos de 1 cm de amplitud; las roturas medianas tienen de 1 a 3 cm; las roturas grandes tienen de 3 a 5 cm y las roturas masivas son mayores de 5 cm en anchura⁶⁷. La rotura también se puede designar por el número de tendones comprometidos. Las roturas grandes y masivas, por lo general, comprometen a dos o más tendones. Esta técnica de clasificación, sin embargo, puede ser poco fiable por la confluencia de los tendones en la inserción del troquíter⁶⁸.

Debe reseñarse la presencia de patología asociada. En una revisión de 200 artroscopias de hombro para pacientes con roturas de grosor total, el 60,5% tenían asociada una patología intraarticular, incluidas un 15% de lesiones del tendón del bíceps. Sin embargo, sólo tres de éstas (1,5%) fueron consideradas lesiones mayores con necesidad de cirugía⁶⁹. Se apreció una baja incidencia de patología del tendón del bíceps en asociación con roturas del manguito rotador, con sólo 33 subluxaciones o luxaciones en un centro de referencia terciario en un período de nueve años. Si está presente una rotura del bíceps, se debe sospechar una rotura del subescapular. Algunos autores han expuesto que el tendón del bíceps tiene una función depresora de la cabeza humeral y debería preservarse en pacientes con roturas masivas del manguito rotador⁷⁰. Estas recomendaciones han sido cuestionadas en un estudio reciente que analizó la actividad del bíceps mediante electromiografía, y la actividad sigue siendo baja (1,6-4,4% contracción muscular máxima), incluso aunque exista una rotura del manguito rotador⁷¹. Nosotros recomendamos la tenodesis en asociación con la reconstrucción del manguito rotador si más del 50% del tendón del bíceps esta comprometido o si está presente una luxación significativa. No recomendamos la sección, la transposición posterior, la tenodesis distal o la utilización de la porción proximal como sustituto del manguito rotador deficiente. En raras ocasiones, el bíceps puede ser suturado *in situ* durante la reparación del manguito para conseguir la continuidad.

MOVILIZACIÓN DEL MANGUITO

El primer paso en la movilización del manguito es identificar el borde principal de la rotura de los tendones en la región anterior, superior y posterior. Esto ayudará a fijar los extremos de los tendones con suturas no absorbibles. El separador de Gerber puede utilizarse para conseguir una mejor visualización durante la movilización del manguito. El manguito rotador se libera de las adherencias subacromiales con un periostótomo en el espacio subacromial (Fig. 6 A). La disección aguda puede realizarse con una tijera de Mayo, y se continúa anteriormente sobre el tendón subescapular y por debajo de la coracoides. A menudo, el extremo principal de la rotura del manguito se atasca debajo del acromion o más lateralmente debajo del origen acromial del músculo deltoides. El extremo del tendón es muy adherente y da la sensación de que no hay tejido del manguito. Sin embargo, las partes blandas pueden ser palpadas y, con una disección aguda, el extremo principal del tendón puede movilizarse y liberarse. También deben abordarse las adherencias posterolateras-

les entre el manguito rotador y el deltoides en el canal lateral abordadas⁷².

La disección se realiza ahora sobre el lado articular del resto del manguito rotador para liberar cualquier inserción al borde de la glenoides (Fig. 6 B). Esto se consigue mediante la combinación de disección roma y aguda. Inicialmente, se debe realizar la disección roma y en caso que se requiera la disección aguda, se debe tener un gran cuidado con la disección posterior para evitar lesionar el nervio supraescapular⁷³. En estudios previos de disección del nervio supraescapular en 90 cadáveres, éste estaba situado en un promedio de 2,5 a 3 cm medial al borde de la glenoides. Por lo tanto, una zona de seguridad relativa para la disección del área posterosuperior de la glenoides es dentro de 2 cm de su borde⁷⁴. Puede usarse un separador de Gerber durante la movilización posterior del manguito para mejorar la visualización. Este separador aumenta la distancia acromiohumeral bajando la cabeza humeral.

A menudo, el ligamento coracohumeral y la porción anteromedial del tendón del supraespinoso esta retraída y cicatrizada en la base de la coracoides. En este caso, se puede realizar un intervalo de deslizamiento mediante una liberación completa longitudinal del intervalo rotador y del ligamento coracohumeral en la región superior de la coracoides (Fig. 6 C). En un estudio anatómico del ligamento coracohumeral y de sus inserciones en 55 cadáveres, 14 (25%) se insertaban sobre el tendón del supraespinoso y 16 (29%) tenían un fragmento de inserción en el tendón del subescapular, además de la inserción habitual en el intervalo rotador⁷⁵. Nosotros encontramos que liberando el ligamento coracohumeral de su origen en la inserción en la base de la coracoides, era posible una movilización adicional de 1 a 1,5 cm del tendón del supraespinoso. Esta técnica ha obviado la necesidad de transferir el subescapular en la mayoría de los casos. Se libera el ligamento coracohumeral de su origen en la coracoides utilizando una tijera de Mayo y un bisturí eléctrico. La liberación no debe ser realizada medial a la coracoides, por el riesgo de lesión del nervio musculocutáneo y de los vasos axilares.

Frecuentemente, existe una retracción desigual de los tendones del manguito⁷⁶. Si el supraespinoso esta retraído más medialmente que el subescapular, seccionando el intervalo rotador, se puede liberar al supraespinoso de su contractura con el subescapular, permitiendo el adelantamiento de su inserción a la tuberosidad. También pueden producirse retracciones diferentes, posteriormente, entre los ten-

done del supraespinoso y del infraespinoso. Una liberación similar puede realizarse entre estos tendones para permitir el adelantamiento del supraespinoso. Ésta puede hacerse con disección roma o aguda (Fig. 6 D y E). Nosotros preferimos la disección suave con tijeras en vez de cortar con el bisturí cuando la visión no es óptima. Debyre y cols. describieron una técnica alternativa para el adelantamiento del supraespinoso, liberando el músculo desde su inserción escapular^{25,26}. Esta técnica debería evitarse, pues debilita el músculo y el tendón de forma significativa.

También se ha recomendado la transferencia del tendón subescapular en casos de rotura masiva²⁴. Nosotros hemos realizado transferencias del tercio superior del tendón en casos graves, pero los resultados no han sido satisfactorios. En 1994, Burkhart y cols.⁷⁷ demostraron que esta transferencia podría producir una migración superior de la cabeza humeral por desestabilización de las fuerzas. Nosotros preferimos la reparación parcial en lugar de transferir el tendón del subescapular; incluso una transferencia parcial de un subescapular intacto puede desestabilizar posteriormente el hombro y afectar su movilidad activa.

Debe valorarse la movilidad del resto de los tendones del manguito después de la liberación. Para conseguir una reparación satisfactoria, los tendones deberían extenderse, pasando el cuello humeral con el brazo en postura funcional. En la postura de «silla de playa», el brazo está en extensión relativa, lo que genera gran estrés a través del manguito rotador. La colocación del brazo en una posición funcional de aproximadamente 10 a 15° de flexión, abduc-

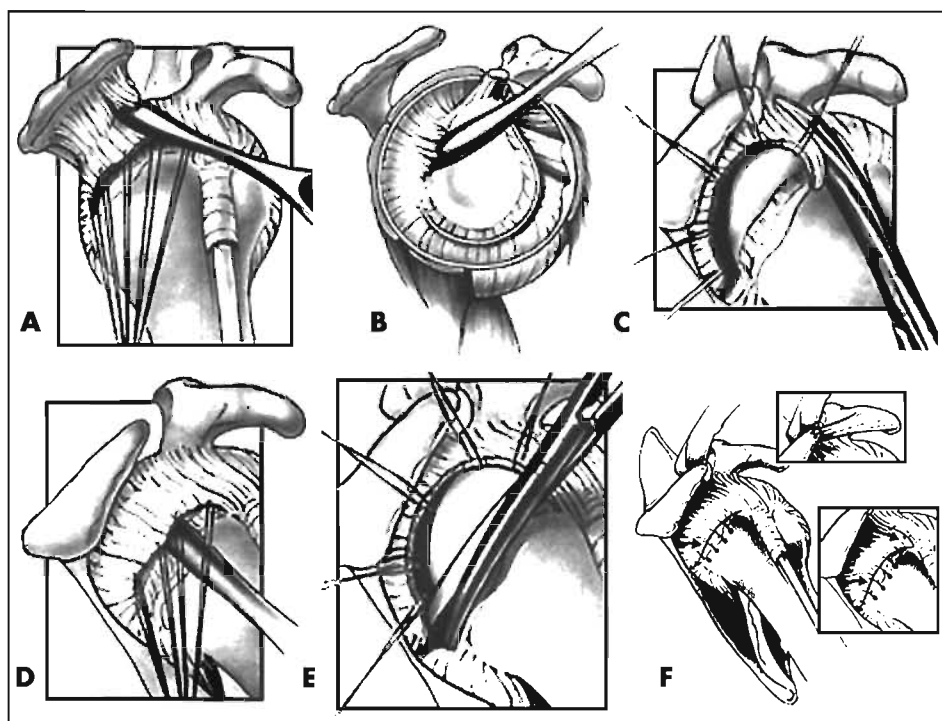


Figura 6. Movilización del manguito. **A.** El manguito rotador adherido se despegar de la superficie del acromion. **B.** El manguito rotador se libera de la glenoides con un periostótomo. **C.** Intervalo de deslizamiento. El intervalo rotador y el ligamento coracohumeral se seccionan de la base de la coracoides. **D y E.** El tendón es movilizado posteriormente utilizando disección roma y aguda. **F.** El manguito rotador es movilizado hacia la tuberosidad. Las suturas transóseas simples aseguran una unión sin tensión. (Reproducido con permiso de Bigliani LU. «Rotator cuff repair». En: Bigliani LU, Flatow EL, Pollock RA, Post MP [eds.]. The shoulder: Operative Technique. Baltimore: Williams & Wilkins, 1998; 133-5.)

ción y rotación interna facilitará la reparación. Si el intervalo de deslizamiento ha sido realizado como se ha descrito, los tendones deberían repararse primero en el troquíter, continuando con el cierre del intervalo con sutura no absorbible.

PREPARACIÓN DEL TENDÓN Y DEL HUESO

Una vez que el tendón ha sido movilizado adecuadamente y las suturas de tracción colocadas en los extremos de los tendones, la atención se centra en realizar una sutura sin tensión del tendón al hueso. Varios autores han propuesto desbridar los bordes del tendón hasta que aparezca tejido sano y sangrante⁷⁸. Estudios recientes utilizando Doppler con flujometría láser en pacientes con rotura del manguito han demostrado que los bordes del tendón están bien vascularizados⁷⁹. Además, Unthoff y cols.⁸⁰ han demostrado que hay tejido sano de granulación sobre los bordes del tendón, lo que indica una respuesta neovascular. Nosotros creemos que la longitud máxima del tendón debería mantenerse y, por lo tanto, no recomendamos desbridar sistemáticamente los bordes del tendón.

Una vez movilizados con éxito los tendones del manguito rotador para alcanzar el troquíter del húmero, el hueso debe ser preparado para la inserción tendinosa. Nosotros no recomendamos hacer un orificio óseo porque incrementará la distancia de excursión del tendón y puede crear un borde agudo del hueso sobre el cual debe pasar el tendón. Es importante tener un hueso sangrante adyacente al cuello anatómico del húmero para favorecer la unión del tendón al hueso. Sin embargo, algunos estudios recientes han demostrado que la unión de los tendones del manguito rotador al hueso cortical es comparable a la curación en un orificio óseo esponjoso⁸¹. Por lo tanto, realizamos sólo un mínimo desbridamiento de la cortical del hueso sobre la región superficial del troquíter utilizando una hoja de bisturí, una gubia o una fresa. El tendón debe adelantarse a la región proximal del troquíter pasado el cuello anatómico.

SUTURAS Y ANCLAJES ÓSEOS

McLaughlin⁴ destacó en sus estudios previos que la principal preocupación en la reparación del manguito rotador es la obtención de una inserción en el hueso libre de tensión. Debido a que la cabeza humeral es esférica, existe una rotación obligatoria con el movimiento; y las cifras preliminares revelan que el estrés y la tensión se producen en direcciones oblicuas y no en línea recta. Por lo tanto, a pesar de la importancia del concepto de la sutura y de la solidez de los anclajes *pullout* de las mismas, es importante detallar que la mínima tensión del tejido en todas las direcciones es decisiva para el éxito de la reparación del manguito rotador. Debe tenerse especial cuidado para no ejercer un estrés excesivo sobre la reparación hasta que la curación sea adecuada. Se han realizado múltiples estudios para determinar la solidez de los anclajes transóseos sobre el manguito rotador. La técnica de sutura transósea es la preferida, a menos que el «stock» óseo sea insuficiente para ofrecer un túnel óseo razonable. Varios estudios han demostrado que la solidez de la sutura *pullout* se incrementa colocando las suturas transóseas en un hueso duro distal a la tuberosidad y utilizando

un puente óseo amplio⁸². Se opta por un puente de 1 a 1,5 cm entre agujeros perforados mediales y laterales y con el agujero lateral saliendo en el hueso duro cortical distal a la punta de la tuberosidad. Los agujeros son conectados y agrandados, utilizando una cucharilla pequeña para permitir el paso de suturas no absorbibles con una aguja de Mayo de tamaño medio. Se utilizan suturas simples, ya que la fortaleza mecánica de las suturas de «colchonero» ha demostrado ser inferior⁸³. Otros investigadores, también han recomendado incrementar el sitio de inserción con botones de fijación absorbibles o metálicos^{82, 84, 85}. La sutura de fijación con túneles transóseos ha demostrado ser adecuada en la mayoría de los casos.

Una vez realizados los túneles óseos, se pasan suturas de nylon trenzadas de # 0 a 1 a través de los agujeros. No es necesario un calibre más grande de sutura, pues los fracasos más típicos se detectan en la zona del nudo o en la inserción ósea⁸³. Las suturas mayores pueden también promover una cicatrización exagerada o un rozamiento del nudo debajo del acromion. Las suturas se pasan a través del tendón, cogiendo, al menos, 1 cm de tejido. Debido a la preocupación de que las suturas Mason-Allen no se deslicen o se aflojen y que puedan llevar a la rotura de la sutura, nosotros utilizamos suturas simples para la reparación. Sin embargo, en tendones comprometidos, un punto de sutura modificado de Mason-Allen puede utilizarse para conseguir mayor fuerza de agarre⁸⁶. El punto de Mason-Allen es un punto de bloqueo donde el segmento transversal de la sutura se sitúa perpendicular a las fibras del tendón en los bordes del mismo; luego, la porción vertical de la sutura hace un bucle por detrás de la porción transversal, permitiendo que la sutura agarre tanto el tendón como dicha porción transversal de la sutura para mejorar la fuerza de sujeción. Si bien cualquier configuración de sutura de bloqueo puede ser utilizada para mejorar la fuerza de agarre en el tendón comprometido (como el punto de Krackow o de Bunnell), el punto de Mason-Allen ha resultado ser el más simple y efectivo cuando se ha requerido. El brazo se mantiene a 15° de flexión y 10° de abducción con una discreta rotación interna, mientras las suturas son anudadas. Se anudan primero los puntos anteriores y posteriores del tendón al hueso y luego las suturas del centro. Es importante anudar los hilos encima del tendón para crear una compresión superior. El nudo también puede ser adelantado distalmente a la tuberosidad para evitar el rozamiento. El componente longitudinal de la rotura puede entonces cerrarse de lado a lado, seguido por la porción lateral del intervalo rotador (Fig. 6 E).

Múltiples estudios han examinado la solidez del *pull-out* de los anclajes óseos y la han comparado con la técnica transósea. Un estudio demostró mejoría de la solidez con los anclajes sobre las suturas transóseas, aunque la técnica transósea utilizada para este estudio fue de sólo 8 mm de puente óseo y con suturas horizontales de «colchonero», que en otro estudio habían demostrado no ser adecuadas⁸⁷. Un segundo estudio comparó cuatro anclajes óseos diferentes con la técnica transósea, hallando resultados semejantes en todas las técnicas, con excepción de un anclaje que era inferior⁸⁸. La técnica transósea es la preferida porque es más económica y no posee el riesgo de migración que presentan los anclajes⁸⁹. No nos oponemos a la utilización de los

anclajes y menos si se trata de los nuevos anclajes bioabsorbibles, los cuales no tendrán el riesgo descrito.

MANGUITO ROTADOR DEFICIENTE

Se han propuesto muchos procedimientos para fortalecer un manguito rotador deficiente. El desbridamiento de las «roturas irreparables»⁹⁰, por sí solo, que provoca la desastrosa complicación de la migración anterosuperior de la cabeza humeral no es aconsejable⁹¹, y tampoco es aconsejable en esta situación la utilización rutinaria de aloinjerto o de injertos sintéticos^{29,30}. Por el contrario, la reparación parcial del manguito rotador se ha utilizado con éxito. Burkhart y cols.²² describieron inicialmente esta técnica en 14 pacientes con roturas «irreparables», con el objetivo de restablecer la pareja de fuerzas y convertir el defecto en una «rotura funcional del manguito». Una cobertura completa del defecto no fue esencial y el promedio de defecto residual fue de 2,9 cm². Con esta técnica, la flexión anterior mejoró de 59,6° preoperatorios a 150,4° en el postoperatorio, y sólo un paciente tuvo un resultado negativo de acuerdo a la puntuación de UCLA. Nosotros hemos tenido éxito, utilizando una modificación de esta técnica de reparación parcial, dejando la porción postolateral de la cabeza descubierta.

Si la reparación parcial no es adecuada, se han realizado transferencias del dorsal ancho o del redondo mayor en casos de deficiencia posterior del manguito o transferencia del pectoral mayor cuando hay ausencia del tendón del subescapular³². Con las técnicas de movilización de tendones descritas aquí, al igual que con la reparación parcial propuesta por Burkhart, nosotros, rara vez, hemos tenido que utilizar los procedimientos de transferencia tendinosa.

Como se mencionó previamente, en las roturas grandes y masivas, el ligamento coracoacromial se reinserta en una posición más medial para ofrecer una mejoría de la estabilidad anterosuperior^{46,47}. La reinserción se realiza con suturas no absorbibles del 0 o del 1 transóseas pasadas a través del acromion.

REINSERCIÓN DEL DELTOIDES Y CIERRE

La reinserción del deltoides es un componente fundamental en la reparación del manguito rotador. En un estudio de 31 pacientes, a quienes se les realizó una cirugía por fracaso de la reparación del manguito rotador, los malos resultados se asociaron con acromionectomías laterales o desinserciones del deltoides⁵². En otro estudio se evidenció que el 48% de los pacientes que se presentaron para una revisión de la reparación del manguito tenían una desinserción previa del deltoides o una acromionectomía lateral⁵⁵. Para la reaproximación del deltoides, nosotros suturamos la apertura longitudinal del músculo con suturas no reabsorbibles de forma simple. La porción anterior de la fascia del deltoides se reaproxima al manguito o al origen de las partes blandas en el acromion con suturas no absorbibles del 0 o del 1 (Fig. 7). Se utilizan perforaciones óseas sólo si el tejido del deltoides es adecuado para resistir las suturas. El tejido celular subcutáneo se cierra con suturas absorbibles, seguido por puntos continuos de monofilamento para el cierre de la piel.



Figura 7. Se muestra la sutura meticolosa del deltoides al tejido del manguito rotador en el borde acromial anterior, utilizando suturas no reabsorbibles.

REHABILITACIÓN

La rehabilitación comienza con movimientos pasivos asistidos en el primer día del postoperatorio. Los pacientes con roturas grandes y masivas se someten a un protocolo modificado de Neer en fase I durante seis semanas, que incluye ejercicios pendulares, movimientos pasivos asistidos de flexión anterior hasta 140° y de rotación externa (en supino) hasta 30°. Los ejercicios de poleas se evitan en las primeras seis semanas para proteger la reparación del manguito. Igualmente, se inician fortalecimientos con ejercicios isométricos a las seis semanas, acompañados por movimientos activos asistidos. Se evita la utilización de peso al menos durante tres meses para evitar la nueva rotura del manguito. La utilización temprana de peso ha conllevado fracaso^{19,43}. Sin embargo, los ejercicios contra resistencia con pesos ligeros (0,5 a 1,5 kg) pueden iniciarse a las 12 semanas, progresando a ejercicios de fortalecimiento dinámico a los seis y ocho meses. Los pacientes deberán ser conscientes de que el retorno completo de la fuerza puede tardar de 12 a 18 meses⁸.

RESULTADOS

Con estas técnicas, los resultados a largo plazo en la reparación de las roturas grandes y masivas del manguito rotador han sido excelentes. En un estudio de 61 pacientes, a quienes se les realizó una reparación de una rotura masiva del manguito rotador, con un seguimiento en promedio de siete años, se obtuvieron un 85% de resultados satisfactorios y excelentes, según los criterios de Neer⁸. El 92% de los pacientes tuvieron una mejoría del dolor y de la capacidad para levantar el brazo sobre la horizontal. Sólo se produjeron dos nuevas roturas, y éstas fueron secundarias a un traumatismo importante. En un estudio más reciente del *New York Orthopaedic Hospital* de 231 roturas masivas del manguito se registró un 90% de resulta-

dos satisfactorios con la reparación primaria del manguito rotador. La función mejoró en el postoperatorio, con un promedio de flexión activa de 160°, rotación externa de 55° y rotación interna hasta T9. Esto representó un promedio de mejoría de 46° de elevación, 22° de rotación externa y de dos niveles vertebrales en la rotación interna. La fuerza en la rotación interna mejoró en promedio de un 3,1 a un 4,7. Los resultados satisfactorios en pacientes con compromiso de cuatro tendones fue ligeramente menor (76,5%). Estos resultados avalan la indicación de una reparación abierta primaria en los pacientes que tienen roturas grandes y masivas del manguito.

CONCLUSIONES

Con las actuales técnicas quirúrgicas, la reparación abierta del manguito rotador puede ofrecer una mejoría funcional significativa y un alivio del dolor en la mayoría de los pacientes. Algunas premisas importantes son la realización de una acromioplastia anterior, una resección de la bursa, una movilización del manguito rotador, una inserción sin tensión al troquíter con suturas irreabsorbibles y una meticulosa sutura del deltoides. En las roturas masivas, el ligamento coracoacromial debe ser reparado para prevenir la inestabilidad anterosuperior y se recomienda la reparación parcial del manguito, en vez de la realización de transferencias. La rehabilitación postoperatoria debe evitar los ejercicios activos durante seis semanas y los pesos durante tres meses. Con estas técnicas, se pueden esperar entre un 85 a 90% de resultados satisfactorios.

BIBLIOGRAFÍA

- Codman EA. «Complete rupture of the supraspinatus tendon: operative treatment with report of two successful cases». *Boston Med Surg J*, 1911; 164:708-710.
- Codman EA (ed.). *The shoulder: rupture of the supraspinatus tendon and other lesions in or about the subacromial bursa*. Boston, MA: Thomas Todd, 1934.
- McLaughlin HL. «Lesions of the musculotendinous cuff of the shoulder: I. The exposure and treatment of tears with retraction». *J Bone Joint Surg Am*, 1944; 26:31-51.
- McLaughlin HL. «Repair of major cuff ruptures». *Surg Clin North Am*, 1963; 43:1535-1540.
- McLaughlin HL, Asherman EG. «Lesions of the musculotendinous cuff of the shoulder: IV. Some observations based upon the results of surgical repair». *J Bone Joint Surg Am*, 1951; 33:76-86.
- Cofield RH. «Rotator cuff disease of the shoulder». *J Bone Joint Surg Am*, 1985; 67:974-979.
- Ellman H, Hanks G, Bayer M. «Repair of the rotator cuff: end-result study of factors influencing reconstruction». *J Bone Joint Surg Am*, 1986; 68:1136-1144.
- Bigliani LU, Cordasco FA, McIlveen SJ y cols. «Operative treatment of massive cuff tears: long term results». *J Shoulder Elbow Surg*, 1992; 1:120-130.
- Rokito AS, Cuomo F, Gallagher MA, Zuckerman JD. «Long-term functional outcome of repair of large and massive chronic tears of the rotator cuff». *J Bone Joint Surg Am*, 1999; 81:991-997.
- Gupta R, Leggin BG, Iannotti JP. «Results of surgical repair of full-thickness tears of the rotator cuff». *Orthop Clin North Am*, 1997; 28:241-248.
- Iannotti JP, Bernot MP, Kuhlman JR y cols. «Postoperative assessment of shoulder function: a prospective study of full-thickness rotator cuff tears». *J Shoulder Elbow Surg*, 1996; 5:449-457.
- Iannotti JP. «Full-thickness rotator cuff tears: factors affecting surgical outcome». *J Am Acad Orthop Surg*, 1994; 2:87-95.
- Worland RL, Arredondo J, Angles F, López-Jiménez F. «Repair of massive rotator cuff tears in patients older than 70 years». *J Shoulder Elbow Surg*, 1999; 8:26-30.
- Adamson GJ, Tibone JE. «Ten-year assessment of primary rotator cuff repairs». *J Shoulder Elbow Surg*, 1993; 2:57-63.
- Bassett RW, Cofield RH. «Acute tears of the rotator cuff: the timing of surgical repair». *Clin Orthop*, 1983; 175:18-24.
- Misamore GW, Ziegler DW, Rushton JL II. «Repair of the rotator cuff: a comparison of results in two populations of patients». *J Bone Joint Surg Am*, 1995; 77:1335-1339.
- Neer CS II. «Impingement lesions». *Clin Orthop*, 1983; 173:70-77.
- Neer CS II, Flatow EL, Lech O. «Tears of the rotator cuff: long-term results of anterior acromioplasty and repair». *Orthop Trans*, 1988; 12:673-674.
- Packer NP, Calvert PT, Bayley JI, Kessel L. «Operative treatment of chronic ruptures of the rotator cuff of the shoulder». *J Bone Joint Surg Br*, 1983; 65:171-175.
- Pollock RG, Black AD, Self EB y cols. «Abstract: surgical management of rotator cuff disease». *J Shoulder Elbow Surg*, 1996; 5:S37.
- Bateman JE. «The diagnosis and treatment of ruptures of the rotator cuff». *Surg Clin North Am*, 1963; 43:1523-1530.
- Burkhart SS, Nottage WM, Ogilvie-Harris DJ y cols. «Partial repair of irreparable rotator cuff tears». *Arthroscopy*, 1994; 10:363-370.
- Bush LF. «The torn shoulder capsule». *J Bone Joint Surg Am*, 1975; 57:256-259.
- Cofield RH. «Subscapular muscle transposition for repair of chronic rotator cuff tears». *Surg Gynecol Obstet*, 1982; 154:667-672.
- Debyre J, Patte D, Elmelik E. «Repair of ruptures of the rotator cuff of the shoulder: with a note on advancement of the supraspinatus muscle». *J Bone Joint Surg Br*, 1965; 47:36-42.
- Ha'eri GB, Wiley AM. «Advancement of the supraspinatus muscle in the repair of ruptures of the rotator cuff». *J Bone Joint Surg Am*, 1981; 63:232-238.
- Neviaser JS. «Ruptures of the rotator cuff of the shoulder: new concepts in the diagnosis and operative treatment of chronic ruptures». *Arch Surg*, 1971; 102:483-485.
- Neviaser RJ, Neviaser TJ. «Transfer of sub-scapularis and teres minor for massive defects of the rotator cuff». En: Bayley I, Kessel L (eds.). *Shoulder Surgery*. Berlin, Germany: Springer-Verlag, 1982; 60-63.
- Neviaser JS, Neviaser RJ, Neviaser TJ. «The repair of chronic massive ruptures of the rotator cuff of the shoulder by use of a freeze-dried rotator cuff». *J Bone Joint Surg Am*, 1978; 60:681-684.
- Ozaki J, Fujimoto S, Masuhara K y cols. «Reconstruction of chronic massive rotator cuff tears with synthetic materials». *Clin Orthop*, 1986; 202:173-183.
- Karas SE, Giachello TL. «Subscapularis transfer for reconstruction of massive tears of the rotator cuff». *J Bone Joint Surg Am*, 1996; 78:239-245.
- Gerber C, Vinh TS, Hertel R, Hess CW. «Latissimus dorsi transfer for the treatment of massive tears of the rotator cuff: a preliminary report». *Clin Orthop*, 1988; 232:51-61.
- Weiner DS, Macnab I. «Superior migration of the humeral head: a radiological aid in the diagnosis of the rotator cuff». *J Bone Joint Surg Br*, 1970; 52:524-527.
- Neer CS II, Craig EV, Fukuda H. «Cuff-tear arthropathy». *J Bone Joint Surg Am*, 1983; 65:1232-1244.
- Tirman PF, Steinbach LS, Belzer JP, Bost FW. «A practical approach to imaging of the shoulder with emphasis on MR imaging». *Orthop Clin North Am*, 1997; 28:483-515.
- Gartsman GM, Hammerman SM. «Full-thickness tears: arthroscopic repair». *Orthop Clin North Am*, 1997; 28:83-98.
- Weber SC. «Abstract: all arthroscopic versus mini-open repair in the management of complete tears of the rotator cuff». *Arthroscopy*, 1997; 13:398.
- Pollock RG, Flatow EL. «The rotator cuff: full-thickness tears: mini-open repair». *Orthop Clin North Am*, 1997; 28:169-177.
- Brown AR, Weiss R, Greenberg C y cols. «Interscalene block for shoulder arthroscopy: comparison with general anesthesia». *Arthroscopy*, 1993; 9:295-300.
- Kessel L, Watson M. «The painful arc syndrome: clinical classification as a guide to management». *J Bone Joint Surg Br*, 1977; 59:166-172.
- Paulos LE, Meislin RJ, Drawbert J. «The acromion-splitting approach for large and massive rotator cuff tears». *Am J Sports Med*, 1994; 22:306-312.

42. Cubbins WR, Callahan JJ, Scuderi CS. «The reduction of old or irreducible dislocations of the shoulder joint». *Surg Gynecol Obstet*, 1934; 58:129-135.
43. Neviaser RJ, Neviaser TJ. «Reoperation for failed rotator cuff repair: analysis of fifty cases». *J Shoulder Elbow Surg*, 1992; 1:283-286.
44. Sher SJ, Iannotti JP, Warner JJ y cols. «Surgical treatment of postoperative deltoid origin disruption». *Clin Orthop*, 1997; 343:93-98.
45. Habernek H, Weinstabl R, Schabus R, Schmid L. «A new approach to the subacromial space: technique and 2-year results in 28 rotator-cuff repair cases». *Acta Orthop Scand*, 1993; 64:92-94.
46. Flatow EL, Weinstein DM, Duralde XA y cols. «Abstract: coracoacromial ligament preservation in rotator cuff surgery». *J Shoulder Elbow Surg*, 1994; 3:573.
47. Flatow EL, Connor PM, Levine WN y cols. «Abstract: coracoacromial arch reconstruction for antero-superior subluxation after failed rotator cuff surgery: a preliminary report». *J Shoulder Elbow Surg*, 1997; 6:228.
48. Neer CS II, Marberry TA. «On the disadvantages of radical acromiectomy». *J Bone Joint Surg Am*, 1981; 63:416-419.
49. Bigliani LU, Steinmann S, Flatow EL y cols. «Complications». En: Iannotti JP (ed.). *Rotator cuff disorders: evaluation and treatment*. Park Ridge, IL: American Academy of Orthopaedic Surgeons, 1991; 63-74.
50. Hammond G. «Complete acromiectomy in the treatment of chronic tendinitis of the shoulder: a follow-up of ninety operations on eighty-seven patients». *J Bone Joint Surg Am*, 1971; 53:173-180.
51. Groh GI, Simoni M, Rolla P, Rockwood CA. «Loss of the deltoid after shoulder operations: an operative disaster». *J Shoulder Elbow Surg*, 1994; 3:243-253.
52. Bigliani LU, Cordasco FA, McIlveen SJ, Musso ES. «Operative treatment of failed repairs of the rotator cuff». *J Bone Joint Surg Am*, 1992; 74:1505-1515.
53. Wolfgang GL. «Surgical repair of tears of the rotator cuff of the shoulder: factors influencing the result». *J Bone Joint Surg Am*, 1974; 56:14-26.
54. Cordasco FA, Bigliani LU. «The treatment of failed rotator cuff repairs». *Instr Course Lect*, 1998; 47:77-86.
55. DeOrto JK, Cofield RH. «Results of a second attempt at surgical repair of a failed initial rotator-cuff repair». *J Bone Joint Surg Am*, 1984; 66:563-567.
56. Neviaser RJ. «Evaluation and management of failed rotator cuff repairs». *Orthop Clin North Am*, 1997; 28:215-224.
57. Strizak AM, Danzig L, Jackson DW y cols. «Subacromial bursography: an anatomical and clinical study». *J Bone Joint Surg Am*, 1982; 64:196-201.
58. Rahme H, Nordgren H, Hamberg H, Westerberg CE. «The subacromial bursa and the impingement syndrome: a clinical and histological study of 30 cases». *Acta Orthop Scand*, 1993; 64:485-488.
59. Ishii H, Brunet JA, Welsh RP, Uthoff HK. «"Bursal reactions" in rotator cuff tearing, the impingement syndrome, and calcifying tendinitis». *J Shoulder Elbow Surg*, 1997; 6:131-136.
60. Uthoff HK, Sarkar K. «Surgical repair of rotator cuff ruptures: the importance of the subacromial bursa». *J Bone Joint Surg Br*, 1991; 73:399-401.
61. Gerber C. «Massive rotator cuff tears. En: Iannotti JP, Williams GR Jr (eds.). *Disorders of the shoulder: diagnosis and management*. Philadelphia, PA: Lippincott-Williams & Wilkins, 1999; 57-92.
62. Soifer TB, Levy H, Soifer FM y cols. «Neurohistology of the subacromial space». *Arthroscopy*, 1996; 12:182-186.
63. Gotoh M, Hamada K, Yamakawa H y cols. «Increased substance P in subacromial bursa and shoulder pain in rotator cuff diseases». *J Orthop Res*, 1998; 16:618-621.
64. Gotoh M, Hamada K, Yamakawa H y cols. «Increased interleukin-1 beta production in the synovium of glenohumeral joints with anterior instability». *J Orthop Res*, 1999; 17:392-397.
65. Rodeo SA, Hannafin JA, Tom J y cols. «Immunolocalization of cytokines and their receptors in adhesive capsulitis of the shoulder». *J Orthop Res*, 1997; 15:427-436.
66. Stone D, Green C, Rao U y cols. «Cytokine-induced tendinitis: a preliminary study in rabbits». *J Orthop Res*, 1999; 17:168-177.
67. Post M, Silver R, Singh M. «Rotator cuff tear: diagnosis and treatment». *Clin Orthop*, 1983; 173:78-91.
68. Clark JM, Harryman DT II. «Tendons, ligaments, and capsule of the rotator cuff: gross and microscopic anatomy». *J Bone Joint Surg Am*, 1992; 74:713-725.
69. Gartsman GM, Taverna E. «The incidence of glenohumeral joint abnormalities associated with full-thickness, reparable rotator cuff tears». *Arthroscopy*, 1997; 13:450-455.
70. Kumar VP, Satka K, Balasubramaniam P. «The role of the long head of biceps brachii in the stabilization of the head of the humerus». *Clin Orthop*, 1989; 244:172-175.
71. Yamaguchi K, Riew KD, Galatz LM, Syme JA, Neviaser RJ. «Biceps activity during shoulder motion: an electromyographic analysis». *Clin Orthop*, 1997; 336:122-129.
72. Cordasco FA, Bigliani LU. «The rotator cuff: large and massive tears: technique of open repair». *Orthop Clin North Am*, 1997; 28:179-193.
73. Warner JP, Krushell RJ, Masquelet A, Gerber C. «Anatomy and relationships of the suprascapular nerve: anatomical constraints to mobilization of the supraspinatus and infraspinatus muscles in the management of massive rotator-cuff tears». *J Bone Joint Surg Am*, 1992; 74:36-45.
74. Bigliani LU, Dalsey RM, McCann PD, April EW. «An anatomical study of the suprascapular nerve». *Arthroscopy*, 1990; 6:301-305.
75. Neer CS II, Satterlee CC, Dalsey RM, Flatow EL. «The anatomy and potential effects of contracture of the coracohumeral ligament». *Clin Orthop*, 1992; 280:182-185.
76. Codd TP, Flatow EL. «Anterior acromioplasty, tendon mobilization, and direct repair of massive rotator cuff tears». En: Burkhead WZ Jr (ed.). *Rotator cuff disorders*. Baltimore, MD: Williams & Wilkins, 1996; 323-334.
77. Burkhart SS, Nottage WM, Ogilvie-Harris DJ y cols. «Partial repair of irreparable rotator cuff tears». *Arthroscopy*, 1994; 10:363-370.
78. Rathbun JB, Macnab I. «The microvascular pattern of the rotator cuff». *J Bone Joint Surg Br*, 1970; 52:540-553.
79. Swiontkowski MF, Iannotti JP, Boulas HJ, Esterhai JL. «Intraoperative assessment of rotator cuff vascularity using laser doppler flowmetry». En: Post M, Morrey BF, Hawkins RJ (eds.). *Surgery of the shoulder*. St. Louis, MO: Mosby-Year Book, 1990; 208-212.
80. Uthoff HK, Sarkar K, Lohr J. «Repair in rotator cuff tendons». En: Post M, Morrey BF, Hawkins RJ (eds.). *Surgery of the Shoulder*. St. Louis, MO: Mosby-Year Book, 1990; 216-219.
81. St Pierre P, Olson EJ, Elliott JJ, O'Hair KC, McKinney LA, Ryan J. «Wound-healing to cortical bone compared with healing to a cancellous trough: a biomechanical and histological evaluation in goats». *J Bone Joint Surg Am*, 1995; 77:1858-1866.
82. Caldwell GL, Warner JP, Miller MD y cols. «Strength of fixation with transosseous sutures in rotator cuff repair». *J Bone Joint Surg Am*, 1997; 79:1064-1068.
83. Burkhart SS, Fischer SP, Nottage WM y cols. «Tissue fixation security in transosseous rotator cuff repairs: a mechanical comparison of simple versus mattress sutures». *Arthroscopy*, 1996; 12:704-708.
84. Burkhart SS, Johnson TC, Wirth MA, Athanasiou KA. «Cyclic loading of transosseous rotator cuff repairs: tension overload as a possible cause of failure». *Arthroscopy*, 1997; 13:172-176.
85. Sward L, Hughes JS, Amis A, Wallace WA. «The strength of surgical repairs of the rotator cuff: a biomechanical study on cadavers». *J Bone Joint Surg Br*, 1992; 74:585-588.
86. Gerber C, Schneeberger AG, Beck M, Schlegel U. «Mechanical strength of repairs of the rotator cuff». *J Bone Joint Surg Br*, 1994; 76:371-380.
87. Reed SC, Glossop N, Ogilvie-Harris DJ. «Full-thickness rotator cuff tears: a biomechanical comparison of suture versus bone anchor techniques». *Am J Sports Med*, 1996; 24:46-48.
88. Craft DV, Moseley JB, Cawley PW, Noble PC. «Fixation strength of rotator cuff repairs with suture anchors and the transosseous suture technique». *J Shoulder Elbow Surg*, 1996; 5:32-40.
89. Zuckerman JD, Matsen FA III. «Complications about the glenohumeral joint related to the use of screws and staples». *J Bone Joint Surg Am*, 1984; 66:175-180.
90. Rockwood CA Jr, Williams GR Jr, Burkhead WZ Jr. «Debridement of degenerative, irreparable lesions of the rotator cuff». *J Bone Joint Surg Am*, 1995; 77:857-866.
91. Wiley AM. «Superior humeral dislocation: a complication following decompression and debridement for rotator cuff tears». *Clin Orthop*, 1991; 263:135-141

Tratamiento quirúrgico de las roturas de espesor total del manguito rotador

R. H. Cofield, G. M. Gartsman

INTRODUCCIÓN

El tendón del supraespinoso forma parte del manguito rotador y es el tendón que se lesiona con mayor frecuencia en las personas. La reparación de las roturas del manguito rotador es uno de los procedimientos quirúrgicos que se llevan a cabo más comúnmente en el sistema musculoesquelético. La frecuencia con que se realiza una cirugía abierta para estas roturas varía considerablemente según la localización geográfica y parece no tener relación con el grado de dedicación del cirujano. Además, el papel de la artroscopia en el tratamiento de las lesiones del manguito rotador está en evolución. En la última década, la artroscopia de hombro ha evolucionado desde su uso como herramienta diagnóstica hasta ser una opción efectiva de tratamiento para los problemas de atrapamiento o *impingement* grado II y para la artritis de la articulación acromioclavicular. La descompresión artroscópica se ha descrito también en el tratamiento de lesiones más importantes del manguito, como las roturas de espesor parcial. Recientemente, se ha descrito que es posible la reparación de roturas de espesor total mediante técnicas artroscópicas. Las ventajas de la reparación artroscópica son las incisiones más pequeñas, la revisión de la articulación glenohumeral, el tratamiento de lesiones intraarticulares, evitar la desinserción deltoidea, la reducción de la disección de tejidos blandos y del dolor y una rehabilitación más rápida.

CIRUGÍA ABIERTA

INDICACIONES

Los informes recientes sobre las indicaciones quirúrgicas se han centrado en subgrupos seleccionados o en factores asociados con roturas del manguito rotador. En personas menores de 40 años con roturas del manguito, a menudo, hay asociación de lesión aguda. Los resultados de la intervención quirúrgica pueden ser bastante buenos, pero el procedimiento no es tan eficiente como lo es en pacientes mayores. La reparación quirúrgica del manguito

rotador en el anciano puede ser muy eficaz, incluso en pacientes con roturas grandes.

Las roturas del manguito pueden asociarse con la luxación primaria anterior de hombro. La frecuencia de estas roturas se incrementa notablemente con la edad y es más acusada en las mujeres. La rotura del mismo puede causar inestabilidad del hombro.

Las lesiones asociadas con la rotura típica del tendón del supraespinoso pueden ser roturas traumáticas del intervalo rotador (ya sea asociado con otras roturas o solo) con sutiles roturas del subescapular. Las roturas del subescapular se asocian a menudo con anomalías de la porción larga del bíceps, incluida la inestabilidad de este tendón con desplazamiento medial de la articulación.

Se ha prestado atención, particularmente en Europa, a la TC y la RM de los músculos del manguito rotador, para evaluar la infiltración grasa, atrofia y área transversal. La atrofia externa (o la infiltración grasa) podría desaconsejar la reparación quirúrgica del tendón correspondiente.

El cirujano debe buscar lesiones asociadas subclaviculares del plexo braquial o radiculopatías cervicales, que pueden coexistir con roturas del manguito rotador. El tratamiento de la lesión neurológica puede ser necesario para evitar un resultado deficiente inesperado.

ABORDAJE QUIRÚRGICO

El abordaje anterosuperior continúa siendo el favorito para la cirugía abierta. Algunos cirujanos prefieren la división del deltoideos distal a la articulación acromioclavicular; otros prefieren llevar a cabo la división en el ángulo anterolateral del hombro entre los segmentos anterior y medio del músculo deltoideos (Fig. 1). Si se desinserta el músculo deltoideos de su origen, un elemento frecuente del abordaje, la desinserción se efectúa a lo largo del margen anterior del acromion y se extiende de manera típica hasta una distancia de, aproximadamente, 2 cm. En casos escogidos de rotura del subescapular, el abordaje preferido sería a través del intervalo deltopectoral para facilitar una disec-

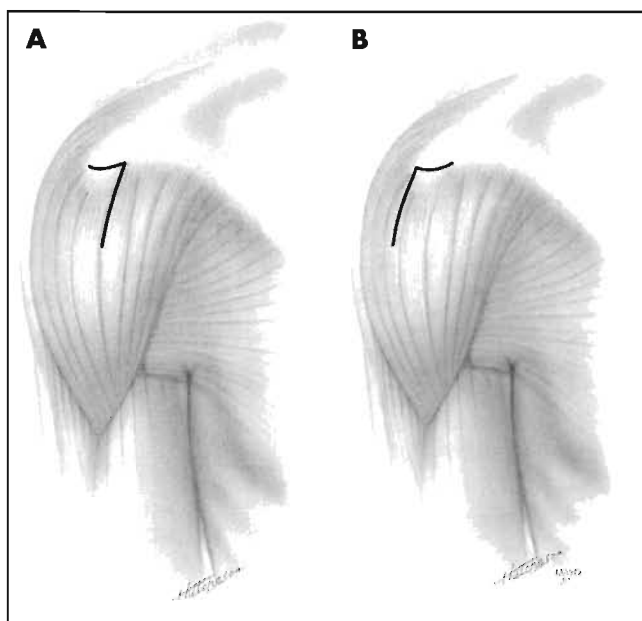


Figura 1. A. Método tradicional de abordaje a través del músculo deltoideo para la reparación del manguito rotador. Se practica una cuidadosa incisión de 2 cm en el músculo deltoideo y la fascia en el margen anterior del acromion y se dividen distalmente respecto a la articulación acromioclavicular unos 4 cm. **B.** Últimamente, algunos cirujanos han preferido una desinserción del tejido de la fascia del margen anterior del acromion, pero con una incisión del deltoideo de unos 4 cm a lo largo del ángulo anterolateral del acromion entre las porciones anterior y media del músculo deltoideo. (Reproducido con permiso de la Fundación Mayo, Rochester, Minnesota.)

ción segura por debajo del grupo tendinoso conjunto. La incisión cutánea en esta situación debe localizarse de tal manera que se pueda extender en su parte superior para incorporar una incisión del deltoideo si fuera necesario prever la cirugía de la región superior del hombro.

ACROMION

Algunos estudios posteriores del entorno mecánico del espacio subcromial han confirmado que con el atrapamiento se crean sobrecargas considerables dentro y alrededor de una zona crítica. Estas sobrecargas pueden producirse en la superficie de la bolsa serosa, en la superficie articular o dentro del propio tendón. El acromion se clasifica en tres tipos: tipo I (plano), tipo II (curvo) y tipo III (en forma de gancho). En el estudio posterior de esta clasificación, algunos investigadores han encontrado dificultades para catalogar cada acromion de manera rigurosa tanto en observaciones repetidas del mismo observador o entre observadores distintos. Este hallazgo señala que debería dársele menor relevancia diagnóstica a la evaluación de la morfología acromial y más al aspecto clínico y al estado de los tendones del manguito rotador. La RM aporta escasa información adicional sobre la forma básica del acromion. No obstante, puede definir ciertas disposiciones estructurales como el ángulo acromial, que cuantifica la curvatura, o el ángulo acromial lateral, que evalúa la inclinación del acromion en relación a la superficie de la glenoides. Ambos ángulos se asocian a lesiones del manguito rotador.

El fresado de la superficie inferior del acromion anteroinferior, como sugirió Neer, sigue siendo el modelo más aceptado. Este procedimiento proporciona aplanamiento de la superficie inferior del acromion ligeramente incurvado o en gancho en referencia a la pendiente del aspecto posteroinferior del mismo (Fig. 2). Algunos cirujanos han sugerido una osteotomía adicional vertical para retirar el segmento acromial, que protruye, anteriormente, hacia la clavícula, mientras que otros han sugerido evitar la acromioplastia si la rotura es grande o completa y se estima como probable la subluxación anterosuperior en el período postoperatorio.

El hueso acromial («os acromiale») puede presentarse con más frecuencia de lo que se sospecha. Se diagnostica mejor con una proyección radiográfica axilar. Si existe un «os acromiale» en localización preacromial, éste se puede extirpar en el mismo tiempo quirúrgico del manguito rotador. Cuando se presente en el mesoacromion o en la localización metaacromial, se recomienda fijación interna con tornillos canulados, cerclaje a tensión e injerto de hueso autólogo para asegurar un mejor resultado. Con estas técnicas, la tasa de fusión es bastante alta. Algunos pacientes han experimentado un hombro doloroso y debilitado tras la excisión de fragmentos grandes.

Cuando se lleva a cabo la acromioplastia anteroinferior se libera el ligamento coracoacromial y, a menudo, se diseña un segmento del mismo. Existe escaso respaldo en la literatura respecto a reparar el ligamento después de la acromioplastia.

CLAVÍCULA DISTAL

No se ha identificado ninguna diferencia en la posición de la articulación acromioclavicular en pacientes con o sin roturas del manguito rotador y no existe diferencia en la presencia o ausencia de estrechamiento del espacio articular. Sin embargo, los pacientes con rotura del manguito tienen más y mayores reacciones osteofíticas alrededor de la articulación. Algunos cirujanos jamás resecan la clavícula distal al realizar la reparación del manguito, pero nivelan la cara inferior de la articulación para ampliar la salida del supraespinoso; otros resecan siempre la clavícula distal. Sin embargo, la mayoría de los cirujanos son muy selectivos, resecano la clavícula distal si se localiza algún componente de dolor preoperatorio en la articulación acromioclavicular, si hay sensibilidad dolorosa sobre la

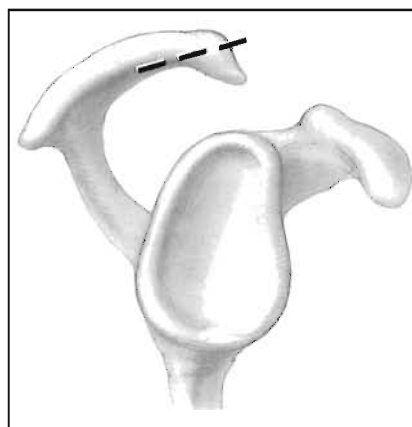


Figura 2. Una vista lateral de la acromioplastia anteroinferior con osteotomía que comienza aproximadamente a dos tercios de la distancia desde el margen inferior hasta el superior del acromion anterior. Esto crea una superficie plana inferior del acromion, eliminando la curvatura inferior o forma en gancho. (Reproducido con permiso de la Fundación Mayo, Rochester, Minnesota.)

articulación o si existen alteraciones radiográficas que indican artritis degenerativa. Además, algunos cirujanos exigen que se alivie el dolor de hombro mediante inyección anestésica antes de disecar la clavícula distal, a la vez que se separa el manguito rotador.

Cuando se disecciona la clavícula distal en individuos sintomáticos con alteraciones estructurales demostradas, el abordaje es el que se muestra en la figura 3. La incisión del origen del deltoides desde el margen anterior del acromion se extiende medialmente sobre el margen superoanterior de la articulación acromioclavicular hasta el margen superior de la clavícula distal entre los músculos trapecio y deltoides. El músculo deltoides se levanta del borde anterior de la clavícula distal. La fascia y el músculo conservan su continuidad. Se disecciona 1 a 1,2 cm distales de la clavícula, dejando intactos no sólo la fascia del trapecio y el músculo en sí, sino también el tejido ligamentoso que atraviesa la cara posterior del área reseccionada, conectando así el margen posterior de la articulación acromioclavicular y la restante clavícula distal. Las resecciones mayores se han asociado con resultados más deficientes. El músculo deltoides seccionado se avanza entonces hacia el área diseccionada, suturándolo al trapecio.

BOLSA SUBACROMIAL/SUBDELTOIDEA

Se asocia una reacción inflamatoria localizada de las bolsas serosas a las roturas del manguito rotador. Los cambios tisulares incluyen la formación perivascular de colágeno nuevo, en particular del tipo III. Debe reseccionarse la bolsa anormal para facilitar la observación apropiada de la rotura tendinosa y para eliminar el atrapamiento subacromial secundario a la hipertrofia de este tejido. Una mayor resección de las bolsas parece ser innecesaria e indeseable.

TENDÓN DE LA PORCIÓN LARGA DEL BÍCEPS

Un estudio mecánico adicional ha demostrado que existe un aumento de la traslación de la cabeza humeral en abducción tras la pérdida del tendón de la porción larga del bíceps. Este estudio también ha demostrado que el tendón de la porción larga del bíceps es, asimismo, un depresor activo de la cabeza humeral en hombros con lesiones del manguito rotador. Por consiguiente, la tenodesis del tendón de la cabeza larga del bíceps se lleva a cabo solamente si éste es inestable (por ejemplo, si está luxado medialmente) o si

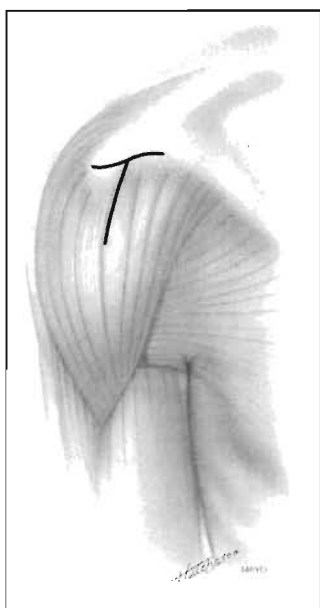


Figura 3. Abordaje para la resección de la clavícula distal conjuntamente con la reparación del manguito rotador. (Reproducido con permiso de la Fundación Mayo, Rochester, Minnesota.)

una parte significativa del tendón ha sufrido alteraciones por desgaste. La afectación de al menos 50% de la anchura del tendón se considera como indicación para la tenodesis del tendón de la porción larga del bíceps, conjuntamente con la reparación del manguito rotador.

REPARACIÓN TENDINOSA

La movilización tendinosa puede incluir la capsulotomía proximal a la rotura por fuera del complejo labrum-anclaje bicipital. El procedimiento se lleva a cabo, además de liberar al tendón de la bolsa cicatrizada y de la retracción alrededor de la base de la coracoides.

Recientemente, se ha prestado menos atención al aumento de la curación tendinosa que a evaluar la fuerza mecánica de la fijación tendinosa, en particular, al tendón, la sutura y anclajes óseos de la reparación. Se recomienda habitualmente la sutura de colchonero horizontal. Los autores de un estudio sugirieron que las suturas sueltas podrían resultar mejores en algunas circunstancias, y los autores de otro estudio indicaron de manera bastante clara que una técnica más compleja de sujeción-sutura mejoraría la fuerza de la interfase entre el tendón del manguito rotador y la sutura. Se ha sugerido la configuración de sutura de Mason-Allen. Aunque algunos cirujanos han abogado por el uso de material reabsorbible de larga duración, la mayoría parece preferir material de sutura no reabsorbible. También se prefieren tipos de sutura mayores desde el número 0 al 3. La técnica de crear un canal profundo en la cabeza humeral está siendo sustituida por crear un canal poco pronunciado (5 mm o menos) o bien sin canal. Se libera el área habitual de inserción tendinosa de tejido fibroso o fibrocartilago, exponiendo una mezcla de hueso cortical esponjoso subcortical firme (Fig. 4). Para las suturas transóseas, la fuerza de fijación debe ser aumentada con zonas de sutura aproximadamente 1 cm distal a la punta de la tuberosidad mayor y la creación de una cresta ósea ligeramente más ancha (aproximadamente, 1 cm) entre los puntos de salida de las suturas. Los anclajes metálicos y otros tipos de sutura pueden ser equivalentes en fuerza de sujeción a las sujeciones transóseas convencionales y, en

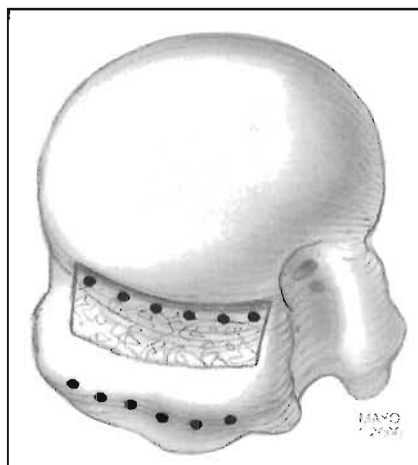


Figura 4. Preparación del lecho humeral para el anclaje de los tendones de los rotadores. Se expone un área de aproximadamente 1 cm de ancho de lateral a medial en la cabeza humeral cerca del sitio de inserción habitual. Se despeja el área de tejido blando y se retira el hueso cortical parcialmente para exponer una mezcla de hueso cortical y hueso esponjoso subcortical firme. No es necesaria la creación de un canal óseo. Se colocan suturas transóseas de 8 a 10 mm lateral y distalmente al área de fijación expuesta y se preparan los agujeros comunicantes a lo largo del aspecto medial del lecho para la fijación tendinosa. (Reproducido con permiso de la Fundación Mayo, Rochester, Minnesota.)

algunas circunstancias, como en las pruebas mecánicas con cargas cíclicas, los anclajes pueden ser mejores. La fuerza de sujeción puede variar significativamente entre los elementos de sujeción. El cirujano debe ser consciente, independientemente del método de fijación ósea que escoja, de que se debe evitar la movilización activa precoz y el uso de la extremidad, pues la fuerza de cualquier tipo de fijación es mucho menor que la que exige el uso del miembro superior.

Al colocar el manguito rotador para su reparación, la tensión de la reparación, por lo general, debe ser similar a la tensión en el tejido adyacente del manguito no lesionado. Se puede aumentar la tensión pasiva por tracción lateral con varias técnicas reparadoras y este aumento puede dar como resultado el establecimiento incompleto de las propiedades contráctiles del músculo. Hasta cierto punto es posible avanzar el anclaje hacia medial sin obstaculizar el momento del brazo del tendón supraespinoso. Se han alcanzado resultados satisfactorios con avances de los tendones de 3 y 10 mm; con un avance del tendón hacia medial de 17 mm aparece una reducción significativa del momento del brazo del supraespinoso.

La transposición del subescapular como ayuda a la reparación del manguito rotador puede ser útil en algunas circunstancias; sin embargo, este procedimiento debe emplearse con precaución en pacientes con elevación preoperatoria completa, por el riesgo de afectar adversamente a la elevación postoperatoria, si la transposición no cicatriza bien. Asimismo, los pacientes con un arco amplio de movimiento preoperatorio podrían perder movimiento activo tras la cirugía, si hay una movilización excesiva de las unidades musculotendinosas, incluidas la desinserción y reposicionamiento de la inserción restante del tendón del supraespinoso.

APOYO POSTOPERATORIO Y REHABILITACIÓN

En el período postoperatorio no debe dejarse el miembro desprotegido, por la enorme diferencia entre la seguridad de la reparación tendinosa y las fuerzas alrededor del hombro exigidas para las actividades cotidianas. Se sugiere colocar un inmovilizador de hombro o un cabestrillo después de la mayoría de las cirugías, siendo utilizada una férula en el 25% o menos de los pacientes. Es útil la férula cuando la calidad de los tejidos tendinosos se ve comprometida por cambios degenerativos o cuando la reparación es, principalmente, posterosuperior y no es deseable la distensión por medio de la rotación interna.

El modelo aceptado parece conseguir precozmente un arco de movilidad pasivo dentro de unos márgenes de seguridad establecidos durante el tiempo quirúrgico, iniciándose la terapia en los primeros días del postoperatorio. Un programa de arco activo no debe comenzarse antes de cinco-ocho semanas. El entrenar a alguien para que ayude al paciente con un programa de ejercicios de movilización pasiva parece ser tan seguro y eficaz como utilizar un programa supervisado por el fisioterapeuta. Hay menos cantidad de actividad muscular, medida utilizando la electromiografía, con los ejercicios de Codman, ejercicios de movilización pasiva asistida, y con la máquina de movilización pasiva continua. Hay mayor actividad con

ejercicios de movilización asistida con bastón y existe aún mayor actividad en el hombro con ejercicios de poleas. Los resultados de los pacientes tras los programas de fisioterapia actuales no son distintos de los que utilizan la máquina de movilización pasiva continua durante cuatro semanas. Es típico que los ejercicios de musculación se pospongan 8 a 12 semanas después de la intervención.

RESULTADOS Y FACTORES QUE AFECTAN AL PRONÓSTICO

Los resultados de las series clínicas son excelentes o buenos en más del 85% y menos del 95% de los pacientes. El tamaño preoperatorio de la rotura es el elemento predominante para el establecimiento del pronóstico ulterior. Por lo general, los hombros sometidos a reparación del manguito rotador consiguen buenos resultados, pero evidencian una leve merma de fuerza y arco de movimiento. Nuevamente, la recuperación de la fuerza se relaciona con el tamaño de la rotura, con una media de recuperación de la fuerza previa entre el 85 al 90% de la del hombro contralateral normal para la flexión, abducción y rotación externa. La recuperación de la fuerza es menos satisfactoria con grandes roturas.

Se puede utilizar la RM postoperatoria para la predicción del resultado. En un estudio, aproximadamente, el 50% de los tendones eran continuos y gruesos, el 25% eran continuos y delgados, y algo menos del 25% presentaron una rotura recidivante. A menudo, la rotura era menor que la objetivada con RM o en el acto quirúrgico. Incluso con repetición de la rotura, muchos pacientes tendrán un resultado satisfactorio con reducción del dolor y mejoría en el movimiento activo y la fuerza.

Las series de pacientes que presentan solamente las roturas grandes del manguito sirven nuevamente para ilustrar la naturaleza, generalmente, satisfactoria de este procedimiento. Los pacientes tenían una reducción del dolor, una media de mejoría del movimiento activo y una mejoría de la fuerza en un período de tiempo superior al año.

Los pacientes con roturas aisladas del subescapular también pueden conseguir buenos resultados; no obstante, los resultados son mejores reduciendo el período entre la lesión y el tratamiento quirúrgico. En algunas series, los pacientes que tienen prestaciones de compensación laboral obtienen peores resultados, mientras que en otras, las prestaciones compensatorias no tienen efecto en el resultado.

Los cuestionarios para evaluar el estado general de la salud apuntan que se consigue una mejoría significativa tras la reparación del manguito rotador. Los pacientes encuestados telefónicamente responden de una manera más favorable que los encuestados por correo. Los pacientes perdidos para el seguimiento quizás no evolucionen tan favorablemente como aquellos que han respondido a los típicos mecanismos de seguimiento.

COMPLICACIONES Y REINTERVENCIONES

El fracaso de la cicatrización del tendón es el principal problema postoperatorio; otras complicaciones, incluida la rigidez, son mucho más escasas. Pueden desarrollarse

fístulas artrocutáneas tras la reparación del manguito rotador; su desarrollo se asocia a menudo a un cierto grado de avulsión del deltoides. Se recomienda el desbridamiento precoz y la re inserción del mismo.

Se produce infección en menos del 1% de los pacientes. Esta infección puede estar relacionada con *Staphylococcus aureus*, pero la mayoría se asocia a organismos menos virulentos, como *Propionibacterium*, estafilococos coagulasa-negativos o *Peptostreptococcus*. Además de los antibióticos, el tratamiento debe incluir el desbridamiento, la reparación deltoidea, la reparación del manguito en lo posible y la fisioterapia. A pesar de la infección, el pronóstico será bueno o excelente en el 33% de los pacientes afectados, regular en el 33% y malo en el 33%.

La incidencia de lesión yatrogénica del nervio supraescapular es baja, pero sucede en algunas ocasiones. La desinserción deltoidea postoperatoria de relevancia clínica es inusual; por lo general, se puede evitar mediante una escrupulosa re inserción del deltoides a través del hueso, evitar la desinserción del deltoides medio y la desinserción del deltoides anterior sobre un área menor a los 2 cm de longitud (Fig. 5).

Si los síntomas persisten tras la reparación quirúrgica y la rehabilitación la RM es útil para el diagnóstico, pero puede verse comprometida por la presencia de tejido cicatricial o artefactos metálicos.

ARTROSCOPIA

EVALUACIÓN PREOPERATORIA

Es vital una anamnesis completa y un examen físico del miembro superior y de la columna cervical. En la anamnesis se revisan los factores que pudiesen señalar la etiología de la rotura del manguito. La mayor parte de las lesiones son secundarias al proceso de atrapamiento, pero las roturas del manguito rotador se pueden encontrar también en pacientes con inestabilidad glenohumeral o un episodio de macrotrauma. También deberá tenerse en cuenta el nivel de actividad deseada por el paciente.

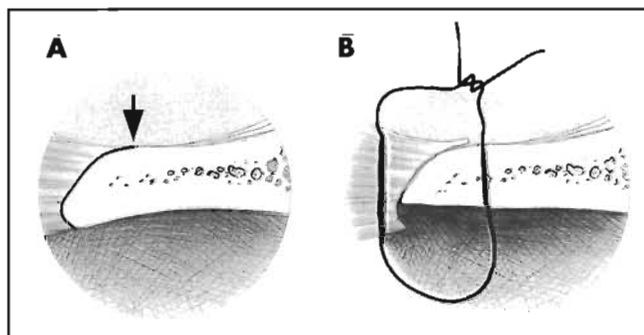


Figura 5. Durante la desinserción del deltoides del acromion anterior, se pone especial cuidado en retirar toda la fascia con la fina porción de músculo deltoides que se separa. Éste se reinserta al hueso a través del margen anterior del acromion. **A.** La flecha señala el punto de inicio de la incisión del deltoides del hueso. La incisión se amplía anteriormente a lo largo del acromion. **B.** Se muestra la localización del lugar de la sutura. Se coloca la sutura en el acromion utilizando un trócar. Se coloca después a través del deltoides, incorporando las capas profunda y superficial de la fascia. (Reproducido con permiso de la Fundación Mayo, Rochester, Minnesota.)

Deberán hacerse proyecciones radiográficas anteroposteriores, axilares y del canal escapular y deben examinarse en busca de esclerosis acromial anterior, osteofitos acromiales anteriores y morfología acromial. Los estudios de RM aportan datos adicionales sobre la localización y extensión de la lesión tendinosa. El contraste con gadolinio es un complemento útil en la RM en el individuo joven y atlético, en el cual existe la posibilidad de lesión del labrum o de ligamentos.

INDICACIONES

Las indicaciones de la reparación artroscópica del manguito rotador son idénticas a las de la reparación abierta y no deberán alterarse o ampliarse por la creencia errónea que la reparación artroscópica es una intervención menor. Aunque las incisiones cutáneas son menores y se respeta la inserción del deltoides, se llevan a cabo artroscópicamente todos los pasos de una intervención abierta. Los pacientes que no puedan tolerar la cirugía o la rehabilitación postoperatoria de un procedimiento abierto no son candidatos para una reparación artroscópica del manguito rotador. La cirugía se realiza si existe dolor persistente que interfiere con la actividad cotidiana, trabajo o deporte y que no responde a un período de tratamiento no quirúrgico de 6-12 meses.

TÉCNICA QUIRÚRGICA

ARTICULACIÓN GLENOHUMERAL

Aunque los métodos quirúrgicos abiertos han demostrado tener éxito en el tratamiento de roturas del manguito rotador, no todos los pacientes responden satisfactoriamente. Es posible que algunas lesiones glenohumorales intraarticulares sean responsables de malos resultados tras la reparación abierta del manguito rotador.

Una ventaja clara de la artroscopia es que puede verse claramente la articulación glenohumeral y que se pueden diagnosticar y tratar lesiones intraarticulares que no se habían visto con una técnica de reparación abierta. Estos hallazgos intraarticulares son roturas parciales del manguito rotador, roturas del labrum, y lesiones ligamentosas y del cartilago.

Son frecuentes las alteraciones de la articulación glenohumeral en pacientes con roturas completas del manguito rotador, pero la mayoría de ellas son poco significativas. Se consideran significativas si: 1) requieren tratamiento quirúrgico; 2) alteran la rehabilitación postoperatoria o 3) afectan a los objetivos esperados del procedimiento. Se encuentran lesiones significativas sólo en el 12,5% de los pacientes (25 de 200).

El tratamiento de la lesión intraarticular puede mejorar el resultado final. Algunos pacientes con rotura de espesor total del manguito rotador, sometidos a reparación artroscópica, fueron analizados con la escala de la Universidad de California en Los Angeles (UCLA), que mide los resultados del hombro. Las puntuaciones preoperatorias promedio fueron de 23,7 para el grupo normal (sin lesiones intraarticulares) y de 10,9 para el grupo con alguna lesión glenohumeral importante. Las puntuaciones postoperatorias de la escala UCLA fueron de 31,2 para el grupo

normal y de 29,9 para el grupo con una lesión glenohumeral importante, diferencias que no son estadísticamente significativas ($p = 0,23$). La comparación señala que la identificación y tratamiento de las lesiones intraarticulares en estos pacientes produjeron resultados comparables a aquellos pacientes sin lesiones intraarticulares.

ESPACIO SUBACROMIAL

Clasificación de las roturas. Se introduce el artroscopio en el espacio subacromial inmediatamente por debajo del acromion y se gira de tal manera que señale directamente hacia abajo sobre la rotura del manguito rotador. En roturas pequeñas y medianas, el tamaño y la geometría de la rotura se percibe fácilmente. Se toma nota de la longitud de la rotura de anterior a posterior y de la magnitud de la retracción medial. Es frecuente la retracción medial recta o en forma elíptica. Conforme aumenta el tamaño de la rotura, se dificulta la capacidad del cirujano para percibir la geometría de la misma. Las roturas invertidas en L, con un componente longitudinal a lo largo del intervalo rotador, permitirán una rotación posterior de las mismas. Las roturas en L tienen un colgajo longitudinal posterior, a menudo, en la unión del supraespinoso e infraespinoso, además de la desinserción lateral en la tuberosidad mayor. Las roturas en V con el vértice apuntando hacia medial tienen un componente longitudinal, además de la desinserción lateral. Sólo cuando el cirujano percibe la geometría real de la rotura puede llevar a cabo una reparación quirúrgica eficaz.

Una técnica que ayuda al cirujano a puntualizar dicha geometría de la rotura consiste en traccionar del borde del desgarro con una pinza de cocodrilo o *grasper*, intentando delimitar su localización anatómica. El cirujano deberá tirar del borde del tendón mientras se varía la elevación y rotación hasta que se logre la mejor adaptación. Se coloca un soporte de miembro superior para mantener la posición del brazo.

Acromioplastia. Si la rotura es reparable, el cirujano deberá proceder a evaluar el acromion. El propósito de la acromioplastia es crear el espacio apropiado para los tendones del manguito rotador. En las roturas clásicas del manguito, el acromion anterolateral es parte del proceso de atrapamiento y no debe preocupar al cirujano si el espolón acromial causó o fue resultado de la rotura del manguito rotador. Si el espolón compromete el espacio del manguito o si existe evidencia clara de atrapamiento (erosión del ligamento coracoacromial o de la superficie acromial inferior) se podrá llevar a cabo una acromioplastia. Conforme varía el espesor y forma del acromion, también varía la cantidad de hueso resecado. Si el acromion es plano, y existe un espacio apropiado para el manguito, no se llevará a cabo la acromioplastia.

Articulación acromioclavicular (AC). Se resecarán los osteofitos de la AC inferior si fuese necesario, o si así lo determina la radiografía preoperatoria o la inspección durante el tiempo quirúrgico. La AC se reseca sólo si existen síntomas preoperatorios de dolor con foco en ella y si existe dolor en la exploración física.

Preparación del sitio de reparación. La mayoría de los cirujanos no recomiendan la creación de un canal óseo. Sólo se precisa la simple decorticación con fresado. Se exten-

derá desde un punto inmediatamente lateral respecto a la superficie articular a la cabeza humeral hasta la tuberosidad mayor.

Colocación del anclaje. El número de anclajes depende de la longitud de la rotura del manguito rotador y de si el anclaje está provisto de una o dos suturas. Las roturas que afectan a dos o más tendones, por lo general, exigen tres o cuatro anclajes. Algunos cirujanos colocan los anclajes inmediatamente laterales al margen articular de la cabeza humeral y directamente a través del tendón. Otros colocan los anclajes laterales a la tuberosidad mayor, por las siguientes razones: 1) el anclaje se coloca en el hueso con superficie cortical intacta en vez de en el lecho preparado del sitio de reparación; 2) la colocación lateral permite situar los anclajes de tal manera que el eje de tracción del tendón sea de 90° a la dirección del anclaje, lo que minimiza su desinserción; 3) se repara anatómicamente el tendón. Conforme se trasladan los anclajes hacia medial sobre la superficie articular de la tuberosidad, también se traslada medialmente el sitio de cicatrización del tendón.

Los anclajes se colocan de forma proporcional a lo largo de la extensión de la tuberosidad mayor, correspondiendo a la extensión del tendón roto, comenzando anteriormente aproximadamente 1 cm posterior al surco bicipital y continuando en dirección posterior. Los anclajes se colocan a través de la cánula lateral y se retiran sus suturas a través de la cánula anterior con un gancho recuperador. El brazo se rota internamente de manera gradual para permitir la inserción posterior del anclaje. Todos los anclajes se colocan en el hueso antes de iniciar cualquier sutura tendinosa.

Colocación de las suturas. Una vez se han colocado los anclajes de sutura, deben pasarse las suturas trenzadas a través del tendón roto. La pinza de cocodrilo o *grasper* colocado sobre el tejido blando se pasa a través de la cánula lateral y se estiman tanto la localización precisa de la reparación tendinosa como la situación y espaciamiento de cada sutura. Deben espaciarse uniformemente las suturas del borde anterior del tendón hasta su margen posterior. Se colocan las suturas, aproximadamente, a 5 mm del margen del tendón.

Si la rotura es transversa, se pueden situar todas las suturas a la misma distancia del margen del tendón y se reparará la rotura en toda su longitud de manera anatómica en su sitio de inserción en la tuberosidad mayor. Si la rotura se hace más elíptica serán necesarias algunas modificaciones. La porción central de la rotura se retrae más que los márgenes anterior y posterior, y los intentos de reparar anatómicamente la porción central pueden fracasar porque el tendón puede quedar acortado de manera permanente. En esta situación, el cirujano puede decidir reparar de manera anatómica los márgenes anterior y posterior y reparar la porción central de manera más medial.

Otras lesiones. Las lesiones del redondo menor se visualizan bien y se reparan con la técnica antes descrita, pero los anclajes, por lo general, deben ser introducidos a través de una incisión posterolateral específica. Las roturas del subescapular, que se circunscriben al 25% superior, pueden ser reparadas de forma artroscópica elevando el brazo y rotándolo externamente. Las roturas del subesca-

pular de espesor completo se reparan a través de un abordaje deltopectoral anterior abierto y separado. Se produce subluxación o luxación bicipital medialmente a través de una rotura del subescapular superior y se estabiliza mediante la reparación artroscópica del subescapular. Las roturas parciales del bíceps superiores al 50% se someten a tenodesis artroscópica.

TRATAMIENTO POSTOPERATORIO

Un cabestrillo mantiene el brazo en 15° de abducción y la aplicación de hielo disminuirá la inflamación y el dolor del hombro. Se inicia la movilización pasiva en elevación y rotación externa la misma tarde de la intervención y se continuará en el domicilio del paciente durante seis semanas. A las seis semanas, los pacientes inician ejercicios activos en el arco de movimiento del hombro y continúan hasta la duodécima semana, cuando se inicia la musculación. Los músculos que se fortalecen usando tubos de caucho son el deltoides, el infraespinoso, el supraespinoso, los rotadores escapulares y el bíceps. Los pacientes continuarán realizando ejercicios en el arco de movimiento del hombro y de musculación durante un año.

RESULTADOS

Los resultados de la reparación artroscópica son satisfactorios e igualan a los de la reparación abierta. En la evaluación final de un estudio, el 90% de los pacientes calificaban su satisfacción como buena o excelente. El alivio postoperatorio del dolor se obtuvo en un 78% de los pacientes en la autoevaluación. La función del hombro mejoró en las 10 áreas de la evaluación funcional de las actividades cotidianas de la Asociación Norteamericana de Cirujanos del Hombro y Codo, y el 90% evaluaron la función del hombro como buena o excelente. Los pacientes estaban particularmente satisfechos con la mejoría de la capacidad de dormir con comodidad. Se mejoró el arco de movimiento en todos los planos medidos con una puntuación promedio preoperatoria de movimiento constante de 27,2 (de un posible 40) y una puntuación postoperatoria de 37,9. La fuerza mejoró desde 7,5 lb (3,38 kg) a 14,0 lb (6,31 kg) postoperatoriamente. Los niveles de autoevaluación de salud, en general, mejoraron en todas las tablas y mediciones de la Encuesta de Salud SF-36, con la excepción de la Salud General y el Componente Mental.

BIBLIOGRAFÍA

- Burkhart SS, Johnson TC, Wirth MA, Athanasiou KA. «Cyclic loading of transosseous rotator cuff repairs: tension overload as a possible cause of failure». *Arthroscopy*, 1997; 13:172-176.
- Craft DV, Moseley JB, Cawley PW, Noble PC. «Fixation strength of rotator cuff repairs with suture anchors and transosseous suture technique». *J Shoulder Elbow Surg*, 1996; 5:32-40.
- Gartsman GM. «Arthroscopic assessment of rotator cuff tear reparability». *Arthroscopy*, 1996; 12:546-549.
- Gartsman GM, Taverna E. «The incidence of gleno-humeral joint abnormalities associated with full-thickness, repairable rotator cuff tears». *Arthroscopy*, 1997; 13:450-455.
- Gartsman GM, Brinker MR, Khan M. «Early effectiveness of arthroscopic repair for full-thickness tears of the rotator cuff: an outcome analysis». *J Bone Joint Surg Am*, 1998; 80:33-40.
- Gartsman GM, Khan M, Hammerman SM. «Arthroscopic repair of full-thickness tears of the rotator cuff». *J Bone Joint Surg Am*, 1998; 80:832-840.
- Gartsman GM, Hammerman SM. «Arthroscopic biceps tenodesis: operative technique». *Arthroscopy*, 2000; 16:550-552.
- Gartsman GM, Hammerman SM. «Arthroscopic rotator cuff repair». En: Warren RF (ed.). *Techniques in Shoulder and Elbow Surgery*. Philadelphia, PA: Lippincott, Williams & Wilkins, 2000; 2-8.
- Gerber C, Schneeberger AG, Beck M, Schlegel U. «Mechanical strength of repairs of the rotator cuff». *J Bone Joint Surg Br*, 1994; 76:371-380.
- Gerber C, Hersche O, Farron A. «Isolated rupture of the subscapularis tendon». *J Bone Joint Surg Am*, 1996; 98:1015-1023.
- Hersche O, Gerber C. «Passive tension in the supraspinatus musculotendinous unit after long-standing rupture of its tendon: a preliminary report». *J Shoulder Elbow Surg*, 1998; 7:393-396.
- Iannotti JP, Bernot MP, Kuhlman JR y cols. «Postoperative assessment of shoulder function: a prospective study of full-thickness rotator cuff tears». *J Shoulder Elbow Surg*, 1996; 5:449-457.
- Just B, Pfirrmann CW, Gerber C. «Clinical outcome after structural failure of rotator cuff repairs». *J Bone Joint Surg Am*, 2000; 82:304-314.
- Kronberg M, Wahlstrom P, Brostrom LA. «Shoulder function after surgical repair of rotator cuff tears». *J Shoulder Elbow Surg*, 1997; 6:125-130.
- Luo ZP, Hsu HC, Grabowski JJ y cols. «Mechanical environment associated with rotator cuff tears». *J Shoulder Elbow Surg*, 1998; 7:616-620.
- Mansat P, Cofield RH, Kersten TE, Rowland CM. «Complications of rotator cuff repair». *Orthop Clin North Am*, 1997; 28:205-213.
- Neer CS II. «Anterior acromioplasty for the chronic impingement syndrome in the shoulder: a preliminary report». *J Bone Joint Surg Am*, 1972; 54:41-50.
- Rokito AS, Cuomo F, Gallagher MA, Zuckerman JD. «Long-term functional outcome of repair of large and massive chronic tears of the rotator cuff». *J Bone Joint Surg Am*, 1999; 81:991-997.
- Sher JS, Iannotti JP, Warner JJ y cols. «Surgical treatment of postoperative deltoid origin disruption». *Clin Orthop*, 1997; 343:93-98.
- Thomazeau H, Boukobza E, Morcet N y cols. «Prediction of rotator cuff repair results by magnetic resonance imaging». *Clin Orthop*, 1997; 344:275-283.
- Worland RL, Arredondo J, Angles F, López-Jiménez F. «Repair of massive rotator cuff tears in patients older than 70 years». *J Shoulder Elbow Surg*, 1999; 8:26-30.

Tratamiento de las roturas masivas irreparables del manguito rotador: el papel de la transferencia tendinosa

J. J. P. Warner

EL PROBLEMA

La mayoría de las roturas del manguito rotador pueden solucionarse mediante tratamientos convencionales. Incluso las roturas masivas pueden repararse o reconstruirse, habiendo muchas posibilidades de obtener resultados satisfactorios^{1,2}. Aunque no hay acuerdo internacional con respecto a la definición de rotura masiva, en Estados Unidos se suele utilizar la definición de Cofield³, que admite que una rotura masiva es aquella cuyo diámetro mide 5 cm o más. En otro orden de cosas, parece haber dos tipos distintos de roturas, cada uno de ellos con su epidemiología, mecanismo lesional, incapacidad asociada y pronóstico⁴. La más habitual es la rotura posterosuperior, que afecta al supraespinoso y al infraespinoso; la menos frecuente es la anterosuperior, con afectación del subescapular y el supraespinoso.

Las roturas masivas posterosuperiores son poco frecuentes. Incluso en los centros dedicados exclusivamente a la patología del hombro, menos de la tercera parte de las roturas del manguito son masivas. Neer⁵ documentó 145 roturas masivas entre 340 operadas durante un período de 13 años. Bigliani y cols.² describieron 61 roturas masivas operadas durante un período de seis años. Ellman y cols.⁶ hicieron 54 reparaciones de manguito rotador, de las cuales sólo nueve se llevaron a cabo por roturas masivas. Harryman y cols.⁷ encontraron 105 roturas de manguito que fueron tratadas quirúrgicamente, de las que sólo 28 fueron masivas. De 407 roturas que el autor de este artículo ha reparado durante un período de seis años, solamente 146 fueron lesiones posterosuperiores masivas (datos no publicados).

Las roturas masivas anterosuperiores son incluso menos frecuentes. En un estudio europeo reciente se analizaron 88 roturas combinadas de los tendones del subescapular y del supraespinoso de siete centros diferentes; 24 de ellas fueron publicadas dentro de una serie de 301 roturas tratadas durante un período de cinco años⁴. De las 105 roturas publicadas por Harryman y cols.⁷, sólo 22 afectaron al subescapular y al supraespinoso. De las 407 roturas de manguito, que el autor de este artículo ha reparado quirúrgicamente durante un período de seis años, sólo 19 fue-

ron lesiones combinadas del subescapular y del supraespinoso (datos no publicados).

Aunque la mayoría de las roturas que afectan a dos o más tendones pueden repararse de forma satisfactoria, a veces, el tamaño del defecto y la calidad del tejido tendinoso hacen difícil su fijación en el hueso⁷⁻⁹. Además, como dichas lesiones son masivas por definición, no todas pueden ser reparadas. Una rotura se considera irreparable cuando la calidad del tejido tendinoso es tan mala que no es posible hacer una reparación directa del tendón al hueso. En tales circunstancias, hay que tener en cuenta ciertas técnicas quirúrgicas alternativas. Una de ellas es el desbridamiento a cielo abierto o por vía artroscópica. Sin embargo, algunos autores han publicado que dichos desbridamientos alivian el dolor y restablecen la función, pero no la fuerza¹⁰⁻¹². Por otro lado, la duración del alivio del dolor sigue siendo un tema controvertido¹³. En general, se acepta que el desbridamiento puede realizarse en los pacientes ancianos, cuyo síntoma fundamental es el dolor. Los aloinjertos tendinosos y sintéticos también han sido utilizados en tales pacientes, aunque con resultados poco consistentes^{14,15}.

Para las roturas irreparables del manguito, en pacientes con dolor y debilidad, se han propuesto la transposición tendinosa local y la transferencia tendinosa lejana. Así, se han empleado partes del subescapular y del redondo menor para cubrir defectos superiores grandes del manguito¹⁶⁻¹⁸. Aunque algunos autores han conseguido buenos resultados con dichos métodos, otros no han sido capaces de reproducirlos. En Europa, también se ha recomendado la transposición anterior del deltoides para la reconstrucción de las roturas irreparables del manguito¹⁹⁻²¹. Sin embargo, la mencionada técnica no ha ganado adeptos en Estados Unidos.

Históricamente, las transferencias tendinosas extrínsecas se utilizaron para el tratamiento de las parálisis²²⁻²⁵. Posteriormente, se recomendó la transferencia del tendón del trapecio para el tratamiento de las roturas masivas del manguito rotador²⁶. Sin embargo, los resultados de dicha

técnica no pudieron ser reproducidos. Varios autores^{27, 28} han sugerido que el redondo mayor puede ser un sustituto adecuado para un músculo infraespinoso cuya lesión sea irreparable. Sin embargo, clínicamente, se ha demostrado que dicho tendón es demasiado corto y grueso como para ser transferido⁹. En 1988, Gerber y cols.⁹ publicaron el potencial anatómico y la efectividad clínica de la transferencia tendinosa del dorsal ancho, en el tratamiento del déficit funcional secundario a roturas masivas irreparables posterosuperiores del manguito. El seguimiento a largo plazo de la serie de Gerber²⁹, que fue publicado en 1992, hizo aumentar el entusiasmo por dicha técnica. Otros autores^{30, 31} han publicado resultados similares con el mismo método. Actualmente, ésta es la técnica preferida para la reconstrucción de las roturas posterosuperiores masivas e irreparables del manguito rotador.

El principal problema que existe en el tratamiento de las roturas anterosuperiores irreparables del manguito es el componente subescapular de la lesión. El subescapular es la unidad músculo-tendinosa más importante para la función y estabilidad de la articulación glenohumeral³²⁻³⁶. Aunque se conoce bien la ruptura del subescapular como complicación de la luxación anterior de hombro, sólo recientemente ha sido considerado el hecho de que su lesión (sin inestabilidad) pueda provocar dolor y debilidad intensos^{33, 34, 37-40}. Gerber y cols.^{33, 34} han publicado los signos clínicos que permiten detectar una rotura del subescapular. También han referido los procedimientos técnicos necesarios para su reparación, aunque se ha publicado poco sobre el tratamiento de las roturas irreparables de dicho tendón. La poca experiencia actual sobre el tema y algún caso clínico aislado³² han sugerido que la transferencia del pectoral mayor puede ser útil para las deficiencias crónicas e irreparables del subescapular. De hecho, ningún otro tipo de transferencia tendinosa ha demostrado su utilidad en estas situaciones.

CONSIDERACIONES PREOPERATORIAS

Todas las consideraciones referentes al tratamiento deben realizarse teniendo en cuenta la incapacidad de cada paciente, así como de las expectativas que pueda tener con respecto al alivio de su dolor y su recuperación funcional. También deben ser considerados los problemas médicos asociados, puesto que tienen importancia sobre la capacidad de recuperación del enfermo, así como en su colaboración durante el tratamiento postoperatorio.

ANATOMÍA PATOLÓGICA Y PATOMECÁNICA

La contribución funcional de un músculo en la rotación de una articulación depende del producto de su sección transversal fisiológica y su brazo de palanca. El área de sección transversal expresa la fuerza potencial de un músculo⁴¹. El brazo de palanca de un músculo se obtiene dibujando una perpendicular desde la línea de acción muscular hasta el centro de rotación de la articulación⁴². Utilizando estas consideraciones en los músculos del manguito rotador, está claro que el supraespinoso contribuye poco (14%) en la abducción total del hombro^{41, 42}, mientras que el infraespinoso y el redondo menor contribuyen con un 32%, y el subescapular con un 52%⁴¹. Así pues, los

componentes anterior y posterior del manguito tienen gran importancia para la rotación del hombro.

El recorrido de los tendones del manguito durante la abducción escapular también es relativamente pequeño (rango: 0,5-4 cm). Para que sirva de comparación hay que mencionar que el músculo deltoides tiene un recorrido de 6,5 cm durante dicho movimiento³⁵. Por esa razón, los músculos del manguito rotador son estabilizadores básicos de la cabeza humeral, proporcionando un punto de apoyo para la rotación provocada por el deltoides durante la abducción³⁵. La rotura del supraespinoso, asociada a la del infraespinoso o del subescapular, puede causar la pérdida del punto de apoyo rotacional necesaria para la abducción completa del hombro^{36, 43-45}.

El papel de la porción larga del bíceps continúa sin estar claro. Aunque algunos autores⁴⁶⁻⁴⁸ han publicado que bajan la cabeza humeral, otros^{49, 50} sugieren que no desempeña un papel biomecánico importante en el contexto de las roturas masivas del manguito rotador.

Algunos trabajos clínicos^{10, 12} y experimentales^{36, 37} han demostrado que incluso en pacientes con rotura masiva del manguito rotador, la función del hombro puede ser buena. En ellos lo que ocurre es que la rotura afecta a todo el supraespinoso, pudiéndose también extender al subescapular y al infraespinoso. Sin embargo, la lesión no afecta a dichos tendones en la zona que está por debajo del ecuador de la cabeza humeral. De esa forma, las zonas restantes (anterior y posterior) del manguito pueden ejercer suficiente fuerza como para mantener el punto de apoyo rotacional de la cabeza humeral en la cavidad glenoidea. La extensión de la rotura por debajo del ecuador provoca una descompensación biomecánica, con pérdida de contención de la cabeza humeral^{9, 29, 36, 37}. Curiosamente, algunos pacientes con roturas del manguito más pequeñas pueden tener una función muy deficiente, mientras que otros con roturas mayores pueden conservar una función bastante aceptable. El hecho de que el tamaño de la rotura no se relacione siempre con la función queda reflejado en la bibliografía por la disparidad de resultados en los diferentes tratamientos^{2, 3, 10, 12}. Varios autores han sugerido que la disparidad entre el tamaño de la rotura y la función se explicaría por el grado de atrofia y de degeneración grasa de los músculos del manguito^{34, 51} (Fig. 1).

Otro factor importante a tener en cuenta es la integridad del arco coracoacromial. Dicha estructura anatómica puede actuar como estabilizador frente a un movimiento anterosuperior inesperado de la cabeza humeral, en el contexto de una rotura tendinosa que afecte al supraespinoso y, al menos, a otro tendón^{52, 53}. Por esto, hoy en día se recomienda preservar el arco coracoacromial durante el tratamiento quirúrgico de ese tipo de pacientes.

Como las roturas masivas del manguito suelen producirse en una población muy heterogénea, resulta difícil seleccionar la forma más adecuada de tratamiento. Antes de la cirugía deberá determinarse si la lesión es reparable o no. Actualmente, es posible identificar a los pacientes con tejido de mala calidad y a los que tienen grandes roturas, que hagan difícil una reparación tendinosa primaria satisfactoria. Los factores predictivos son gran debilidad a la rotación externa, desplazamiento hacia arriba de la cabe-

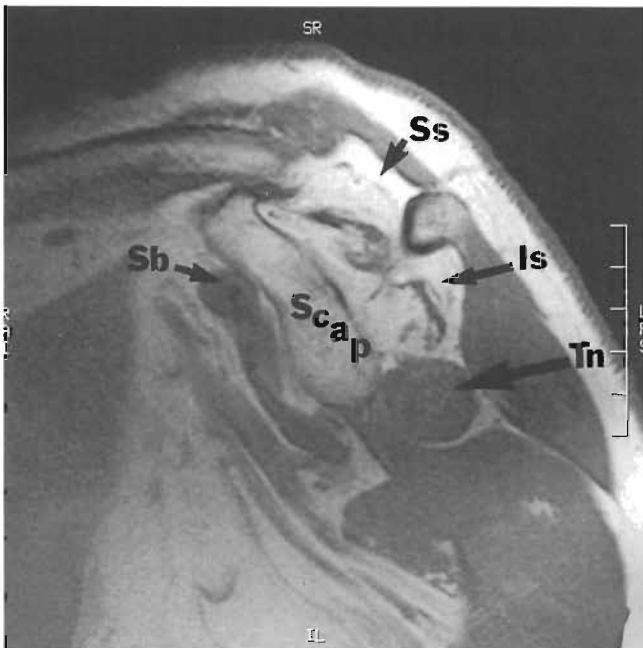


Figura 1. Resonancia magnética hecha en el plano sagital oblicuo de un hombro izquierdo. Puede verse una rotura crónica masiva del supraespinoso (Ss) y del infraespinoso (Is), que están atrofiados y presentan una señal característica de grasa. El redondo menor (Tn) y el subescapular (Sb) no están rotos, ni tampoco muestran signos de sustitución grasa. Scap = escápula.

za humeral, y una imagen de RM que muestre no sólo atrofia sino sustitución grasa de los músculos del manguito. Cuando la radiografía anteroposterior muestra que el espacio acromiohumeral menor es de 5 mm, ello suele significar que la rotura afecta, por lo menos, a dos de los tendones del manguito. Hersche y Gerber⁵⁴ demostraron que la duración de la rotura tendinosa está en relación con la rigidez de la unidad músculo-tendinosa encontrada durante la cirugía. El autor de este artículo ha observado que el grado de sustitución grasa del músculo según la RM preoperatoria predice la calidad y la rigidez del tejido tendinoso. Por lo tanto, la reparación primaria o la reconstrucción local de un tendón roto del manguito no es recomendable en pacientes que presenten esta combinación de hallazgos.

INDICACIONES DE LA TRANSFERENCIA TENDINOSA

La experiencia de diversos autores proporciona ciertas líneas maestras con respecto a la selección de pacientes subsidiarios de transferencias tendinosas para la reconstrucción de roturas irreparables^{9, 29-31}. En general, es correcto hacer una transferencia tendinosa a pacientes con roturas dolorosas y mala función, y a aquellos en los que haya pocas probabilidades de conseguir una reconstrucción primaria satisfactoria.

En los pacientes en los que ya haya fracasado una reparación tendinosa previa, las indicaciones de transferencia tendinosa son menos claras. Varios factores pueden ir en contra de una mejoría significativa de la función en tales circunstancias^{29, 30}. Dichos factores son la rotura del arco coracoacromial, la deficiencia del deltoides, la rigidez y la lesión neurológica. Además, en las roturas irreparables del supraes-

pinoso e infraespinoso, la rotura del subescapular es una contraindicación relativa para la transferencia del dorsal ancho⁹. El motivo es la rotura del componente anterior del par de fuerzas anteroposterior del manguito rotador.

BASES BIOMECÁNICAS DE LAS TRANSFERENCIAS TENDINOSAS PARA LA RECONSTRUCCIÓN DEL MANGUITO ROTADOR

Las bases anatómicas y biomecánicas de la transferencia tendinosa han sido ya publicadas en otro trabajo⁵⁵. La longitud relativa de un músculo y su línea de acción relativa con respecto al centro de rotación de la articulación son las que determinan su utilidad cuando va a ser transferido con el fin de recuperar la movilidad articular. Los músculos del manguito rotador tienen una amplitud relativamente corta comparada con la de los músculos extrínsecos del hombro (deltoides, pectoral mayor y dorsal ancho). Lo importante es restablecer la función del manguito como rotador externo e interno de la cabeza humeral. Así pues, es fundamental que el infraespinoso y el subescapular funcionen bien. El subescapular tiene una amplitud de 7,3 cm, siendo el más potente de los músculos del manguito⁵⁵. Actúa como un fuerte rotador interno, aunque también estabiliza la cabeza humeral, tirando de ella hacia abajo y hacia atrás durante la abducción del brazo. También actúa de forma sinérgica con el infraespinoso en la abducción del hombro, y también logra el correcto centrado de la cabeza humeral en la cavidad glenoidea.

Si se compara la orientación del subescapular con la de los otros músculos del hombro, podemos entender que si no es posible reparar el subescapular, no existen otros tendones que permitan la reparación funcional óptima. Se ha sugerido utilizar el trapecio y el pectoral mayor³². Según los datos del autor de este artículo, todavía no se han publicado experiencias con el trapecio. Sin embargo, parece que su línea de acción no es suficientemente favorable como para ser considerada sustitutiva de la función del subescapular. El pectoral mayor tiene una amplitud favorable (14,4 cm en su porción clavicular y 18,8 cm en su porción esternal), pero su línea de acción es anterior a la orientación normal del subescapular, puesto que su origen está en la pared torácica y, por tanto, no puede traccionar la cabeza humeral hacia atrás^{32, 55}. Diversos autores han sugerido que dicha línea de acción podría mejorarse si se transfiriera el pectoral mayor debajo del tendón conjunto al trocín. Sin embargo, el autor de este artículo no conoce publicaciones referentes a dicha técnica.

Para el tratamiento de la insuficiencia del tendón del supraespinoso se han recomendado transferencias del trapecio²⁶ o de la porción externa del deltoides^{19, 21}. Sin embargo, ninguna de las mencionadas técnicas ha demostrado su eficacia en las roturas irreparables del infraespinoso o del subescapular.

La rotura del infraespinoso siempre se asocia a una lesión del supraespinoso. Dicha combinación, que es irreparable, puede ser muy incapacitante en algunos pacientes. La razón de ello es que no sólo pierden la abducción, sino también la rotación externa, lo que les dificulta llevar la mano a la boca y a la parte superior de la cabeza. Los dos músculos más recomendados para restaurar la rota-

ción externa y la abducción son el redondo mayor y el dorsal ancho. La amplitud máxima del infraespinoso es de 8,6 cm. La del dorsal ancho es de 34 cm y la del redondo mayor es de 15 cm. Cada uno de los citados músculos tiene suficiente potencia como para ser eficaz tras su transferencia. Aunque el redondo mayor se considera un buen sustituto debido a su línea de acción, tiene un tendón bastante corto y grueso. De hecho, los estudios experimentales han demostrado que cuando se transfiere por debajo del acromion no puede llegar a la parte superior de la porción posterior del troquíter²⁸. El dorsal ancho ha demostrado tener suficiente recorrido como para transferirse sobre la cabeza humeral. Sin embargo, dicho músculo cruza las articulaciones escapulotorácica y glenohumeral, de forma que su función es completamente diferente a la de un músculo que ha de actuar como sustituto. En realidad, su función normal es actuar como un potente adductor y extensor del húmero.

El autor de este artículo prefiere utilizar una transferencia del pectoral mayor modificada para la reconstrucción de las roturas irreparables del tendón del subescapular, y dejar la transferencia del dorsal ancho para la reconstrucción de las roturas irreparables del infraespinoso.

TRANSFERENCIA DE UNA PORCIÓN DEL PECTORAL MAYOR PARA LA RECONSTRUCCIÓN DE LAS ROTURAS IRREPARABLES DEL SUBESCAPULAR

La técnica de movilización y reparación del subescapular ya fue publicada por Gerber y cols.⁹. Es importante tratar de movilizar el tendón del subescapular, puesto que, incluso, puede merecer la pena realizar una reparación parcial. A veces, es posible reparar la parte inferior del tendón, resultando imposible hacerlo con su mitad superior. En tal circunstancia se puede utilizar el pectoral mayor para aumentar la función de la porción deficitaria.

Wirth y Rockwood³² utilizaron la porción superior del pectoral mayor para la reconstrucción. Estos autores liberan dicha porción del húmero, transfiriéndola externamente a la corredera bicipital con el brazo en rotación interna. El autor de este artículo ha modificado dicha técnica en dos aspectos. El primero consiste en identificar la porción esternal del pectoral mayor, utilizándola para la transferencia. La razón para ello es que dicho componente tiene suficiente potencia y amplitud como para actuar efi-

cazmente en la transferencia. En segundo lugar, la transferencia de dicho componente del pectoral mayor se hace por debajo de la porción clavicular remanente, lo que permite acercar su línea de acción a la del músculo subescapular (Fig. 2).

Técnica quirúrgica

Mediante un abordaje deltopectoral prolongado se identifica el surco deltopectoral, siguiendo la disección por dicho surco hasta la altura de la fascia clavipectoral. Después, se disecciona el espacio que hay debajo del tendón conjunto. Suele haber una fina capa de tejido sobre la cabeza humeral, que no es el subescapular, sino tejido cicatricial en continuidad con el tendón del subescapular (que se ha retraído hacia dentro en la profundidad del tendón conjunto). A continuación, hay que desinsertar dicha capa a lo largo del troquíter, yendo de arriba hacia abajo. Es frecuente encontrar unas fibras musculares remanentes del subescapular insertadas hacia abajo en el troquíter. Después, se colocará un separador de cabeza humeral en la articulación, para traccionar la cabeza humeral hacia atrás, lo que permitirá un mejor abordaje para movilizar el tendón subescapular cicatricial. A continuación, se colocará un separador fino y largo debajo del tendón conjunto, y se identificarán los vasos circunflejos y el nervio axilar. Se movilizarán dichos vasos y se suturarán mediante una ligadura; después se movilizará el nervio axilar, colocándolo una cinta vascular a su alrededor. A continuación, la disección liberará la cicatriz inferior del subescapular, sin dejar de proteger al nervio axilar. Después, se colocarán suturas en el borde cicatricial del subescapular, de forma que pueda ser liberado de sus adherencias. La disección permitirá liberar al subescapular retraído del labrum glenoideo, lo que ayudará a sacarlo de su fosa. Finalmente, se liberará el ligamento coracohumeral cicatricial de la base de la apófisis coracoides. Cuando en el músculo haya una sustitución grasa, la unión músculo-tendinosa estará rígida. Normalmente, no se podrá reparar todo el tendón del subescapular en el troquíter. A veces, la porción inferior del subescapular podrá ser reinsertada al troquíter mediante una técnica de reparación transósea^{4,34}.

Después se visualizará el pectoral mayor, continuándose la disección hacia dentro en su porción superficial. Es importante conocer la anatomía de la inserción del tendón, con la finalidad de obtener la porción esternal del músculo. Dicha porción esternal se origina en la parte inferior del esternón y en la quinta y sexta costillas. El tendón va por arriba bajo la porción clavicular, después gira 180° y se inserta por arriba en el húmero. El espacio existente entre las dos porciones y la citada orientación del tendón suelen ser fácilmente identificados (Fig. 3). A continuación, se ampliará el mencionado espacio mediante disección roma, justo en la parte interna de la unión músculo-tendinosa, colocándose una pinza grande debajo de la porción esternal. Des-

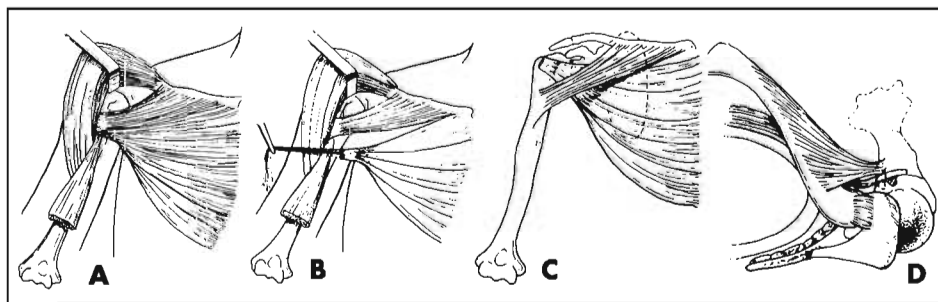


Figura 2. Esquemas que muestran la técnica quirúrgica de transferencia del tendón del pectoral mayor. **A.** Identificación de los bordes superior e inferior del pectoral mayor. **B.** Disección de la porción esternal del pectoral mayor y preservación de su porción clavicular. **C.** Transferencia de la porción esternal bajo la clavicular, siendo después reparada sobre el troquíter. **D.** Se pasa la porción esternal del pectoral bajo la clavicular para que actúe como polea. Esto permite mantener la línea de tracción de la porción esternal cerca de la línea del tendón subescapular.

pués, se sustituirá la mencionada pinza por un drenaje de Penrose. A continuación, la disección continuará distalmente, separando los dos componentes del tendón y desinsertando la porción esternal del húmero. Después, se colocarán suturas trenzadas no reabsorbibles del número 2 en el extremo del tendón. El músculo, ya dividido en dos porciones, se extenderá unos 3-4 cm internamente, con la finalidad de facilitar la transferencia de la porción esternal por debajo de la porción clavicular. Tras decorticar el área del trocín y de la corredera bicipital, se reparará el tendón en el hueso mediante arpones óseos o mediante una técnica de reparación transósea. Se deberá hacer con el brazo en rotación neutra, de forma que se pueda traccionar el pectoral hacia arriba hasta la parte más alta del trocín. Después se realizará un cierre por planos y se colocará el brazo en un inmovilizador de hombro.

El tratamiento postoperatorio consistirá en la inmovilización durante cuatro semanas con un cabestrillo o similar. Durante ese tiempo se llevarán a cabo ejercicios de flexión pasiva por debajo de la horizontal, limitándose la rotación externa pasiva a unos 30°. A las cuatro semanas se empezará la movilización activa asistida. Los ejercicios de potenciación no se realizarán hasta los cuatro meses.

Resultados

Se sabe poco sobre la transferencia del pectoral mayor en la reconstrucción de las roturas irreparables del subescapular. Wirth y Rockwood³² describieron 13 casos, en los cuales fracasó la reparación capsular para el tratamiento de la inestabilidad. A siete de los pacientes se les realizó solamente una transferencia del pectoral mayor. A cinco se les practicó una transferencia combinada del pectoral mayor y del pectoral menor. Finalmente, a uno se le realizó una transferencia aislada del pectoral menor. Diez pacientes tuvieron un resultado satisfactorio, pero, en tres, el procedimiento fracasó. En todos los enfermos que obtuvieron un resultado satisfactorio se resolvió la inestabilidad, y el dolor disminuyó de forma considerable. Dos pacientes pudieron realizar un test normal de levantamiento³². Dicha prueba mide la capacidad de levantar el brazo en rotación interna par-

tiendo de la zona lumbar e indica que la rotación interna final realizada por el subescapular es normal.

La experiencia del autor de este artículo con la transferencia de una porción del pectoral mayor se basa en 10 pacientes tratados durante los últimos cuatro años. En cinco de ellos, la operación se realizó tras fracasar alguna intervención previa sobre el manguito rotador. En tres, la cirugía se llevó a cabo tras fallar alguna operación para el tratamiento de la inestabilidad. En dos se realizó por inestabilidad tras inserción de una prótesis parcial de hombro. Todos los pacientes tuvieron dolor y sensación de inestabilidad al colocar el brazo sobre la cabeza o bajo el plano del cuerpo. Los resultados se evaluaron según el grado de alivio del dolor, la mejoría de la función y la resolución de la inestabilidad. Todos los pacientes refirieron estabilidad del hombro, y que el dolor había disminuido. Sólo seis manifestaron no tener dolor o que éste era mínimo. La mejoría funcional fue menos llamativa, de forma que sólo dos pacientes experimentaron una mejoría importante, con la posibilidad de practicar deportes como el golf y el tenis. Tres pacientes refirieron una gran mejoría, aunque todavía tenían una limitación de la movilidad del brazo sobre la cabeza. Cinco tuvieron muy poca mejoría funcional, a pesar de que su dolor y sensación de aprehensión mejoraron. Ningún paciente pudo realizar un test de levantamiento normal.

TRANSFERENCIA DEL DORSAL ANCHO PARA LA RECONSTRUCCIÓN DE LAS ROTURAS POSTEROSUPERIORES IRREPARABLES DEL MANGUITO ROTADOR

La técnica de reconstrucción de las roturas posterosuperiores irreparables del manguito, mediante la transferencia del tendón del dorsal ancho, ha sido ya descrita previamente^{4,9,29}. Durante los últimos ocho años, la experiencia del autor de este artículo ha modificado dicha técnica según se describirá a continuación.

Técnica quirúrgica

Se coloca al paciente en posición de decúbito lateral, con ayuda de un dispositivo que ayude a sujetar el torso (Fig. 4 A). Se esteriliza el campo quirúrgico, pintando el brazo y el hemitórax. Se realiza una incisión anterosuperior para abordar la rotura del manguito rotador. Dicha incisión comenzará en la parte más alta del hombro, sobre el tercio externo del acromion, continuando hacia delante a 1 cm de la zona lateral de la apófisis coracoides. Siempre hay que intentar preservar el arco coracoacromial, lo que se consigue separando el deltoides de la cara externa del acromion y elevándolo subperióticamente de su parte anterior. Después, se identificará el espacio existente entre el deltoides y el ligamento coracoacromial, con la finalidad de no desinsertar dicho ligamento del acromion. La separación de la parte externa del deltoides también facilitará el acceso a la cara posterior del manguito, mejorando así el abordaje necesario para realizar la transferencia tendinosa. A continuación, se identificarán los bordes del manguito retraído, movilizándose poco a poco. Se comenzará liberando el ligamento coracohumeral. Después se sec-

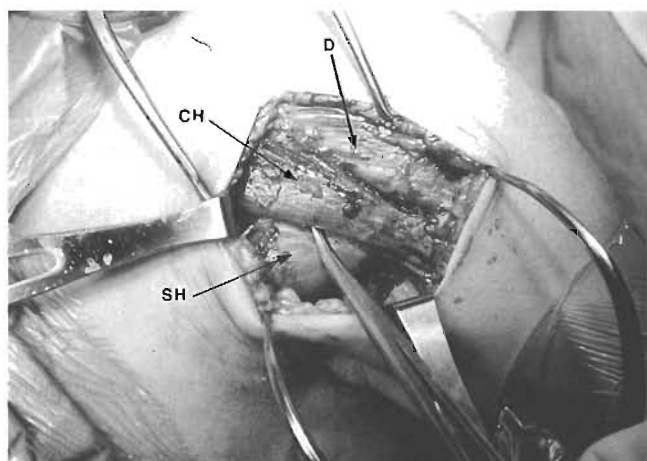


Figura 3. Fotografía del espacio existente entre las porciones esternal (SH) y clavicular (CH) del pectoral mayor. La porción esternal pasa por detrás de la esternal al acercarse a su inserción en el húmero. D = deltoides.

cionarán las adherencias extraarticulares que puedan estar sujetando los tendones. A continuación, se llevará a cabo la liberación intraarticular, en el plano existente entre el labrum glenoideo y la superficie tendinosa. Dicha liberación permitirá aumentar ligeramente el recorrido del tendón, algo menos de 1 cm. Después, se colocarán en los bordes del tendón unas lazadas de suturas trenzadas no reabsorbibles del número 2.

A continuación se preparará el troquíter mediante la abrasión de su superficie, haciendo unos orificios desde su borde hasta la parte externa de la cortical humeral. Después, se colocarán unas lazadas de suturas trenzadas del número 2 por los orificios realizados, de forma que las mencionadas suturas del tendón transferido puedan ser pasadas a continuación.

Para preparar el dorsal ancho, se deberá hacer una incisión posterior diferente sobre su vientre muscular, curvándola hacia arriba sobre la cara posterior del deltoides a la altura de la interlínea articular. Después, habrá que identificar la cara posterior del deltoides, la porción larga del tríceps, el redondo mayor y el dorsal ancho. A continuación, habrá que liberar el dorsal ancho del redondo mayor y de la fascia de la pared torácica. Como suele haber conexiones importantes entre el dorsal ancho y el redondo mayor, la disección será más fácil si se comienza a la altura del músculo y se continúa hasta su inserción. Después, se debe colocar el brazo en flexión y rotación inter-

na, lo que hará más fácil el acceso al tendón. Habrá que utilizar separadores grandes que permitan visualizar la inserción del tendón, mientras un ayudante sujeta el brazo en la posición mencionada previamente. Una vez que el tendón ha sido desinsertado de su inserción humeral, habrá que colocar varias suturas trenzadas del número 2 en el extremo del tendón para mantener tensión sobre él mientras se le disecciona en forma retrógrada (Fig. 4 B). Después, hay que liberar el tendón de sus extensiones fasciales a la pared torácica, aislando y protegiendo el paquete vasculo-nervioso. Entonces, la unidad músculo-tendinosa habrá sido suficientemente movilizada como para poder transferirla cuando el extremo tendinoso pueda llegar a la cara posterosuperior del acromion. A continuación, se colocarán suturas trenzadas no reabsorbibles del número 2 en el borde externo del tendón, para utilizarlas durante su fijación en el troquíter una vez que haya sido transferido debajo del acromion.

Después habrá que ampliar el espacio existente bajo el deltoides y el acromion, realizándose entonces la transferencia del tendón con ayuda de una pinza curva (Fig. 4 C). Habrá que colocar el brazo en 45° de abducción en el plano escapular y en 30° de rotación externa, manteniéndolo en dicha posición mediante un sujetabrazos articulado especial (sujetabrazos McConnell, McConnell, Greenville, TX), hasta que el tendón transferido se suture en su lugar. El sujetabrazos parece funcionar mejor que un ayudante debido a su fino perfil. Además, a diferencia del ayudante, el sujetabrazos mantiene el brazo de forma constante. Esto se debe a que el ayudante puede fatigarse y cambiar la posición del brazo mientras se realiza la transferencia y la reparación. En este momento, la colocación de un separador de láminas entre el troquíter y el acromion ofrecerá una mejor visualización mientras se sutura el tendón. Después se mantendrá el tendón en posición sobre el troquíter, mientras se sutura a lo largo de su borde interno a los tendones remanentes del manguito rotador y, finalmente, también al subescapular (Fig. 4 D). Por último, habrá que transferir las suturas del borde externo del tendón a través del troquíter mediante la utilización de las lazadas de la sutura previamente colocadas.

Teniendo en cuenta que el dorsal ancho es fino y que el autor de este artículo ha visto roturas posteriores del injerto en el 20-30% de los casos, ahora siempre reforzamos el tendón mediante fascia lata autóloga (Fig. 5 A). Para ello, hay que extraer una tira de cintilla iliotibial de 2 x 4 cm del muslo homolateral, cosiéndolo al tendón para reforzarlo (Fig. 5 B).

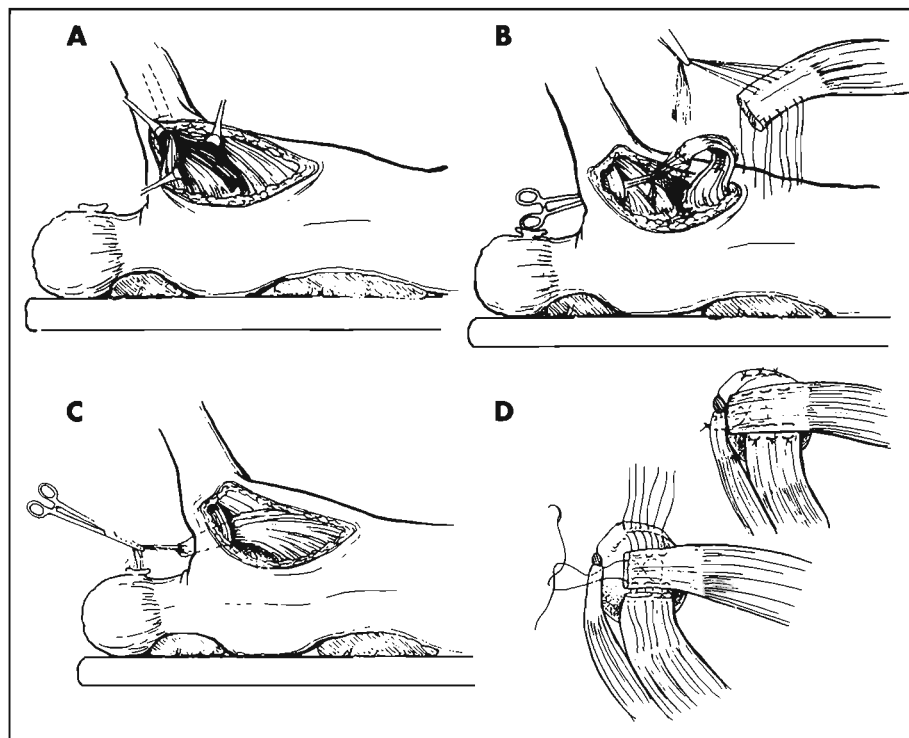


Figura 4. Esquemas que muestran la técnica quirúrgica de la transferencia del dorsal ancho. **A.** Colocación del paciente en decúbito lateral y realización de una incisión accesoria posterior que permite identificar y extraer el tendón del dorsal ancho. **B.** Tras desinsertar el tendón del húmero, se disecciona de forma retrógrada hasta el pedículo vasculo-nervioso. Después, se libera el tendón de sus conexiones fasciales en la pared torácica. A continuación, se colocan suturas en el tendón antes de transferirlo bajo el acromion. **C.** Después, se transfiere el tendón bajo el deltoides y el acromion. **D.** Con el hombro en abducción y rotación externa, se fija el tendón a los remanentes del manguito (por dentro) y al troquíter y al subescapular (por delante).

Tras la mencionada transferencia es muy importante el tratamiento postoperatorio adecuado. Durante las primeras seis semanas, el paciente tendrá que llevar puesta constantemente una ortesis de abducción, con la que se mantendrá el brazo en 45° de abducción y 30° de rotación externa. Su finalidad es permitir que el tendón cicatrice sin tensión. Durante dicho período, un fisioterapeuta tendrá que realizar movilizaciones pasivas con el brazo en abducción y rotación externa, pero no se permitirán ni la rotación interna ni la adducción. Dichas movilizaciones ayudarán a que el injerto tendinoso no se pegue a los tejidos blandos circundantes y a que la articulación glenohumeral no se quede rígida. Tras las seis primeras semanas, se retirará la ortesis y se animará al paciente a realizar las actividades de la vida cotidiana.

Se enseñará al paciente a iniciar y mantener las contracciones activas del dorsal ancho durante la flexión y la rotación externa del brazo. Teniendo en cuenta que esta no es la actividad normal de esta unidad músculo-tendinosa, habrá que hacer un gran esfuerzo de reentrenamiento del músculo. Ello se logra de dos formas. La primera consiste en colocar el brazo en un rango medio de abducción, diciéndole al paciente que aproxime el hombro hacia la línea media, lo que hará que el dorsal ancho se contraiga. Una vez que se contrae, el brazo es llevado en flexión, enseñándole al paciente a mantener dicha contracción con el fin de facilitar dicha flexión. Poco a poco, el paciente aprenderá a mantener la contracción del dorsal ancho. De forma parecida, se le enseñará al paciente a mantener la contracción cuando el brazo se mueve hacia la rotación externa.

El segundo método de reentrenamiento del dorsal ancho es mediante la retroalimentación biológica (*biofeedback*). Se colocará una pequeña unidad de retroalimentación biológica de electrodos cutáneos en el vientre muscular del dorsal ancho. Dicha unidad proporcionará una retroalimentación sonora (un sonido más fuerte indica una mayor actividad muscular) y visible (de rojo a verde indica mayor actividad muscular). El paciente intentará mantener la contracción del dorsal ancho durante la flexión y la rotación externa, siendo, normalmente, capaz de hacerlo con ayuda de la retroalimentación. En general, son necesarios de 6 a 12 meses para completar el entrenamiento del músculo transferido.

Resultados

Gerber y cols.⁹ publicaron inicialmente resultados buenos y excelentes a corto plazo mediante la transferencia del dorsal ancho (en cuatro casos seguidos durante más de un año). Posteriormente, Gerber²⁹ valoró a 16 pacientes seguidos durante 33 meses de media. Dicho autor obtuvo ocho resultados subjetivos excelentes, cinco buenos y uno malo. La mejoría media de la flexión fue de 53°. Aoki y cols.³¹ publicaron 12 casos de transferencia del dorsal ancho, seguidos durante una media de 36 meses. La mejo-

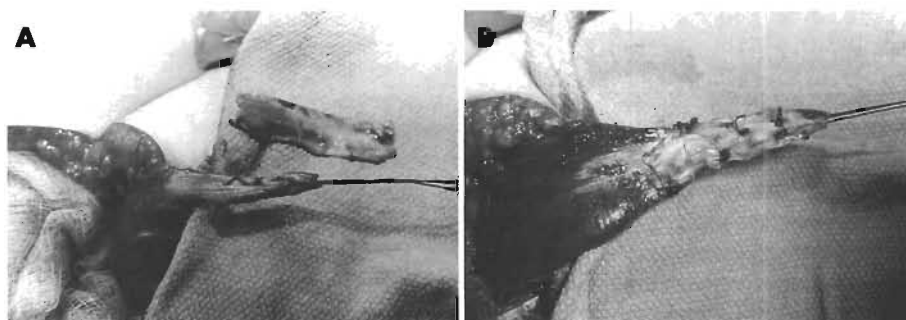


Figura 5. A. Como el tendón del dorsal ancho a veces es pequeño y fino, es necesario reforzarlo. En la fotografía se muestra el injerto autólogo de fascia lata que se utiliza para ello. **B.** Fotografía que muestra el tendón del dorsal ancho junto con el refuerzo de injerto de fascia lata mencionado.

ría subjetiva fue excelente en cuatro hombros, buena en cuatro, regular en uno, y mala en tres. El incremento medio de la flexión fue de 36°. Miniaci y MacLeod³⁰ hicieron 17 transferencias del dorsal ancho tras varios fracasos de reparaciones de roturas del manguito rotador. A los 51 meses de media, 14 de los 17 pacientes notaron un alivio importante del dolor y mejoría de su función. La experiencia del autor de este artículo ha sido variable. De las 407 reparaciones realizadas por nosotros durante seis años, 22 fueron transferencias del dorsal ancho (datos no publicados). De esas 22 transferencias, seis fueron llevadas a cabo para reconstruir roturas irreparables del manguito rotador que previamente no habían sido operadas. Por el contrario, 16 fueron realizadas tras fracasar de intervenciones previas sobre el manguito. Cuando se analizaron los resultados en los dos grupos mencionados, éstos fueron muy diferentes. De los 16 pacientes a los que se realizó cirugía de revisión, sólo ocho obtuvieron resultados satisfactorios, siendo la mejoría media de la flexión de 44°. Los factores pronósticos negativos fueron lesión previa del deltoides, rigidez asociada, y mala calidad del manguito remanente. Por el contrario, en cinco de los seis pacientes a los que se les realizó la transferencia del dorsal ancho como cirugía primaria, los resultados fueron satisfactorios, y la media de mejoría de la flexión fue de 60°. Basándonos en la imposibilidad de que el médico pueda palpar la contracción muscular y en el empeoramiento de la función del hombro, pensamos que un 20-30% de los casos sufre una rotura tardía del tendón transferido. El autor de este artículo cree que otros investigadores no han mencionado dicha complicación. Probablemente, la mencionada complicación se deba al pequeño tamaño del tendón del dorsal ancho y a los buenos resultados precoces obtenidos en algunos pacientes, que animaron a aumentar la actividad física antes de conseguir la cicatrización adecuada. Por eso, ahora utilizamos siempre el refuerzo con cinta iliotalar autóloga. Durante el pasado año realizamos cuatro transferencias de dorsal ancho, no habiéndose observado ninguna rotura tardía hasta el momento de escribir este artículo.

RESUMEN

Es frecuente que una rotura del manguito rotador resulte imposible de reparar. De hecho, en centros dedicados exclusivamente a la patología del hombro, hasta un 30% de las roturas son irreparables. Las áreas más deficitarias del manguito rotador son la anterior y la posterior. En las

roturas irreparables del tendón del subescapular, la transferencia de parte del pectoral mayor puede aliviar el dolor y proporcionar una adecuada estabilidad. Sin embargo, la mejoría funcional no suele ser tan buena. La posible explicación es que la biomecánica relativa de la citada transferencia podría no ser óptima. En las roturas irreparables posterosuperiores del manguito, la transferencia del dorsal ancho permite restablecer la flexión y aliviar el dolor de forma constante. Sin embargo, cuando se utiliza tras el fracaso de intervenciones previas sobre el manguito, sus resultados son peores. Tanto las reconstrucciones anteriores como las posteriores con transferencia tendinosa deben hacerse siguiendo unas técnicas quirúrgicas muy precisas. La colaboración del paciente en el tratamiento rehabilitador postoperatorio también es muy importante.

BIBLIOGRAFÍA

- Rokito AS, Cuomo F, Gallagher MA, Zuckerman JD. «Long-term functional outcome of repair of large and massive chronic tears of the rotator cuff». *J Bone Joint Surg Am*, 1999; 81:991-997.
- Bigliani LU, Cordasco FA, McIlveen SJ, Musso ES. «Operative repairs of massive rotator cuff tears: long-term results». *J Shoulder Elbow Surg*, 1992; 1:120-130.
- Cofield RH. «Rotator cuff disease of the shoulder». *J Bone Joint Surg Am*, 1985; 67:974-979.
- Warner JJP, Gerber C. «Treatment of massive rotator cuff tears: posterior-superior and anterior-superior». En: Iannotti JP (ed.). *The rotator cuff: current concepts and complex problems*. Rosemont, IL: American Academy of Orthopaedic Surgeons, 1998; 59-94.
- Neer CS II (ed.). *Shoulder Reconstruction*. Philadelphia, PA: WB Saunders, 1990; 41-142.
- Ellman H, Hunker G, Bayer M. «Repair of the rotator cuff: end-result study of factors influencing reconstruction». *J Bone Joint Surg Am*, 1986; 68:1136-1144.
- Harryman DT II, Mack LA, Wang KY y cols. «Repairs of the rotator cuff: correlation of functional results with integrity of the cuff». *J Bone Joint Surg Am*, 1991; 73:982-989.
- Gazielly DF, Gleyze P, Montagnon C. «Functional and anatomical results after rotator cuff repair». *Clin Orthop*, 1994; 304:43-53.
- Gerber C, Vinh TS, Hertel R, Hess CW. «Latissimus dorsi transfer for the treatment of massive tears of the rotator cuff: a preliminary report». *Clin Orthop*, 1988; 232:51-61.
- Rockwood CA Jr, Williams GR Jr, Burkhead WZ Jr. «Debridement of degenerative, irreparable lesions of the rotator cuff». *J Bone Joint Surg Am*, 1995; 77:857-866.
- Apoil A, Dautry P, Moinet P, Koehlin P. «The syndrome rupture of the cap of the rotations of the scapula: a propos of 70 cases». *Rev Chir Orthop Reparatrice Appar Mot*, 1977; 63 (suppl. 2):145-149.
- Burkhart SS. «Arthroscopic debridement and decompression for selected rotator cuff tears. Clinical results, pathomechanics, and patient selection based on biomechanical parameters». *Orthop Clin North Am*, 1993; 24:111-123.
- Melillo AS, Savoie FH III, Field LD. «Massive rotator cuff tears: debridement versus repair». *Orthop Clin North Am*, 1997; 28:117-124.
- Neviaser JS, Neviaser RJ, Neviaser TJ. «The repair of chronic massive ruptures of the rotator cuff of the shoulder by use of freeze-dried rotator cuff». *J Bone Joint Surg Am*, 1978; 60:681-684.
- Ozaki J, Fujimoto S, Masuhara K y cols. «Reconstruction of chronic massive rotator cuff tears with synthetic materials». *Clin Orthop*, 1986; 202:173-183.
- Cofield RH. «Subscapular muscle transposition for repair of chronic rotator cuff tears». *Surg Gynecol Obstet*, 1982; 154:667-672.
- Debeyre J, Patte D, Elmelik E. «Repairs of ruptures of the rotator cuff of the shoulder: with a note on advancement of the supraspinatus muscle». *J Bone Joint Surg Br*, 1965; 47:36-42.
- Neviaser RJ, Neviaser TJ. «Transfer of subscapularis and teres minor for massive defects of the rotator cuff». En: Bayley I, Kessel L (eds.). *Shoulder surgery*. Berlin, Germany: Springer-Verlag, 1982; 60-63.
- Apoil A, Augereau B. «Deltoid flap repair of large losses of substance of the shoulder rotator cuff». *Chirurgie*, 1985; 111:287-290.
- Dierickx C, Vanhoof H. «Massive rotator cuff tears treated by a deltoid muscular inlay flap». *Acta Orthop Belg*, 1994; 60:94-100.
- Gazielly DF. «Deltoid muscular flap transfer for massive defects of the rotator cuff». En: Burkhead WZ Jr (ed.). *Rotator Cuff disorders*. Baltimore, MD: Williams & Wilkins, 1996; 356-367.
- L'Episcopo JB. «Tendon transplantation in obstetrical paralysis». *Am J Surg*, 1934; 25:122-125.
- Covey DC, Riordan DC, Milstead ME, Albright JA. «Modification of the L'Episcopo procedure for brachial plexus birth palsies». *J Bone Joint Surg Br*, 1992; 74:897-901.
- Hoffer MM, Wickenden R, Roper B. «Brachial plexus birth palsies: results of tendon transfers to the rotator cuff». *J Bone Joint Surg Am*, 1978; 60:691-695.
- Phipps GJ, Hoffer MM. «Latissimus dorsi and teres major transfer to rotator cuff for Erb's palsy». *J Shoulder Elbow Surg*, 1995; 4:124-129.
- Mikasa M. «Trapezius transfer for global tear of the rotator cuff». En: Bateman JE, Welsh RP (eds.). *Surgery of the Shoulder*. Philadelphia, PA: BC Decker, 1984; 196-199.
- Combes JM, Mansat M. «Lambeau de muscle grand rond dans les ruptures massives de la coiffe des rotateurs: etude experimentale». En: Bonnel F, Blotman F, Mansat M (eds.). *L'épaule: l'épaule dégénérative, l'épaule traumatique, l'épaule du sportif*. Paris, France: Springer, 1993, pp 318-330.
- Wang AA, Strauch RJ, Flatow EL y cols. «The teres major muscle: an anatomic study of its use as a tendon transfer». *J Shoulder Elbow Surg*, 1999; 8:334-338.
- Gerber C. «Latissimus dorsi transfer for the treatment of irreparable tears of the rotator cuff». *Clin Orthop*, 1992; 275:152-160.
- Miniaci A, MacLeod M. «Transfer of the latissimus dorsi muscle after failed repair of a massive tear of the rotator cuff: a two to five-year review». *J Bone Joint Surg Am*, 1999; 81:1120-1127.
- Aoki M, Okamura K, Fukushima S y cols. «Transfer of latissimus dorsi for irreparable rotator-cuff tears». *J Bone Joint Surg Br*, 1996; 78:761-766.
- Wirth MA, Rockwood CA Jr. «Operative treatment of irreparable rupture of the subscapularis». *J Bone Joint Surg Am*, 1997; 79:722-731.
- Gerber C, Krushell RJ. «Isolated rupture of the tendon of the subscapularis muscle: clinical features in 16 cases». *J Bone Joint Surg Br*, 1991; 73:389-394.
- Gerber C, Hersche O, Farron A. «Isolated rupture of the subscapularis tendon». *J Bone Joint Surg Am*, 1996; 78:1015-1023.
- McMahon PJ, Debski RE, Thompson WO y cols. «Shoulder muscle forces and tendon excursions during glenohumeral abduction in the scapular plane». *J Shoulder Elbow Surg*, 1995; 4:199-208.
- Thompson WO, Debski RE, Boardman ND III y cols. «A biomechanical analysis of rotator cuff deficiency in a cadaveric model». *Am J Sports Med*, 1996; 24:286-292.
- Burkhart SS. «Reconciling the paradox of rotator cuff repair versus debridement: a unified biomechanical rationale for the treatment of rotator cuff tears». *Arthroscopy*, 1994; 10:4-19.
- DePalma AF, Cooke AJ, Prabhakar M. «The role of the subscapularis in recurrent anterior dislocations of the shoulder». *Clin Orthop*, 1967; 54:35-49.
- Neviaser RJ, Neviaser TJ, Neviaser JS. «Concurrent rupture of the rotator cuff and anterior dislocation of the shoulder in the older patient». *J Bone Joint Surg Am*, 1988; 70:1308-1311.
- Turkel SJ, Panio MW, Marshall JL, Girsigs FG. «Stabilizing mechanisms preventing anterior dislocation of the glenohumeral joint». *J Bone Joint Surg Am*, 1981; 63:1208-1217.
- Keating JF, Waterworth P, Shaw-Dunn J, Crossan J. «The relative strengths of the rotator cuff muscles: a cadaver study». *J Bone Joint Surg Br*, 1993; 75:137-140.
- Bassett RW, Browne AO, Morrey BF. «Glenohumeral muscle force and moment mechanics in a position of shoulder instability». *J Biomech*, 1990; 23:405-415.
- Bernageau J. «Roentgenographic assessment of the rotator cuff». *Clin Orthop*, 1990; 254:87-91.
- LeClerq R. «Diagnostic de la rupture du sousepineux». *Rev Rheum*, 1950; 10:510-515.
- Weiner DS, Macnab I. «Superior migration of the humeral head: a radiological aid in the diagnosis of tears of the rotator cuff». *J Bone Joint Surg Br*, 1970; 52:524-527.

46. Itoi E, Kuechle DK, Newman SR, Morrey BF. «Stabilising function of the biceps in stable and unstable shoulders». *J Bone Joint Surg Br*, 1993; 75:546-550.
47. Kumar VP, Satku K, Balasubramaniam P. «The role of the long head of biceps brachii in the stabilization of the head of the humerus». *Clin Orthop*, 1989; 244:172-175.
48. Warner JJ, McMahon PJ. «The role of the long head of the biceps brachii in superior stability of the glenohumeral joint». *J Bone Joint Surg Am*, 1995; 77:366-372.
49. Yamaguchi K, Riew KD, Galatz LM y cols. «Biceps activity during shoulder motion: an electromyographic analysis». *Clin Orthop*, 1997; 336:122-129.
50. Walch G, Boileau P, Noel E y cols. «Surgical treatment of painful shoulders caused by lesions of the rotator cuff and biceps, treatment as a function of lesions: reflections on the Neer's concept». *Rev Rhum Mal Osteoartic*, 1991; 58:247-257.
51. Goutallier D, Postel JM, Bernageau J y cols. «Fatty muscle degeneration in cuff ruptures: pre-and postoperative evaluation by CT scan». *Clin Orthop*, 1994; 304:78-83.
52. Armtz CT, Matsen FA III, Jackins S. «Surgical management of complex irreparable rotator cuff deficiency». *J Arthroplasty*, 1991; 6:363-370.
53. Flatow EL, Raimondo RA, Kelkar R y cols. «Abstract: active and passive restraints against superior humeral translation: the contribution of the rotator cuff, the biceps tendon and the coracoacromial arch». *Orthop Trans*, 1996; 20:121.
54. Hersche O, Gerber C. «Passive tension in the supraspinatus musculotendinous unit after long-standing rupture of its tendon: a preliminary report». *J Shoulder Elbow Surg*, 1998; 7:393-396.
55. Gerber C, Hersche O. «Tendon transfers for the treatment of irreparable rotator cuff defects». *Orthop Clin North Am*, 1997; 28:195-203.

La estructura general de la monografía mantiene un reparto de temas entre autores elegidos de mutuo acuerdo por la *American Academy of Orthopaedic Surgeons (AAOS)* y la Sociedad Española de Cirugía Ortopédica y Traumatología (SECOT), que ha seguido la línea lógica de comenzar por las ciencias básicas, continuar por la semiología y los medios diagnósticos y acabar incidendo en los medios de tratamiento, centrándose, esencialmente, en los aspectos quirúrgicos que han suscitado mayor interés y polémica entre los cirujanos ortopédicos en los últimos años.

ISBN: 84-7903-890-X



9 788479 038908

EDITORIAL MEDICA
panamericana